ISSN 0042-4676 (Print)
ISSN 2619-0478 (Online)

Вестник рентгенологии и радиологии

Journal of Radiology and Nuclear Medicine

Том Vol. 101, № 5, 2020

Прохэнс®
гадотеридол

BRACCO
LIFE FROM INSIDE

ВХОДИТ В ПЕРЕЧЕНЬ
• ЖНВЛП •
С 01.01.2020 г.

Стабильность, которую видно

Высокостабильный хелатный комплекс среди гадолиний-содержащих препаратов[1–4]

Краткая инструкция по применению лекарственного препарата для медицинского применения ПРОХЭНС (PROHANCE)

Регистрационный номер: ЛП 001781-061118. **МНН:** гадотеридол. **Лекарственная форма:** раствор для внутривенного введения. **Фармакотерапевтическая группа:** контрастное средство для МРТ. **Показания к применению:** применяется с диагностической целью. МРТ для визуализации очагов с нарушенным кровоснабжением головного и спинного мозга и окружающих тканей, с нарушенным гематоэнцефалическим барьером. МРТ всего тела, включая голову, шею, печень, молочные железы, костно-суставную систему и мягкие ткани. **Противопоказания:** повышенная чувствительность к гадотеридолу, другим вспомогательным компонентам препарата или другим контрастным препаратам, содержащим гадолиний; возраст до 18 лет для проведения МРТ всего тела и возраст до 6 месяцев по всем остальным показаниям. **С осторожностью:** детский возраст от 6 месяцев до 2 лет по всем показаниям, кроме МРТ всего тела; нарушения функции почек (скорость клубочковой фильтрации < 30 мл/мин/1,73 м^2); острая почечная недостаточность на фоне гепаторенального синдрома; периоперационный период пересадки печени; эпилепсия; сердечно-сосудистые заболевания; нарушения кровообращения, в т.ч. ЦНС; аллергические заболевания в анамнезе. **Способ применения и дозы:** раствор для внутривенного введения 279,3 мг/мл. Взрослые – 0,1 ммоль/кг, для пациентов с подозрением на метастазы в головном мозге или другие патологические очаги с меньшим накоплением контраста 0,3 ммоль/кг. Дети – не выше 0,1 ммоль/кг. **Побочное действие:** анафилактические/ анафилактоидные реакции, головная боль, парестезии, головокружение, изменение вкуса, повышенная слезоточивость, снижение артериального давления, ощущение «приливов» к лицу, тошнота, сухость во рту, рвота, зуд, кожные высыпания, крапивница, повышенное потоотделение, боль в месте введения, астения. **Юридическое лицо, на имя которого выдано регистрационное удостоверение:** Бракко Свисс СА Виа Кантонале, Галлерия 2 CH 6928, Манно, Швейцария. **Производитель:** БИПСО ГмбХ 78224, г. Синген, Роберт-Гервинг-Штрассе, д. 4, Германия.

Информация предназначена для медицинских работников

Р-ФАРМ
Инновационные технологии здоровья

1. Laurent S, Elst LV, Muller RN. Comparative study of the physicochemical properties of six clinical low molecular weight gadolinium contrast agents. Contrast Media Mol Imaging. 2006;1(3):128-37./Лоран С, Элст ЛВ, Мюллер РН. Сравнительное исследование физико-химических свойств шести клинических низкомолекулярных контрастных веществ гадолиния. Контрастные вещества мол. Визуализация. 2006;1(3):128-37.
2. Bussi S, Tedoldi F, Maisano F, et al. Differences in gadolinium retention after repeated injections of macrocyclic contrast agents to rats. J Magn Res Imaging. 2017. DOI:10.1002/jmri.25822./Бусси С, Тедолди Ф, Майсано Ф, и соавт. Различия в удержании гадолиния после повторных инъекций макроциклических контрастных веществ крысам. Ж. МРТ визуализация 2017. DOI:10.1002/jmri.25822.
3. McDonald RJ, McDonald JS, Dai D, Schroeder D, Jentoft ME, Murray DL, Kadirvel R, Eckel LJ, Kallmes DF. Radiology. 2017 Jun 19:161594. doi: 10.1148/radiol.2017161594. [Epub ahead of print]./Макдональд Р.Ж, Макдональд Ж.С, Дай Д, Шредер Д, Жентофт МЕ, Мюррей ДЛ, Кадирвел Р, Эккель ЛЖ, Каллмфес ДФ. Радиология. 2017 Июнь 19:161594. doi: 10.1148/радиол. 2017161594. [опуб. в интернете до офиц. издания].
4. Gianolio E, Bardini P, Arena F, Stefania R, Di Gregorio E, Iani R, Aime S. Gadolinium Retention in the Rat Brain: Assessment of the Amounts of Insoluble Gadolinium-containing Species and Intact Gadolinium Complexes after Repe\ated Administration of Gadolinium-based Contrast Agents. Radiology. 2017 Sep 4:162857. doi: 10.1148/radiol.2017162857. [Epub ahead of print]./Джанолио Е, Бардини П, Арена Ф, Стефания Р, Ди Грегорио Е, Яни Р, Айм С. Удержание гадолиния в мозге крыс: оценка количеств нерастворимых гадолиний содержащих частиц и интактные комплексы гадолиния после повторных введений гадолиний содержащих контрастных веществ. Радиология. 2017 сентябрь 4:162857. doi: 10.1148/радиол.2017162857. [опуб. в интернете до офиц. издания].

ИМЕЮТСЯ ПРОТИВОПОКАЗАНИЯ, НЕОБХОДИМО ОЗНАКОМИТЬСЯ С ИНСТРУКЦИЕЙ ПО ПРИМЕНЕНИЮ И ПОЛУЧИТЬ КОНСУЛЬТАЦИЮ СПЕЦИАЛИСТА

Вестник рентгенологии и радиологии

Рецензируемый научно-практический журнал

Том 101, № 5, 2020

Journal of Radiology and Nuclear Medicine

Peer-Reviewed Scientific and Practical Journal

Vol. 101, No. 5, 2020

РОССИЙСКОЕ ОБЩЕСТВО РЕНТГЕНОЛОГОВ И РАДИОЛОГОВ

Вестник рентгенологии и радиологии

Рецензируемый научно-практический журнал

Журнал включен ВАК в Перечень рецензируемых научных изданий, в которых должны быть опубликованы основные научные результаты диссертаций на соискание ученой степени кандидата наук, на соискание ученой степени доктора наук по специальности 14.01.13. «Лучевая диагностика, лучевая терапия». Официальный журнал Российского общества Рентгенологов и Радиологов. Представлен в Российском индексе научного цитирования. Зарегистрирован в Федеральной службе по надзору в сфере связи, информационных технологий и массовых коммуникаций. Свидетельство о регистрации ПИ № ФС77-71544 от 13.11.2017 г.
Периодичность 1 раз в два месяца.
Издательство журнала установило лицензионные отношения в электронном виде с издательством EBSCO Publishing, ведущим мировым агрегатором полных текстов всевозможных журналов и электронных книг. Полный текст статей журнала можно найти в базе данных EBSCOhost™

Учредитель 1:	Общероссийская общественная организация содействия развитию лучевой диагностики и терапии «Российское общество рентгенологов и радиологов»
Адрес:	129344, г. Москва, ул. Верхоянская, д. 18, корп. 2, эт 0, пом. 2, ком. 4
Учредитель 2:	Общество с ограниченной ответственностью «ЛУЧЕВАЯ ДИАГНОСТИКА»
Адрес:	121552, Москва, ул. Ярцевская, д. 34, корп. 1, эт. 2, пом. I, комн. 7, оф. 33
Издатель:	Общество с ограниченной ответственностью «ЛУЧЕВАЯ ДИАГНОСТИКА» 121552, Москва, ул. Ярцевская, д. 34, корп. 1, эт. 2, пом. I, комн. 7, оф. 33
Стоимость:	Свободная цена
Адрес редакции, телефон:	121552, Москва, ул. Ярцевская, д. 34, корп. 1, эт. 2, пом. I, комн. 7, оф. 33, тел.: +7 (985) 120-70-06
Подписной индекс:	71486 – в каталоге Агентства «Роспечать» для стран Беларусь, Казахстан, Украина, Литва, Латвия, Эстония 81601 – в каталоге «Урал-Пресс» П8155 – в электронном каталоге Почта России

Подписку на печатный экземпляр журнала можно оформить в любом отделении Почты России или на сайте http://podpiska.pochta.ru
Полная электронная версия статей журнала размещается на сайтах: https://www.elibrary.ru, https://www.iprbooks.ru, https://rucont.ru, https://www.ebsco.com

Сдано в набор 19.08.2020 г. Подписано в печать 26.10.2020 г. Формат 60 × 88 1/8
Усл.печ.л. 7,25 Уч.-изд.л. 7,25 Бум.л. 3,7 Зак. №686

ФГУП «Издательство «Наука», 117997, Москва, Профсоюзная ул., 90
E-mail: info@naukaran.com https://naukapublishers.ru https://naukabooks.ru

ФГУП «Издательство «Наука» (Типография «Наука»), 121099, Москва, Шубинский пер., 6

RUSSIAN SOCIETY OF RADIOLOGY

Journal of Radiology and Nuclear Medicine
Vestnik rentgenologii i radiologii

Peer-Reviewed Scientific and Practical Journal

Founded in 1920.
Official Journal of Russian Society of Radiology.
Journal is indexed in RSCI (Russian Science Citation Index).
Issued once in two months.
The journal accepts articles on specialty 14.01.13 "radiation diagnostics, radiation therapy". Registered with the Federal Service for Supervision of Communications, Information Technology and Mass Media. Registration certificate ПИ No. ФС77-71544, November 13, 2017.
Publisher has entered into an electronic licensing relationship with EBSCO Publishing, the world's leading aggregator of full text journals, magazines and eBooks. The full text of journal can be found in the EBSCOhost™ databases

Founder 1:	Russian Society of Radiology
Address:	129344, Moscow, Verkhoyanskaya street, 18, bld. 2, floor 0, apartament 2, room 4
Founder 2:	Limited Liability Company "LUCHEVAYA DIAGNOSTIKA"
Address:	121552, Moscow, Yartsevskaya str., 34, bld. 1, floor 2, apartament I, room 7, office 33
Publisher:	Limited Liability Company "LUCHEVAYA DIAGNOSTIKA" 121552, Moscow, Yartsevskaya str., 34, bld. 1, floor 2, apartament I, room 7, office 33
The cost of one issue:	Free price
Address, phone of edition:	121552, Moscow, Yartsevskaya str., 34, bld. 1, floor 2, apartament I, room 7, office 33, phone: +7 (985) 120-70-06
Subscription index:	71486 – in the Rospechat Agency catalog for the countries of Belarus, Kazakhstan, Ukraine, Lithuania, Latvia, Estonia 81601 – in the Ural-Press catalog П8155 – in the Russian Post electronic catalog

You can subscribe to a printed copy of the magazine at any Russian Post office or on the website http://podpiska.pochta.ru
The full electronic version of the journal articles is published on the websites: https://www.elibrary.ru, https://www.iprbooks.ru, https://www.rucont.ru, https://www.ebsco.com

Оригинальные статьи

Клинические случаи

Original Research

Case Reports

https://doi.org/10.20862/0042-4676-2020-101-5-268-275

Влияние курения на рентгенологические исходы у пациентов после выполнения тотальной артропластики шейных межпозвонковых дисков

Степанов И.А.[1], Бывальцев В.А.[1, 2, 3, 4], Алиев М.А.[1], Аглаков Б.М.[1], Юсупов Б.Р.[1], Пестряков Ю.Я.[1], Шепелев В.В.[1]

[1] ФГБОУ ВО «Иркутский государственный медицинский университет» Минздрава России, ул. Красного Восстания, 1, Иркутск, 664003, Российская Федерация
[2] НУЗ «Дорожная клиническая больница на ст. Иркутск-Пассажирский» ОАО «РЖД-Медицина», ул. Боткина, 10, Иркутск, 664005, Российская Федерация
[3] ФГБНУ «Иркутский научный центр хирургии и травматологии», ул. Борцов Революции, 1, Иркутск, 664003, Российская Федерация
[4] ФГБОУ ДПО «Иркутская государственная медицинская академия последипломного образования» – филиал ФГБОУ ДПО «Российская медицинская академия непрерывного последипломного образования» Минздрава России, мкр-н Юбилейный, 100, Иркутск, 664049, Российская Федерация

Степанов Иван Андреевич, ассистент кафедры общей хирургии и анестезиологии, ФГБОУ ВО «Иркутский государственный медицинский университет» Минздрава России; orcid.org/0000-0001-9039-9147

Бывальцев Вадим Анатольевич, д. м. н., профессор, заведующий кафедрой нейрохирургии и инновационной медицины, ФГБОУ ВО «Иркутский государственный медицинский университет» Минздрава России; руководитель Центра нейрохирургии, НУЗ «Дорожная клиническая больница на ст. Иркутск-Пассажирский» ОАО «РЖД-Медицина»; зам. директора по инновационной и международной деятельности, ФГБНУ «Иркутский научный центр хирургии и травматологии»; профессор кафедры травматологии, ортопедии и нейрохирургии, ФГБОУ ДПО «Иркутская государственная медицинская академия последипломного образования» – филиал ФГБОУ ДПО «Российская медицинская академия непрерывного последипломного образования» Минздрава России; orcid.org/0000-0003-4349-7101

Алиев Марат Амангелдиевич, к. м. н., докторант кафедры нейрохирургии и инновационной медицины, ФГБОУ ВО «Иркутский государственный медицинский университет» Минздрава России; orcid.org/0000-0002-3190-2395

Аглаков Бахыт Мейрамханович, аспирант кафедры нейрохирургии и инновационной медицины, ФГБОУ ВО «Иркутский государственный медицинский университет» Минздрава России; orcid.org/0000-0001-5458-0184

Юсупов Бобур Рузбаевич, аспирант кафедры нейрохирургии и инновационной медицины, ФГБОУ ВО «Иркутский государственный медицинский университет» Минздрава России; orcid.org/0000-0003-2801-612X

Пестряков Юрий Яковлевич, к. м. н., докторант кафедры нейрохирургии и инновационной медицины, ФГБОУ ВО «Иркутский государственный медицинский университет» Минздрава России; orcid.org/0000-0001-7076-571X

Шепелев Валерий Владимирович, к. м. н., докторант кафедры нейрохирургии и инновационной медицины, ФГБОУ ВО «Иркутский государственный медицинский университет» Минздрава России; orcid.org/0000-0003-2595-5527

Резюме

Цель: изучить влияние курения на рентгенологические исходы у пациентов после выполнения одно- и двухуровневой тотальной артропластики (ТА) шейных межпозвонковых дисков.

Материал и методы. Выполнено одноцентровое ретроспективное наблюдательное когортное исследование. В исследование включено 127 медицинских карт респондентов, которым проведена операция одно- или двухуровневой ТА шейных межпозвонковых дисков по поводу их дегенеративного заболевания. Медицинские карты разделены на две группы – группа курящих (n = 32) и группа некурящих (n = 95).

Результаты. В послеоперационном периоде наблюдения статистически значимых различий в значениях величины шейного лордоза и амплитуды движений оперированных сегментов не выявлено. Сравнение показателей амплитуды движений оперированных сегментов в пред- и послеоперационном периодах в группе курящих пациентов продемонстрировало наличие достоверных различий в значениях указанного рентгенологического параметра (p = 0,017). Сравнение показателей утраты сегментарной мобильности оперированных сегментов и частоты встречаемости гетеротопической оссификации не выявило достоверных различий. Анализ кривых Каплана–Мейера показал отсутствие статистически значимых различий между используемыми типами имплантов у курящих пациентов.

Заключение. Курение не оказывает статистически значимого влияния на рентгенологические исходы у пациентов после выполнения операций одно- или двухуровневой ТА межпозвонковых дисков шейного отдела позвоночника.

Ключевые слова: шейный отдел позвоночника; межпозвонковый диск; дегенеративное заболевание; тотальная артропластика; курение.

Конфликт интересов. Авторы заявляют об отсутствии конфликта интересов.

Финансирование. Исследование выполнено при поддержке Фонда содействия инновациям (проект № 40838).

Для цитирования: Степанов И.А., Бывальцев В.А., Алиев М.А., Аглаков Б.М., Юсупов Б.Р., Пестряков Ю.Я., Шепелев В.В. Влияние курения на рентгенологические исходы у пациентов после выполнения тотальной артропластики шейных межпозвонковых дисков. *Вестник рентгенологии и радиологии*. 2020; 101(5): 268–75. https://doi.org/10.20862/0042-4676-2020-101-5-268-275

Статья поступила 25.05.2020 *После доработки 25.07.2020* *Принята к печати 26.07.2020*

The Impact of Smoking on Radiological Outcomes in Patients After Total Arthroplasty of the Cervical Intervertebral Discs

Ivan A. Stepanov[1], Vadim A. Byvaltsev[1, 2, 3, 4], Marat A. Aliyev[1], Bakhyt M. Aglakov[1], Bobur R. Yussupov[1], Yuriy Ya. Pestryakov[1], Valeriy V. Shepelev[1]

[1] *Irkutsk State Medical University, Ministry of Health of the Russian Federation, ul. Krasnogo Vosstaniya, 1, Irkutsk, 664003, Russian Federation*
[2] *Railway Clinical Hospital on the Irkutsk-Passazhirskiy station, OJSC "Russian Railways Medicine", ul. Botkina, 10, Irkutsk, 664005, Russian Federation*
[3] *Irkutsk Scientific Center for Surgery and Traumatology, ul. Bortsov Revolyutsii, 1, Irkutsk, 664003, Russian Federation*
[4] *Irkutsk State Medical Academy of Postgraduate Education, Ministry of Health of the Russian Federation, Yubileynyy microdistrict, 100, Irkutsk, 664049, Russian Federation*

Ivan A. Stepanov, Postgraduate, Chair of Neurosurgery and Innovative Medicine, Irkutsk State Medical University, Ministry of Health of the Russian Federation;
orcid.org/0000-0001-9039-9147

Vadim A. Byvaltsev, Dr. Med. Sc., Professor, Chief of the Chair of Neurosurgery and Innovative Medicine, Irkutsk State Medical University, Ministry of Health of the Russian Federation; Head of the Center for Neurosurgery, Railway Clinical Hospital on the Irkutsk-Passazhirskiy station, OJSC "Russian Railways Medicine"; Deputy Director for Innovation and International Activities, Irkutsk Scientific Center for Surgery and Traumatology; Professor of the Chair of Traumatology, Orthopedics and Neurosurgery, Irkutsk State Medical Academy of Postgraduate Education, Ministry of Health of the Russian Federation;
orcid.org/0000-0003-4349-7101

Marat A. Aliyev, Cand. Med. Sc., Doctoral Candidate, Chair of Neurosurgery and Innovative Medicine, Irkutsk State Medical University, Ministry of Health of the Russian Federation;
orcid.org/0000-0002-3190-2395

Bakhyt M. Aglakov, Postgraduate, Chair of Neurosurgery and Innovative Medicine, Irkutsk State Medical University, Ministry of Health of the Russian Federation;
orcid.org/0000-0001-5458-0184

Bobur R. Yussupov, Postgraduate, Chair of Neurosurgery and Innovative Medicine, Irkutsk State Medical University, Ministry of Health of the Russian Federation;
orcid.org/0000-0003-2801-612X

Yuriy Ya. Pestryakov, Cand. Med. Sc., Doctoral Candidate, Chair of Neurosurgery and Innovative Medicine, Irkutsk State Medical University, Ministry of Health of the Russian Federation;
orcid.org/0000-0001-7076-571X

Valeriy V. Shepelev, Cand. Med. Sc., Doctoral Candidate, Chair of Neurosurgery and Innovative Medicine, Irkutsk State Medical University, Ministry of Health of the Russian Federation;
orcid.org/0000-0003-2595-5527

Abstract

Objective: to investigate the impact of smoking on radiological outcomes in patients after one- and two-level total arthroplasty (TA) of the cervical intervertebral discs.

Material and methods. A single-center retrospective observational cohort study was performed. The study included 127 medical records of patients who had undergone one- or two-level TA of the cervical intervertebral discs for their degenerative disease. The medical records were divided into two groups: 32 smokers and 95 nonsmokers.

Results. No statistically significant differences were found in the values of cervical lordosis and the movement amplitude of the operated segments in the postoperative period. Comparing the values of the movement amplitude of the operated segments in the group of smoking patients demonstrated significant pre- and postoperative differences in the values of the above radiological parameter (p = 0.017). Comparing the rates of loss of segmental motion of the operated segments and the incidence of heterotopic ossification did not reveal any significant differences. Analysis of Kaplan–Meier curves showed no statistically significant differences between the types of implants used in smoking patients.

Conclusion. Smoking has no statistically significant impact on radiological outcomes in patients after one- or two-level TA of the cervical intervertebral discs.

Keywords: cervical spine; intervertebral disc; degenerative disease; total arthroplasty; smoking.

Conflict of interest. The authors declare no conflict of interest.

Funding. The investigation has been conducted with support from the Innovation Promotion Foundation (Project No. 40838).

For citation: Stepanov IA, Byvaltsev VA, Aliyev MA, Aglakov BM, Yussupov BR, Pestryakov YuYa, Shepelev VV. The impact of smoking on radiological outcomes in patients after total arthroplasty of the cervical intervertebral discs. *Journal of Radiology and Nuclear Medicine*. 2020; 101(5): 268–75 (in Russian). https://doi.org/10.20862/0042-4676-2020-101-5-268-275

For corresponding: Vadim A. Byvaltsev, E-mail: vadimabyvaltsev@gmail.com

Received May 25, 2020 *Revised July 25, 2020* *Accepted July 26, 2020*

Введение

Операция переднего шейного спондилодеза (ПШС) представляет собой «золотой стандарт» хирургического лечения пациентов с дегенеративным заболеванием шейных межпозвонковых дисков. По данным различных авторов, методика ПШС обладает высокой клинической эффективностью и позволяет нивелировать имеющуюся клинико-неврологическую симптоматику у больных с дегенерацией межпозвонковых дисков шейного отдела позвоночника [1, 2]. Тем не менее операция ПШС ассоциирована с развитием ряда нежелательных явлений, среди которых наиболее распространенным является дегенеративное заболевание смежных позвоночно-двигательных сегментов [3]. Дегенерация смежных сегментов после выполнения операции ПШС является следствием выключения подвижности оперированного сегмента, изменения биомеханики шейного отдела позвоночника в целом и увеличения нагрузки на смежные позвоночно-двигательные сегменты [4].

Во второй половине прошлого столетия была разработана и внедрена в широкую клиническую практику методика тотальной артропластики (ТА) межпозвонковых дисков как альтернатива операции ПШС [5, 6]. В настоящее время методика ТА межпозвонковых дисков широко распространена и используется во многих клиниках мира. Согласно результатам ряда рандомизированных контролируемых исследований, операция ТА имеет высокую клиническую эффективность у пациентов с дегенеративным заболеванием шейных межпозвонковых дисков, позволяет сохранить физиологический объем движений в оперированном сегменте и предотвратить развитие дегенерации смежных позвоночно-двигательных сегментов [7–9]. Следует отметить, что в данных исследованиях не изучалось влияние курения на рентгенологические исходы у пациентов после выполнения операции ТА межпозвонковых дисков шейного отдела позвоночника, несмотря на то, что курение является доказанным фактором риска развития нежелательных явлений в раннем и позднем послеоперационных периодах, а также увеличения продолжительности госпитализации пациентов с различными заболеваниями позвоночного столба [10–13].

Цель исследования – изучить влияние курения на рентгенологические исходы у пациентов после выполнения одно- и двухуровневой ТА шейных межпозвонковых дисков.

Материал и методы

Дизайн исследования. Выполнено одноцентровое ретроспективное наблюдательное когортное исследование.

Критерии соответствия. В исследование включены медицинские карты пациентов, которым выполнена операция одно- или двухуровневой ТА шейных межпозвонковых дисков по поводу их дегенеративного заболевания. Критериями исключения из исследования являлись противопоказания к выполнению операции ТА шейных межпозвонковых дисков: 1) дегенеративное забо-

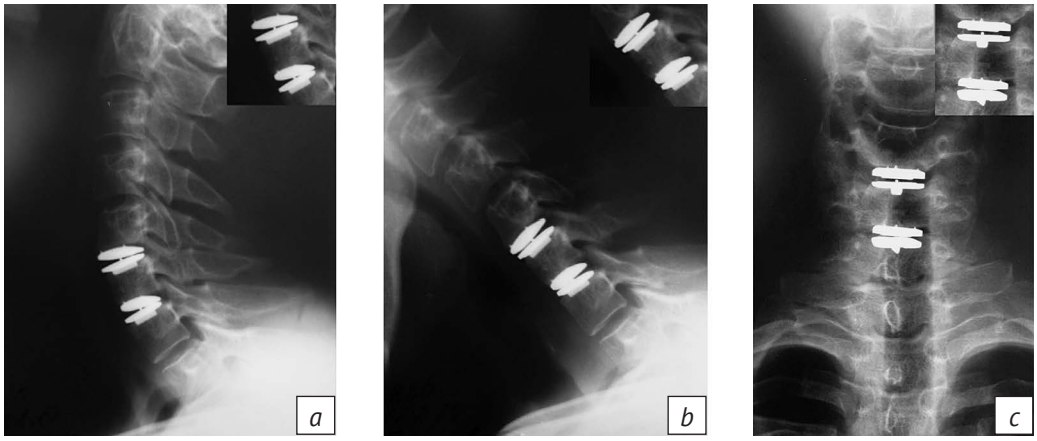

Рис. 1. Пациент П., 39 лет, состояние после выполнения операции двухуровневой шейной тотальной артропластики по поводу дегенеративного заболевания шейных межпозвонковых дисков C5–C6, C6–C7:
a, b – боковые шейные спондилограммы с функциональными пробами;
c – прямая шейная спондилограмма

Fig. 1. Patient P. aged 39 years; the status after two-level cervical total arthroplasty for degenerative disease of C5–C6, C6–C7 cervical intervertebral discs:
a, *b* – lateral cervical spondylograms with functional tests;
c – a straight cervical spondylogram

левание межпозвонковых дисков на уровне C2–C3 или C7–Th1, 2) остеопороз, 3) перенесенные травмы позвоночника, 4) признаки нестабильности позвоночно-двигательных сегментов, 5) снижение сегментарной амплитуды движений сегмента (< 2°), 6) признаки оссификации задней продольной связки, 7) выраженная дегенерация дугоотростчатых суставов (3–4 ст. по классификации M. Pathria et al. [14]), 8) снижение высоты межпозвонкового диска более чем на 50%.

Условия проведения. Исследование выполнено на базе Центра нейрохирургии Дорожной клинической больницы на ст. Иркутск-Пассажирский (Иркутск, Россия).

Продолжительность исследования. Исследование проводилось в период с января 2016 г. по март 2019 г.

Описание хирургического вмешательства. После трехкратной обработки операционного поля антисептическим раствором под внутривенным обезболиванием с искусственной вентиляцией легких в положении пациента на спине выполняли ретрофарингеальный доступ по R.B. Cloward [15] в проекции дегенерированного межпозвонкового диска. Выполняли послойное рассечение кожи, подкожной жировой клетчатки методом тупой диссекции, далее осуществляли доступ к переднебоковой поверхности шейного отдела позвоночника. После установки дистрактора под увеличением операционного микроскопа проводили тотальную микродискэктомию с билатеральной фораминотомией для корешков спинного мозга и резекцией задней продольной связки. С помощью специализированного набора инструментов формировали ложе для установки имплантов – протезов межпозвонковых дисков M6-C (Spinal Kinetics, Швейцария) и Activ C (B. Braun, Великобритания). Контроль положения установленных имплантов осуществляли с помощью интраоперационной флуороскопии, а также спондилографии и мультисрезового компьютерного томографического исследования шейного отдела позвоночника в раннем послеоперационном периоде (рис. 1).

Исходы исследования. Оценивали следующие рентгенологические параметры: 1) вероятность бессобытийной выживаемости курящих пациентов в зависимости от типа применяемого протеза шейного межпозвонкового диска, 2) величина шейного лордоза, 3) амплитуда движений оперированных сегментов, 4) утрата сегментарной мобильности оперированных сегментов, 5) показатель частоты развития гетеротопической оссификации.

Этическая экспертиза. Протокол исследования одобрен этическим комитетом Иркутского государственного медицинского университета (протокол № 51/4 от 22.10.2018 г.). Исследование проводилось в соответствии с принципами надлежащей клинической практики и Хельсинкской декларации [16].

Статистический анализ данных. Статистический анализ выполнен с помощью программных обеспечений Microsoft Excel 2016 и SPSS22.0. Полученные данные представлены в виде среднего значения и его стандартного отклонения. Статистическую достоверность показателей определяли с помощью t-теста Стьюдента для непрерывных

переменных и χ^2-теста для категориальных переменных. Бессобытийная выживаемость курящих пациентов, которым выполнены операции одно- или двухуровневой ТА шейных межпозвонковых дисков с применением различных имплантов, представлена в виде кривых Каплана–Мейера. Достоверными считали различия $p < 0,05$.

Результаты

Участники исследования. Согласно критериям соответствия, в исследование включено 127 медицинских карт респондентов, которым выполнены операции одно- или двухуровневой ТА шейных межпозвонковых дисков по поводу их дегенеративного заболевания. Исследуемые медицинские карты разделены на две группы – группа курящих (n = 32) и группа некурящих (n = 95). Общая характеристика пациентов, медицинские карты которых включены в настоящее исследование, представлена в таблице 1.

Необходимо отметить, что средний возраст курящих пациентов достоверно превышал таковой показатель в группе некурящих (p = 0,009). Также в группе курящих количество респондентов мужского пола статистически значимо превалировало в сравнении с группой некурящих (p < 0,001). Прочие клинические параметры исследуемых групп не имели достоверных различий.

Рентгенологические исходы. Основные рентгенологические параметры исследуемых групп респондентов представлены в таблице 2. В течение всего периода послеоперационного наблюдения статистически значимых различий в значениях величины шейного лордоза и амплитуды движений оперированных сегментов не выявлено. С другой стороны, сравнение показателей амплитуды движений оперированных сегментов в пред- и послеоперационных периодах в группе курящих пациентов продемонстрировало наличие досто-

Таблица 1

Общая характеристика респондентов, включенных в исследование

Table 1

General characteristics of the respondents

Параметры	Группа курящих (n = 32)	Группа некурящих (n = 95)	p
Средний возраст, лет	41,3 ± 11,1	48,5 ± 10,8	0,009
Мужской пол, n	23	45	<0,001
Сахарный диабет, n	1	9	0,74
Артериальная гипертензия, n	4	33	0,19
Хроническая обструктивная болезнь легких, n	2	12	0,34
Количество оперированных сегментов, n			
1 сегмент	27	68	0,57
2 сегмента	5	27	
Объем кровопотери, мл	98,6	91,4	0,85
Период наблюдения, мес	41,5	38,6	0,32

Таблица 2

Основные рентгенологические параметры исследуемых групп респондентов

Table 2

Main radiological parameters

Параметры	Группа курящих (n = 32)	Группа некурящих (n = 95)	p
Величина шейного лордоза, °			
до операции	17,8 ± 9,2	16,2 ± 9,7	0,36
после операции	15,5 ± 8,8	16,2 ± 9,9	0,67
Амплитуда движений оперированных сегментов, °			
до операции	8,3 ± 5,5	8,1 ± 4,7	0,86
после операции	8,2 ± 5,9	7,1 ± 4,8	0,54
Утрата сегментарной мобильности оперированных сегментов*, n	2	8	0,71
Гетеротопическая оссификация, n	14	47	0,45

* Амплитуда движений менее 2° по данным функциональных спондилограмм шейного отдела позвоночника.

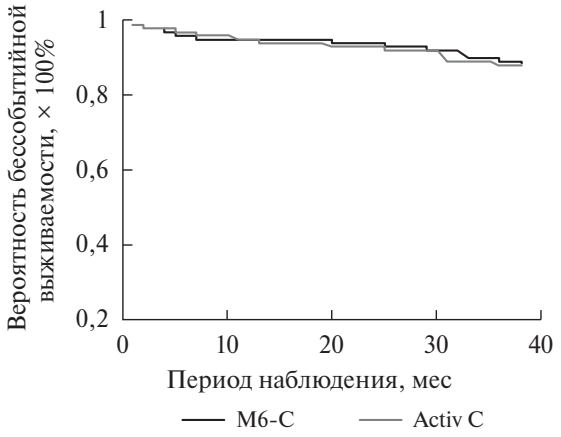

Рис. 2. Кривые Каплана–Мейера, отражающие бессобытийную выживаемость курящих пациентов, которым выполнены операции одно- или двухуровневой тотальной артропластики шейных межпозвонковых дисков с применением имплантов M6-C и Activ C (к отрицательным событиям отнесены рецидив болевого синдрома, развитие нежелательных явлений и повторные оперативные вмешательства на шейном отделе позвоночника)

Fig. 2. The Kaplan–Meier curves reflecting the event-free survival of smokers who underwent one- or two-level total arthroplasty of the cervical intervertebral discs, by using M6-C (Spinal Kinetics, Switzerland) and Activ C (B. Braun, Great Britain) implants (the negative events include relapse of pain syndrome, development of undesirable phenomena, and repeated cervical spinal surgeries)

верных различий в значениях указанного рентгенологического параметра (p = 0,017).

Сравнение показателей утраты сегментарной мобильности оперированных сегментов и частоты встречаемости гетеротопической оссификации также не выявило достоверных различий между исследуемыми группами респондентов. Однако скорость формирования очагов гетеротопической оссификации после выполнения операций одно- или двухуровневой ТА шейных межпозвонковых дисков возрастала в группе курящих пациентов.

На рисунке 2 представлены кривые Каплана–Мейера, отражающие бессобытийную выживаемость курящих пациентов, которым выполнены операции одно- или двухуровневой ТА шейных межпозвонковых дисков с применением имплантов M6-C и Activ C. Анализ кривых Каплана–Мейера продемонстрировал отсутствие статистически значимых различий между используемыми типами имплантов.

Обсуждение

На сегодняшний день методика ТА представляет собой альтернативу операции ПШС в хирургическом лечении пациентов с дегенеративным заболеванием межпозвонковых дисков шейного отдела позвоночника. Многочисленными мультицентровыми рандомизированными контролируемыми исследованиями доказано, что операция ТА межпозвонковых дисков является более эффективным способом хирургического лечения больных с дегенеративным заболеванием шейных межпозвонковых дисков в сравнении с ПШС [7–9, 17]. Кроме того, систематические обзоры и метаанализы последних лет также подтверждают наличие достоверно лучших клинических и рентгенологических исходов в отдаленном периоде послеоперационного наблюдения у пациентов, перенесших операцию ТА шейных межпозвонковых дисков [18, 19]. Вместе с тем внедрение методики ТА межпозвонковых дисков в широкую клиническую практику спинальных хирургов и ортопедов привело к развитию ряда нежелательных явлений.

В подавляющем большинстве случаев развитие нежелательных явлений при выполнении ТА шейных межпозвонковых дисков ассоциировано с наличием у пациентов определенных факторов риска. Так, в метаанализе F.Y. Liu et al. [20] наглядно продемонстрировано, что женский пол, проведение операции ТА на уровне межпозвонковых дисков C3–C4, а также выполнение протезирования двух и более дисков связано с развитием дисфагии в раннем послеоперационном периоде. В работе P.D. Nunley et al. [21] доказано, что мужской пол, ожирение, сохранение элементов замыкательной пластинки, проведение оперативного вмешательства на двух сегментах и степень выраженности болевого синдрома в шейном отделе позвоночника по визуальной аналоговой шкале являются факторами риска развития гетеротопической оссификации в отдаленном послеоперационном периоде. Необходимо отметить, что курение также является доказанным фактором риска высокой частоты встречаемости нежелательных явлений, увеличения продолжительности госпитализации пациентов и снижения скорости образования костной ткани после выполнения операции ригидной стабилизации [10–13].

Поиск литературных источников в базах данных PubMed, Medline, EMBASE и eLibrary показал наличие одного ретроспективного исследования, посвященного изучению влияния курения на результаты выполнения операции ТА у больных с дегенерацией шейных межпозвонковых дисков. Исследование T.H. Tu et al. [22] основано на изучении клинических данных 109 пациентов, которым проведены операции одно- или двухуровневой ТА шейных межпозвонковых дисков с применением одного типа импланта, со средним периодом послеоперационного наблюдения не менее 24 мес. Авторы пришли к заключению, что курение достоверно не влияет на клинико-рентгенологические исходы у больных после выполнения операций одно- или двухуровневой ТА межпозвонковых дисков шейного отдела позвоночника.

В проведенном нами исследовании изучено влияние курения на результаты хирургического лечения 127 пациентов с дегенеративным заболеванием шейных межпозвонковых дисков при среднем периоде послеоперационного наблюдения не менее 36 мес. Следует отметить, что операции одно- или двухуровневой ТА шейных межпозвонковых дисков выполнялись с применением двух типов имплантов. Полученные нами данные подтверждают результаты предыдущего исследования. При этом сравнение показателей амплитуды движений оперированных сегментов в пред- и послеоперационных периодах в группе курящих продемонстрировало наличие достоверных различий в значениях указанного рентгенологического параметра. Кроме того, скорость формирования очагов гетеротопической оссификации после проведения операций одно- или двухуровневой ТА шейных межпозвонковых дисков возрастала в группе курящих пациентов.

Ограничения исследования. Настоящее исследование имеет ряд недостатков, которые необходимо обозначить. Во-первых, оно носит ретроспективный характер и основано на изучении данных незначительной когорты пациентов, что не могло не отразиться на результатах статистического анализа. Во-вторых, сравниваемые группы не являлись сопоставимыми по ряду параметров, что также могло повлиять на результаты анализа статистических данных. И в третьих, в исследовании не изучалось влияние степени зависимости от курения на рентгенологические исходы у пациентов, которым выполнены операции одно- или двухуровневой ТА шейных межпозвонковых дисков.

Заключение

Исследование наглядно показало, что курение не оказывает статистически значимого влияния на рентгенологические исходы у пациентов после выполнения операций одно- или двухуровневой ТА межпозвонковых дисков шейного отдела позвоночника. Безусловно, для более объективной оценки влияния такого фактора риска, как курение, необходимо проведение мультицентровых рандомизированных контролируемых исследований на значительно большем числе респондентов.

Литература [References]

1. de Rooij JD, Gadjradj PS, Soria van Hoeve JS, Harhangi BS. Anterior cervical discectomy without fusion for a symptomatic cervical disk herniation. Acta Neurochir (Wien). 2017; 159(7): 1283–7. doi: 10.1007/s00701-017-3189-x
2. Ofluoglu AE, Erdogan U, Aydogan M, Cevik OM, Ofluoglu O. Anterior cervical fusion with interbody cage containing beta-tricalcium phosphate: clinical and radiological results. Acta Orthop Traumatol Turc. 2017; 51(3): 197–200. doi: 10.1016/j.aott.2017.03.001
3. Yu J, Ha Y, Shin JJ, Oh JK, Lee CK, Kim KN, et al. Influence of plate fixation on cervical height and alignment after one- or two-level anterior cervical discectomy and fusion. Br J Neurosurg. 2018; 32(2): 188–95. doi: 10.1080/02688697.2017.1394980
4. Chung JY, Park JB, Seo HY, Kim SK. Adjacent segment pathology after anterior cervical fusion. Asian Spine J. 2016; 10(3): 582–92. doi: 10.4184/asj.2016.10.3.582
5. Бывальцев В.А., Калинин А.А., Степанов И.А., Пестряков Ю.Я., Шепелев В.В. Анализ результатов применения тотальной артропластики межпозвонкового диска шейного отдела позвоночника протезом M6-C: мультицентровое исследование. Вопросы нейрохирургии им. Н.Н. Бурденко. 2017; 81(5): 46–55. doi: 10.17116/neiro201781546-55
   [Byval'tsev VA, Kalinin AA, Stepanov IA, Pestryakov YuYa, Shepelev VV. Analysis of the results of total cervical disc arthroplasty using a M6-C prosthesis: a multicenter study. Burdenko's Journal of Neurosurgery. 2017; 81(5): 46–55 (in Russian). doi: 10.17116/neiro201781546-55]
6. Roberts TT, Filler RJ, Savage JW, Benzel EC. Cervical total disk arthroplasty. Clin Spine Surg. 2018; 31(1): 6–13. doi: 10.1097/BSD.0000000000000607
7. Sasso WR, Smucker JD, Sasso MP, Sasso RC. Long-term clinical outcomes of cervical disc arthroplasty: a prospective, randomized, controlled trial. Spine. 2017; 42(4): 209–16. doi: 10.1097/BRS.0000000000001746
8. Gornet MF, Lanman TH, Burkus JK, Hodges SD, McConnell JR, Dryer RF, et al. Cervical disc arthroplasty with the Prestige LP disc versus anterior cervical discectomy and fusion, at 2 levels: results of a prospective, multicenter randomized controlled clinical trial at 24 months. J Neurosurg Spine. 2017; 26(6): 653–67. doi: 10.3171/2016.10.SPINE16264
9. Obernauer J, Landscheidt J, Hartmann S, Schubert GA, Thomé C, Lumenta C. Cervical arthroplasty with ROTAIO® cervical disc prosthesis: first clinical and radiographic outcome analysis in a multicenter prospective trial. BMC Musculoskelet Disord. 2016; 17: 11. doi: 10.1186/s12891-016-0880-7
10. Berman D, Oren JH, Bendo J, Spivak J. The effect of smoking on spinal fusion. Int J Spine Surg. 2017; 11(4): 29. doi: 10.14444/4029
11. Hermann PC, Webler M, Bornemann R, Jansen TR, Rommelspacher Y, Sander K, et al. Influence of smoking on spinal fusion after spondylodesis surgery: a comparative clinical study. Technol Health Care. 2016; 24(5): 737–44. doi: 10.3233/THC-161164
12. Vogt MT, Hanscom B, Lauerman WC, Kang JD. Influence of smoking on the health status of spinal patients: the National Spine Network database. Spine. 2002; 27(3): 313–9. doi: 10.1097/00007632-200202010-00022
13. Eubanks JD, Thorpe SW, Cheruvu VK, Braly BA, Kang JD. Does smoking influence fusion rates in posterior cervical arthrodesis with lateral mass instrumentation? Clin Orthop Relat Res. 2010; 469(3): 696–701. doi: 10.1007/s11999-010-1575-2

14. Pathria M, Sartoris DJ, Resnick D. Osteoarthritis of the facet joints: accuracy of oblique radiographic assessment. Radiology. 1987; 164(1): 227–30. doi: 10.1148/radiology.164.1.3588910
15. Cloward RB. The anterior surgical approach to the cervical spine: the Cloward Procedure: past, present, and future. The presidential guest lecture, Cervical Spine Research Society. Spine. 1988; 13(7): 823–7. doi: 10.1097/00007632-198807000-00020
16. Williams JR. The Declaration of Helsinki and public health. Bull World Health Organ. 2008; 86(8): 650–2. doi: 10.2471/BLT.08.050955
17. Sundseth J, Fredriksli OA, Kolstad F, Johnsen LG, Pripp AH, Andresen H, et al. The Norwegian Cervical Arthroplasty Trial (NORCAT): 2-year clinical outcome after single-level cervical arthroplasty versus fusion – a prospective, single-blinded, randomized, controlled multicenter study. Eur Spine J. 2017; 26(4): 1225–35. doi: 10.1007/s00586-016-4922-5
18. Hu Y, Lv G, Ren S, Johansen D. Mid- to long-term outcomes of cervical disc arthroplasty versus anterior cervical discectomy and fusion for treatment of symptomatic cervical disc disease: a systematic review and meta-analysis of eight prospective randomized controlled trials. PLoS One. 2016; 11(2): e0149312. doi: 10.1371/journal.pone.0149312
19. Yin S, Yu X, Zhou S, Yin Z, Qiu Y. Is cervical disc arthroplasty superior to fusion for treatment of symptomatic cervical disc disease? A meta-analysis. Clin Orthop Relat Res. 2013; 471(6): 1904–19. doi: 10.1007/s11999-013-2830-0
20. Liu FY, Yang DL, Huang WZ, Huo LS, Ma L, Wang H, et al. Risk factors for dysphagia after anterior cervical spine surgery: a meta-analysis. Medicine (Baltimore). 2017; 96(10): e6267. doi: 10.1097/MD.0000000000006267
21. Nunley PD, Cavanaugh DA, Kerr EJ, Utter PA, Campbell PG, Frank KA, et al. Heterotopic ossification after cervical total disc replacement at 7 years-prevalence, progression, clinical implications, and risk factors. Int J Spine Surg. 2018; 12(3): 352–61. doi: 10.14444/5041
22. Tu TH, Kuo CH, Huang WC, Fay LY, Cheng H, Wu JC. Effects of smoking on cervical disc arthroplasty. J Neurosurg Spine. 2019; 30(2): 149–297. doi: 10.3171/2018.7.SPINE18634

https://doi.org/10.20862/0042-4676-2020-101-5-276-282

Компьютерная томографическая ангиография в оценке каротидных параганглиом

Вишнякова М.В. (мл.), Ларьков Р.Н., Вишнякова М.В.

ГБУЗ МО «Московский областной научно-исследовательский клинический институт (МОНИКИ) им. М.Ф. Владимирского», ул. Щепкина, 61/2, Москва, 129110, Российская Федерация

Вишнякова Марина Валентиновна, д. м. н., вед. науч. сотр. отделения лучевой диагностики;
orcid.org/0000-0003-3838-636X

Ларьков Роман Николаевич, д. м. н., руководитель отделения хирургии сосудов и ишемической болезни сердца;
orcid.org/0000-0002-2778-4699

Вишнякова Мария Валентиновна, д. м. н., руководитель диагностического отдела;
orcid.org/0000-0002-2649-4198

Резюме

Цель: изучить информативность компьютерной томографической (КТ) ангиографии для оценки каротидных параганглиом.

Материал и методы. В 2014–2019 гг. в отделении рентгеновской компьютерной томографии и магнитно-резонансной томографии МОНИКИ им. М.Ф. Владимирского были обследованы 12 пациентов с каротидными параганглиомами. Перед операцией проводили ультразвуковое исследование и КТ-ангиографию (256-срезовый Philips iCT): бесконтрастное исследование, последующее контрастное усиление с выполнением артериальной и венозной фаз с внутривенным болюсным введением 60 мл неионного изо- или низкоосмолярного контрастного препарата. Для оценки параганглиом использовали критерии W. Shamblin. Оценивали протяженность изменений, выраженность распространения ткани образования по ходу стенок сонных артерий. После обследования 11 из 12 пациентов были прооперированы.

Результаты. В 10 случаях были выявлены односторонние образования, в 2 – двусторонние. В соответствии с классификацией W. Shamblin к I типу мы отнесли 2 образования, которые характеризовались небольшими размерами и минимальным вовлечением в процесс стенок сонных артерий. Образования II типа (5 случаев) были представлены частичным обрастанием параганглиомой внутренней и наружной сонных артерий. Опухоли III типа (7 образований) отличались большими размерами, обрастанием всех стенок общей, внутренней и наружной сонных артерий на значительном протяжении. В структуре образований кальцинатов или участков некрозов выявлено не было. Вокруг опухоли в 12 случаях из 14 определялись множественные мелкие извитые артериальные сосуды. Подобные изменения не сочетались с общей протяженностью образования и степенью обрастания образованием сонных артерий. При гистологическом исследовании диагноз параганглиомы во всех случаях был подтвержден. При дальнейшем динамическом наблюдении через 5 мес в 1 случае был выявлен патологически измененный лимфатический узел.

Заключение. При КТ-ангиографии возможно предположить диагноз каротидной параганглиомы по характерным признакам и определить тип опухоли по классификации W. Shamblin, что позволяет оптимально спланировать предстоящее хирургическое вмешательство.

Ключевые слова: компьютерная томографическая ангиография; каротидная параганглиома; сонные артерии.

Конфликт интересов. Авторы заявляют об отсутствии конфликта интересов.

Для цитирования: Вишнякова М.В. (мл.), Ларьков Р.Н., Вишнякова М.В. Компьютерная томографическая ангиография в оценке каротидных параганглиом. *Вестник рентгенологии и радиологии*. 2020; 101(5): 276–82. https://doi.org/10.20862/0042-4676-2020-101-5-276-282

Для корреспонденции: Вишнякова Марина Валентиновна, E-mail: cherridra@mail.ru

Статья поступила 16.03.2020 *После доработки 29.04.2020* *Принята к печати 30.04.2020*

Computed Tomography Angiography in the Evaluation of Carotid Paragangliomas

Marina V. Vishnyakova (Jr.), Roman N. Lar'kov, Maria V. Vishnyakova

Vladimirskiy Moscow Regional Research and Clinical Institute, ul. Shchepkina, 61/2, Moscow, 129110, Russian Federation

Marina V. Vishnyakova (Jr.), Dr. Med. Sc., Leading Researcher; orcid.org/0000-0003-3838-636X

Roman N. Lar'kov, Dr. Med. Sc., Head of Department; orcid.org/0000-0002-2778-4699

Maria V. Vishnyakova, Dr. Med. Sc., Head of Department; orcid.org/0000-0002-2649-4198

Abstract

Objective: to investigate the informative value of computed tomography (CT) angiography for the evaluation of carotid paragangliomas.

Material and methods. Twelve patients with carotid paragangliomas were examined in the Department of X-ray Computed Tomography and Magnetic Resonance Imaging, Vladimirskiy Moscow Regional Research and Clinical Institute, in 2014–2019. Before surgery, we performed ultrasound imaging and CT angiography (Philips iCT 256 slices): non-contrast study, subsequent contrast enhancement (arterial and venous phases) using the intravenous bolus injection of 60 ml of non-ionic iso- or low-osmolar contrast media. The Shamblin criteria were used to evaluate paragangliomas. The extent of changes and the spread of mass tissue were estimated along the carotid artery walls. Surgery was performed in 11 out of 12 patients.

Results. Unilateral and bilateral masses were identified in 10 and 2 cases, respectively. Two neoplasms that were characterized by small sizes and minimal involvement of carotid artery walls in the process were assigned to type I in accordance with the Shamblin classification. Type II masses (n = 5) were represented by a partial encasement of the internal and external carotid arteries by paraganglioma. Type III tumors (n = 7) were characterized by large sizes and encasement of all walls of the common, internal and external carotid arteries over a considerable length. No calcifications or necrotic areas were found in the structure of the neoplasms. Multiple small tortuous arterial vessels around the tumor were determined in 12 out of 14 cases. These changes did not match the overall length of the tumor and the degree of carotid artery encasement by the latter. Histological examination confirmed the diagnosis of paragangliomas in all cases. A pathologically altered lymph node was found in 1 case during the subsequent 5-month follow-up.

Conclusion. CT angiography can assume the diagnosis of carotid paraganglioma based on its characteristic features and determine the type of tumor according to the Shamblin classification, which allows to plan the optimal surgical intervention.

Keywords: computed tomography angiography; carotid paraganglioma; carotid arteries.

Conflict of interest. The authors declare no conflict of interest.

For citation: Vishnyakova MV (Jr), Lar'kov RN, Vishnyakova MV. Computed tomography angiography in the evaluation of carotid paragangliomas. *Journal of Radiology and Nuclear Medicine*. 2020; 101(5): 276–82 (in Russian). https://doi.org/10.20862/0042-4676-2020-101-5-276-282

For corresponding: Marina V. Vishnyakova (Jr.), E-mail: cherridra@mail.ru

Received March 16, 2020 Revised April 29, 2020 Accepted April 30, 2020

Введение

Каротидная параганглиома (хемодектома) представляет собой высоковаскуляризированное образование, развивающееся из клеток сонного тельца на уровне бифуркации общей сонной артерии. Распространенность параганглиом, по данным аутопсийных исследований, составляет не более 0,05–0,1% [1]. Впервые подобная опухоль была описана в 1743 г. Van Haller, позже термин «параганглиома» был непосредственно введен Kohn. Клетки, дающие начало данному образованию, развиваются как из мезодермальных, так и из невральных элементов.

Для параганглиомы характерен медленный рост с медианой времени удвоения объема примерно 4 года. Клинические проявления могут быть связаны как с непосредственным объемным и компрессионным воздействием образования, так и с функционирующим гормональным статусом параганглиомы. Гормонально-активные параганглиомы встречаются

с частотой 1–3% с соответствующими клиническими симптомами: усиленное потоотделение, тахикардия, повышенная нервозность, артериальная гипертензия, синдром обструктивного апноэ во сне и потеря массы тела [2–6].

Для лечения каротидных параганглиом широко применяется хирургическое удаление. Однако, несмотря на развитие современной медицины, оперативная резекция опухолей может сопровождаться различными осложнениями из-за близкого расположения образования к крупным сосудам и черепным нервам. Поэтому крайне важно провести детальную оценку образования перед оперативным вмешательством [7–10].

В 1971 г. морфолог W. Shamblin разработал классификацию данных образований в зависимости от размеров (рис. 1) и, соответственно, сложности хирургического доступа [8, 11, 12]:

I тип – локальная опухоль, не вовлекающая в процесс сосуды, легко отсекается от стенки сосуда, характерны небольшие размеры образования;

II тип – образование частично окружает или интимно прилежит к сосудам, преимущественное обрастание внутренней сонной артерии или бифуркации общей сонной артерии;

III тип – большое образование, обычно окутывающее сонные артерии, оперативное удаление которого сопряжено с частичной или полной резекцией сосуда с реконструкцией его стенок.

Ультразвуковое исследование (УЗИ) является способом, рекомендованным объединенной группой сосудистых исследователей (Joint Vascular Research Group) в качестве метода первичной диагностики. Однако с развитием современных неинвазивных технологий визуализации, таких как мультисрезовая компьютерная и магнитно-резонансная томография, стало возможным получать подробную информацию о состоянии опухоли, ее структуре, распространенности, в том числе в труднодоступных для УЗИ областях [8, 13].

Несмотря на высокую точность компьютерной томографической (КТ) ангиографии, во многих наблюдениях инвазивная ангиография предлагается в качестве «золотого стандарта» при обследовании пациентов [1, 8].

Цель исследования – изучить информативность КТ-ангиографии для оценки каротидных параганглиом.

Материал и методы

В период 2014–2019 гг. в отделении рентгеновской компьютерной томографии и магнитно-резонансной томографии МОНИКИ им. М.Ф. Владимирского были обследованы 12 пациентов с каротидными параганглиомами. Протокол исследования включал УЗИ на аппарате GE Vivid 7 с характеристикой размеров образования, его васкуляризации. Проводилась КТ-ангиография на 256-срезовом аппарате Philips iCT: бесконтрастное исследование, последующее контрастное усиление с выполнением артериальной и венозной фаз с внутривенным болюсным введением 60 мл неионного изо- или низкоосмолярного контрастного препарата.

Классификацию каротидных параганглиом осуществляли с использованием критериев W. Shamblin. Оценивали протяженность изменений, выраженность распространения ткани образования по ходу стенок сонных артерий, а также наличие множественных извитых артериальных сосудов в прилежащих к образованию тканях.

После обследования 11 из 12 пациентов были прооперированы.

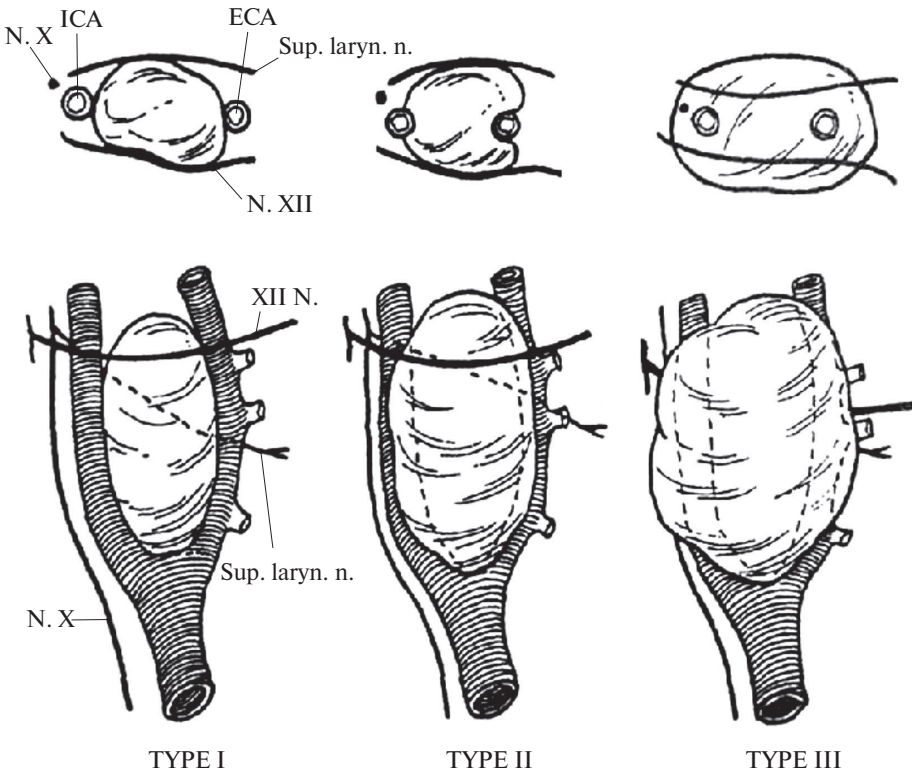

Рис. 1. Классификация каротидных параганглиом по W. Shamblin [11]

Fig. 1. Classification of carotid paragangliomas proposed by W. Shamblin [11]

Результаты

В обследованной группе пациентов односторонние параганглиомы были обнаружены в 10 случаях, двусторонние образования – в 2 случаях. Размер выявленных образований колебался от 17 до 60 мм, средний размер составил 37 мм (±17 мм). Структура всех образований была однородной без участков кровоизлияний, кальциноза или гиподенсных включений.

Степень обрастания сосудов, определяющую тип образования по классификации W. Shamblin, выявляли по результатам артериальной фазы болюсного контрастного усиления. Распределение параганглиом по типам представлено в таблице.

I тип по классификации W. Shamblin отличался небольшими размерами опухоли, минимальным вовлечением в процесс стенок внутренней и наружной сонных артерий (рис. 2).

Для II типа опухолей по классификации W. Shamblin были характерны большие размеры, протяженность поражения, а также частичное обрастание стенок сонных артерий опухолевой тканью (рис. 3).

III тип был представлен образованиями большого размера, которыми полностью обрастали стенки сонных артерий (рис. 4). Для данного типа была характерна значительная протяженность изменений – образования распространялись вдоль общей, наружной и внутренней сонных артерий.

Вокруг опухолевой ткани в 12 случаях из 14 определялись множественные мелкие извитые артериальные сосуды (рис. 5, *a*). Необходимо отметить, что данные изменения не сочетались с общей протяженностью образования и степенью обрастания образованием сонных артерий. Из всех случаев только у 1 пациента каротидная параганглиома сочеталась с патологической деформацией внутренней сонной артерии (рис. 5, *b*, *c*).

Распределение параганглиом по классификации W. Shamblin

Distribution of paragangliomas by Shamblin classification

Тип по классификации W. Shamblin	Количество параганглиом, n
I тип	2
II тип	5
III тип	7
Всего	14

После обследования 11 пациентов были прооперированы.

Все образования были направлены на гистологическое исследование, при котором диагноз параганглиомы был подтвержден.

У прооперированных пациентов было проведено динамическое УЗИ шеи через 6 мес после операции. При этом в 1 случае был выявлен патологически измененный лимфатический узел выше уровня оперативного вмешательства.

Обсуждение

Хемодектомы являются редкими опухолями, расположенными в каротидном пространстве шеи и исходящими из клеток каротидного тельца. Каротидное тельце (каротидный гломус) – небольшой орган размером 2–6 мм, кровоснабжение которого осуществляется из восходящей глоточной артерии (ветви наружной сонной артерии), иннервация – через ветви глоссофарингеального и блуждающего нервов [2, 3].

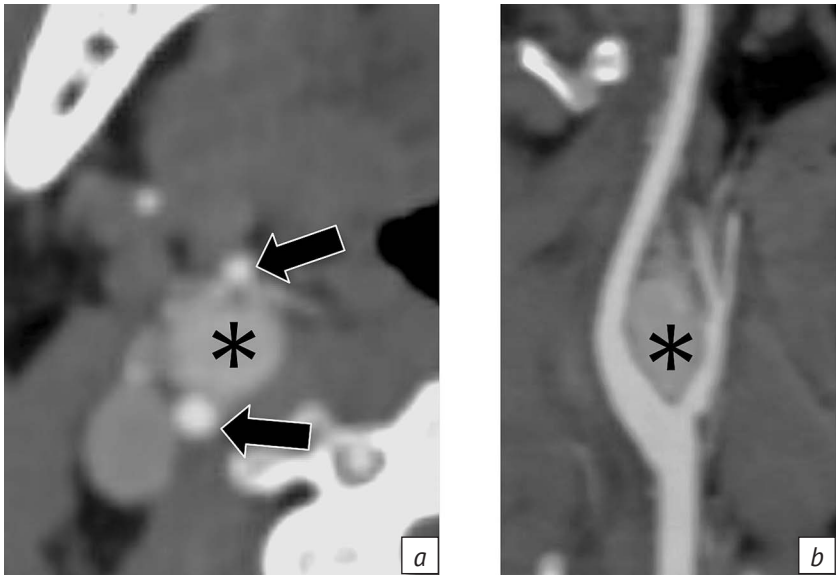

Рис. 2. КТ-ангиограммы брахиоцефальной артерии (БЦА), артериальная фаза болюсного контрастирования. Хемодектома I типа по W. Shamblin (звездочки), прилежание опухоли к внутренней и наружной сонным артериям (стрелки):

a – изображение в аксиальной плоскости;
b – изображение в кососагиттальной плоскости

Fig. 2. Brachiocephalic artery (BCA) CT angiography; the arterial phase of bolus contrast enhancement. Shamblin type I chemodectoma (asterisks), tumor adjacent to the internal and external carotid arteries (arrows):

a – axial plane;
b – oblique sagittal plane

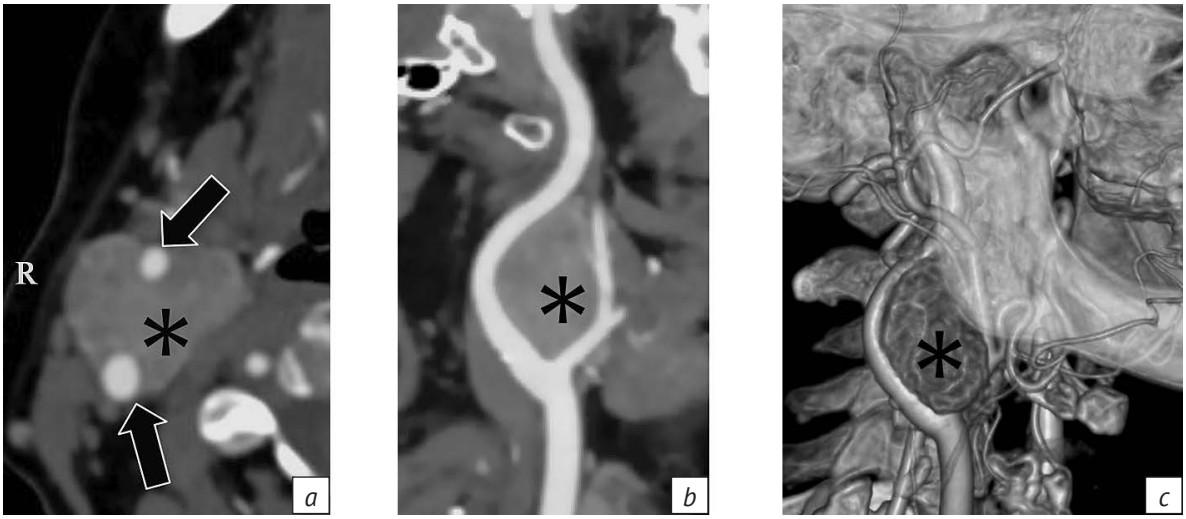

Рис. 3. КТ-ангиограммы БЦА, артериальная фаза болюсного контрастирования. Хемодектомы II типа по W. Shamblin (звездочки), обрастание опухолью внутренней и наружной сонных артерий (стрелки):

a – изображение в аксиальной плоскости;
b – изображение в кососагиттальной плоскости;
c – трехмерная реконструкция

Fig. 3. BCA CT angiography; the arterial phase of bolus contrast enhancement. Shamblin type II chemodectoma (asterisks); encasement of the internal and external carotid arteries by a tumor (arrows):

a – axial plane,
b – oblique sagittal plane;
c – three-dimensional reconstruction

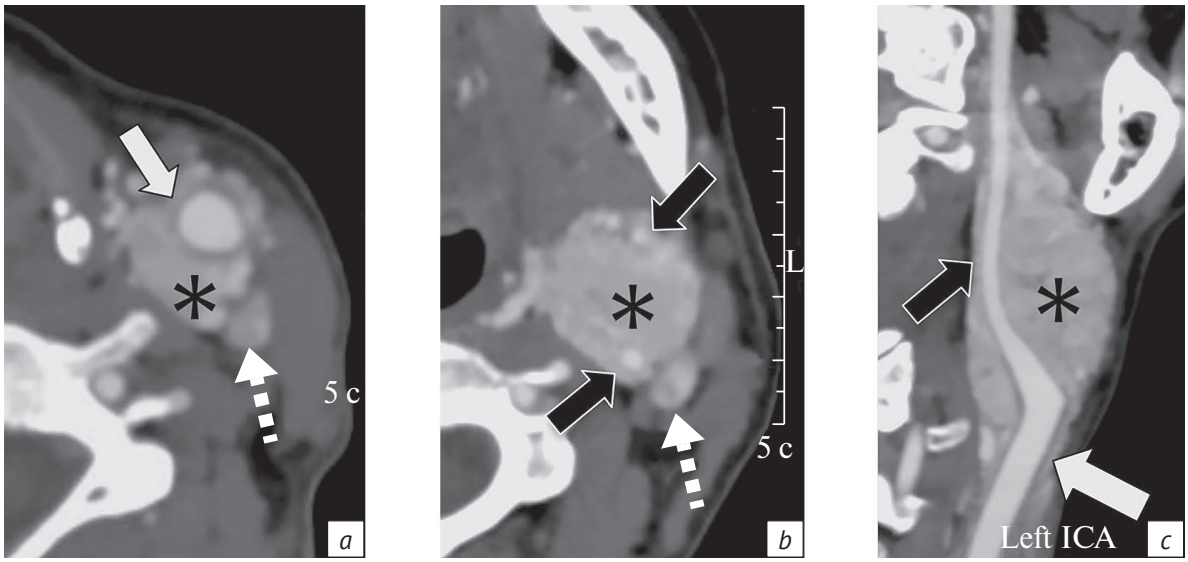

Рис. 4. КТ-ангиограммы БЦА, артериальная фаза болюсного контрастирования. Хемодектома III типа по W. Shamblin (звездочки), обрастание опухолью внутренней и наружной сонных артерий (черные сплошные стрелки), распространение опухолевой ткани вдоль стенок общей сонной артерии (белые сплошные стрелки), внутренняя яремная вена смещена кзади и латерально (пунктирные стрелки):
a, *b* – изображения в аксиальной плоскости;
c – изображение в кососагиттальной плоскости.
Left ICA – левая внутренняя сонная артерия

Fig. 4. BCA CT angiography; the arterial phase of bolus contrast enhancement. Shamblin type III chemodectoma (asterisks); encasement of the internal and external carotid arteries by a tumor (black solid arrows); the spread of tumor tissue along the common carotid artery walls (white solid arrows); the internal jugular vein is displaced posteriorly and laterally (dotted arrows):
a, b – axial plane;
c – oblique sagittal plane.
ICA – internal carotid artery

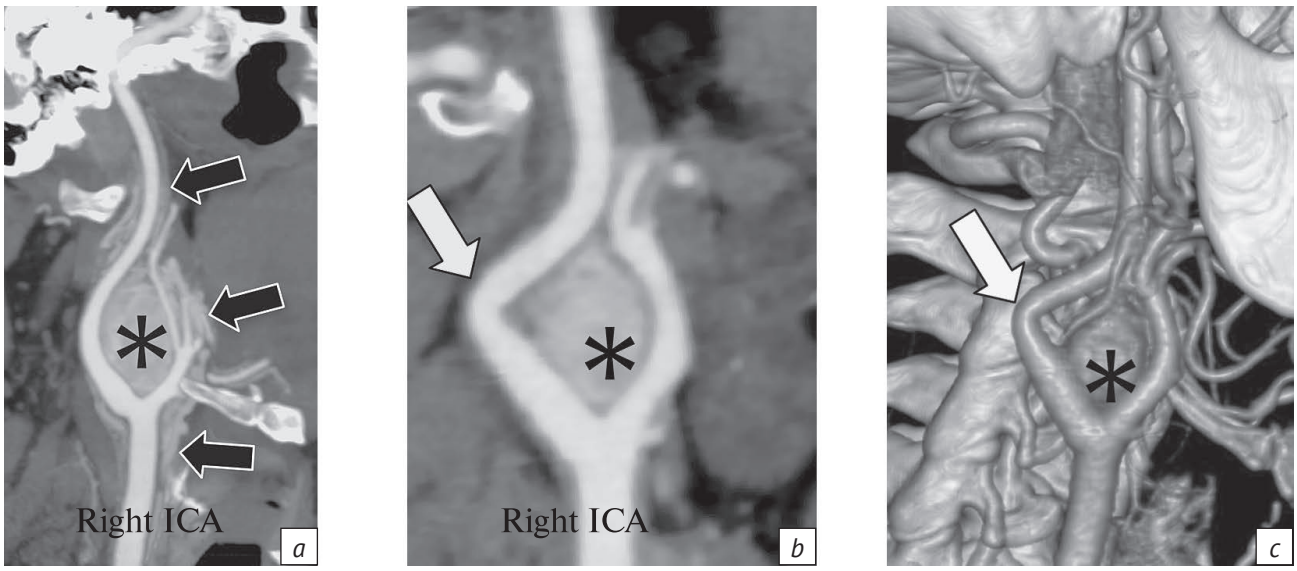

Рис. 5. КТ-ангиограммы БЦА, артериальная фаза болюсного контрастирования. Хемодектомы I типа по W. Shamblin (звездочки), сочетание образования и деформации правой внутренней сонной артерии под прямым углом (белые стрелки) у одного пациента (*a*), сочетание множественных извитых сосудов в окружающих тканях (черные стрелки) и хемодектомы у второго пациента (*b*, *c*):
a – изображение в аксиальной плоскости;
b – изображение в кососагиттальной плоскости;
c – трехмерная реконструкция.
Right ICA – правая внутренняя сонная артерия

Fig. 5. BCA CT angiography; the arterial phase of bolus contrast enhancement. Shamblin type I chemodectomas (asterisks); a combination of tumor and right ICA deformation orthogonally (white arrows) in one patient (*a*), a combination of multiple tortuous vessels in the adjacent tissues (black arrows) and chemadectoma in another patient (*b*, *c*):
a – axial plane;
b – oblique sagittal plane;
c — three-dimensional reconstruction

Опухоль представляет собой медленно растущую массу, расположенную спереди от грудино-ключично-сосцевидной мышцы проекционно на уровне подъязычной кости. Клинические симптомы включают дисфагию, осиплость голоса, в ходе дальнейшего роста опухоль смещает прилежащие сонные артерии и X–XII пары черепных нервов, симпатические нервы, развивается синдром Горнера, синкопальные состояния. Парез краниальных нервов может развиваться в 30% случаев, наиболее часто поражается блуждающий нерв. Из-за выработки катехоламинов могут возникать повышение артериального давления, гиперемия, учащенное сердцебиение и синдром обструктивного апноэ во сне [1–4].

Описано несколько характерных признаков, позволяющих заподозрить данное образование. Типичная локализация опухоли – уровень развилки общей сонной артерии, при этом по мере увеличения размеров образование раздвигает внутреннюю и наружную сонные артерии, тем самым создавая характерный симптом лиры (см. рис. 1–3).

Хемодектомы являются активно кровоснабжаемыми опухолями, для которых характерно выраженное накопление контрастного препарата при диагностических исследованиях. Одной из основных отличительных черт образования является кровоснабжение из ветвей наружной сонной артерии.

В большинстве своем параганглиомы развиваются у женщин, манифестация происходит на 5–6-й декаде жизни, в 10% случаев поражение бывает двусторонним. Важной особенностью данных образований является экспансивный характер роста. Параганглиомы шеи имеют доброкачественный характер, однако злокачественная трансформация возможна примерно в 6–12% случаев, при этом четких гистологических критериев малигнизации не описано. Основным критерием злокачественности процесса является появление метастатического поражения в нехроматофинной ткани – наиболее типично поражение регионарных лимфатических узлов [1–4, 14]. В нашем исследовании при динамическом наблюдении метастатическое поражение регионарных лимфатических узлов было выявлено в 1 случае, что позволило говорить о злокачественном характере данного прооперированного образования.

Впервые успешная операция по поводу каротидной параганглиомы была выполнена Albert

в 1889 г. [7]. До развития современных технологий медицины и сосудистой хирургии летальность при лечении данного заболевания достигала 50–60%, от 15% до 30% пациентов страдали от нарушений мозгового кровообращения [6]. И все же, несмотря на новые технологии, при хирургическом лечении возможны осложнения в виде обильного кровотечения и неврологических нарушений, что связано с локализацией опухоли около сосудистых структур и черепных нервов [13].

При описании поражения используется классификация W. Shamblin, в соответствии с которой разделение на типы происходит в зависимости от степени вовлечения в патологический процесс стенок сонных артерий. Данную классификацию можно успешно применять для современных диагностических методов [14].

Заключение

Применение КТ-ангиографии в ходе предоперационной диагностики каротидных параганглиом позволяет предположить наличие данного вида опухоли по ряду характерных признаков, а также определить тип опухоли по классификации W. Shamblin, что дает возможность оптимально спланировать предстоящее хирургическое вмешательство.

Литература [References]

1. Мельниченко Г.А., Трошина Е.А., Бельцевич Д.Г., Кузнецов Н.С., Юкина М.Ю. Клинические рекомендации Российской ассоциации эндокринологов по диагностике и лечению феохромоцитомы/параганглиомы. Эндокринная хирургия. 2015; 9(3): 15–33. doi: 10.14341/serg2015315-33
[Mel'nichenko GA, Troshina EA, Bel'tsevich DG, Kuznetsov NS, Yukina MY. Russian Association of Endocrinologists clinical practice guidelines for diagnosis and treatment of pheochromocytoma and paraganglioma. Endocrine Surgery. 2015; 9(3): 15–33 (in Russian). doi: 10.14341/serg201531533]
2. Матякин Е.Г., Дан В.Н., Шубин А.А., Вельшер Л.З., Дудицкая Т.К. Каротидные параганглиомы. М.: Вердана; 2005.
[Matyakin EG, Dan VN, Shubin AA, Vel'sher LZ, Duditskaya TK. Carotid paragangliomas. Moscow: Verdana; 2005 (in Russian).]
3. Hu K, Persky MS. The multidisciplinary management of paragangliomas of the head and neck, part 1. Oncology (Williston Park). 2003; 17(7): 983–93.
4. Albsoul NM, Alsmady MM, Al-Aardah MI. Carotid body paraganglioma management and outcome. Eur J Sci Res. 2009; 37(4): 567–74.
5. Milewski C. Morphology and clinical aspects of paragangliomas in the area of the head-neck. HNO. 1993; 41(11): 526–31.
6. Davidovic LB, Djukic VB, Vasic DM, Sindjelic RP, Duvnjak SN. Diagnosis and treatment of carotid body paraganglioma: 21 years of experience at a clinical center of Serbia. World J Surg Oncol. 2005; 3(1): 10. doi: 10.1186/1477-7819-3-10
7. Cummings CW, Fredrickson JM, Harker LA, Krause CJ, Schuller DE (Eds). Neoplasms. Otolaryngology – head and neck surgery. 2nd ed. St Louis: Mosby Year Book; 1993: 1590–7. doi: 10.1002/hed.2880150625
8. Алфёрова Ю.С., Сурина В.Д,, Карпов Н.В. Современное представление о каротидной хемодектоме и эффективность методов ее лечения. Казанский медицинский журнал. 2017; 98(5): 792–6. doi: 10.17750/KMJ2017-792
[Alferova JuS, Surina VD, Karpov NV. Current conception of carotid chemodectoma and efficiency of its treatment methods. Kazan Medical Journal. 2017; 98(5): 792–6 (in Russian). doi: 10.17750/KMJ2017-792]
9. Dimakakos P, Kotsis T. Carotid body paraganglioma: review and surgical management. Eur J Plast Surg. 2001; 24: 58–65. doi: 10.1007/s002380100231
10. Sajid MS, Hamilton G, Baker DM. A multicenter review of carotid body tumour management. Eur J Vasc Endovasc Surg. 2007; 34(2): 127–30. doi: 10.1016/j.jvs.2007.06.002
11. Shamblin WR, ReMine WH, Sheps SG, Harrison EG Jr. Carotid body tumor (chemodectoma). Clinicopathologic analysis of ninety cases. Am J Surg. 1971; 122(6): 732–9. doi: 10.1016/0002-9610(71)90436-3
12. Luna-Ortiz K, Rascon-Ortiz M, Villavicencio-Valencia V, Herrera-Gomez A. Does Shamblin's classification predict postoperative morbidity in carotid body tumors? A proposal to modify Shamblin's classification. Eur Arch Otorhinolaryngol. 2006; 263(2): 171–5. doi: 10.1007/s00405-006-0121-z
13. Hoang VT, Trinh CT, Lai T, Doan DT, Tran T. Carotid body tumor: a case report and literature review.J Radiol Case Rep. 2019; 13(8): 19–30. doi: 10.3941/jrcr.v13i8.3681
14. Arya S, Rao V, Juvekar S, Dcruz AK. Carotid body tumors: objective criteria to predict the shamblin group on MR Imaging. Am J Neuroradiol. 2008; 29(7): 1349–54. doi: 10.3174/ajnr.a1092

https://doi.org/10.20862/0042-4676-2020-101-5-283-287

Результаты эндоваскулярного лечения прямых высокопотоковых каротидно-кавернозных соустий

Петров А.Е., Горощенко С.А., Рожченко Л.В., Самочерных К.А.

Российский научно-исследовательский нейрохирургический институт им. проф. А.Л. Поленова – филиал ФГБУ «Национальный медицинский исследовательский центр им. В.А. Алмазова» Минздрава России, ул. Маяковского, 12, Санкт-Петербург, 191014, Российская Федерация

Петров Андрей Евгеньевич, к. м. н., заведующий нейрохирургическим отделением № 3;
orcid.org/0000-0002-3112-6584

Горощенко Сергей Анатольевич, к. м. н., врач-нейрохирург;
orcid.org/0000-0001-7297-3213

Рожченко Лариса Витальевна, к. м. н., врач-нейрохирург;
orcid.org/0000-0002-0974-460X

Самочерных Константин Александрович. д. м. н., зам. директора по научной и лечебной работе;
orcid.org/0000-0003-0350-0249

Резюме

Цель: изучение результатов эндоваскулярного лечения пациентов с прямыми высокопотоковыми каротидно-кавернозными соустьями путем их трансартериальной окклюзии с помощью отделяемых баллонов и микроспиралей.

Материал и методы. Оперированы 35 пациентов с применением отделяемых баллонов и микроспиралей. Клиническая картина у всех больных была представлена пульсирующим экзофтальмом, птозом на стороне поражения, офтальмоплегией и хемозом конъюнктивы.

Результаты. У всех больных после первичной операции достигнуто выключение каротидно-кавернозных соустий и регресс симптоматики. После применения микроспиралей добиться реконструкции внутренней сонной артерии удавалось достоверно чаще, чем после использования баллонов. Рецидив соустья достоверно чаще встречался у пациентов, оперированных с применением баллонов.

Заключение. Лечение при помощи микроспиралей позволяет выполнять успешную реконструктивную операцию достоверно чаще, частота рецидивов при этом значительно ниже, чем после применения баллонов.

Ключевые слова: каротидно-кавернозное соустье; отделяемый баллон; микроспираль; реконструктивная операция.

Конфликт интересов. Авторы заявляют об отсутствии конфликта интересов.

Для цитирования: Петров А.Е., Горощенко С.А., Рожченко Л.В., Самочерных К.А. Результаты эндоваскулярного лечения прямых высокопотоковых каротидно-кавернозных соустий. *Вестник рентгенологии и радиологии*. 2020; 101(5): 283–7. https://doi.org/10.20862/0042-4676-2020-101-5-283-287

Для корреспонденции: Горощенко Сергей Анатольевич, E-mail: goroschenkos@gmail.com

Статья поступила 23.03.2020 *После доработки 21.08.2020* *Принята к печати 24.08.2020*

Results of Endovascular Treatment for High-Flow Direct Carotid-Cavernous Fistulas

Andrey E. Petrov, Sergey A. Goroshchenko, Larisa V. Rozhchenko, Konstantin A. Samochernykh

Polenov Russian Scienific Research Institute of Neurosurgery – Branch of Almazov National Medical Research Centre, Ministry of Health of the Russian Federation, ul. Mayakovskogo, 12, Saint-Petersburg, 191014, Russian Federation

Andrey E. Petrov, Cand. Med. Sc., Head of Department;
orcid.org/0000-0002-3112-6584

Sergey A. Goroshchenko, Cand. Med. Sc., Neurosurgeon;
orcid.org/0000-0001-7297-3213

Larisa V. Rozhchenko, Cand. Med. Sc., Neurosurgeon;
orcid.org/0000-0002-0974-460X

Konstantin A. Samochernykh, Dr. Med. Sc., Deputy Director;
orcid.org/0000-0003-0350-0249

Abstract

Objective: to study the results of treatment in patients with direct high-flow carotid-cavernous fistulas with their transarterial occlusion using detachable balloons and microcoils.

Material and methods. Thirty-five patients underwent surgery using detachable balloons and microcoils. The clinical picture in all patients was represented by pulsating exophthalmos, ptosis on the side of the lesion, ophthalmoplegia, and conjunctival chemosis.

Results. In all patients closure of carotid-cavernous fistulas and reversal of symptoms were achieved after primary surgery. Internal carotid artery reconstruction with microcoils could be achieved significantly more often than that with balloons. An anastomotic recurrence was significantly more common in patients undergoing surgery with balloons.

Conclusion. The use of microcoils allows to perform reconstructive surgery significantly more frequently, while the recurrence rate is significantly lower than after using the balloons.

Keywords: carotid-cavernous fistula; detachable balloon; microcoil; reconstructive surgery.

Conflict of interest. The authors declare no conflict of interest.

For citation: Petrov AE, Goroshchenko SA, Rozhchenko LV, Samochernykh KA. Results of endovascular treatment for high-flow direct carotid-cavernous fistulas. *Journal of Radiology and Nuclear Medicine*. 2020; 101(5): 283–7 (in Russian). https://doi.org/10.20862/0042-4676-2020-101-5-283-287

For corresponding: Sergey A. Goroshchenko, E-mail: goroschenkos@gmail.com

Received March 23, 2020 Revised August 21, 2020 Accepted August 24, 2020

Введение

Прямое каротидно-кавернозное соустье (ККС) представляет собой высокопотоковый шунт между внутренней сонной артерией (ВСА) и кавернозным синусом, что чаще всего является следствием тяжелой травмы головы, результатом разрыва аневризмы кавернозного сегмента ВСА, ятрогении; гораздо реже данная патология развивается вследствие синдрома Эллерса–Данло IV типа [1–4]. Клиническая картина ККС представлена внезапным развитием характерной триады: пульсирующего экзофтальма, хемоза конъюнктивы на стороне поражения и грубого шума в периорбитальной области [1].

Формирование сообщения между артерией и полостью синуса ведет к поступлению артериальной крови под высоким давлением непосредственно в сам синус и, опосредованно, в глазничные вены, вызывая венозную гипертензию. Формирование венозной гипертензии может приводить как к формированию офтальмологической симптоматики (офтальмоплегия, хемоз конъюнктивы, инъекция склер, снижение зрения), так и к кровотечению из варкозно расширенных вен ротовой полости, полости носа, из наружного слухового прохода, а также к формированию церебральных осложнений, таких как повышение внутричерепного давления, внутричерепное кровоизлияние или ишемическое поражение мозга вследствие синдрома обкрадывания [5, 6].

Основной целью лечения ККС является разобщение артериального и венозного русл. История хирургического лечения данной патологии ведет свое начало с 1930-х гг., когда проводили выключение соустья путем лигирования внутренней сонной артерии на шее и интракраниально, дистальнее кавернозного сегмента. В дальнейшем был предложен метод эндоваскулярной деконструкции сонной артерии, который остается актуальным и на сегодняшний день в связи с его высокой радикальностью, однако применяется он сегодня достаточно редко, поскольку сохраняется риск ишемического повреждения головного мозга. Данный метод также может применяться в ситуациях, когда проведение реконструктивной операции невозможно. Несколько реже в настоящее время используют метод декомпрессии глазницы в тех случаях, когда, несмотря на выключение ККС, сохраняются признаки внутриглазной гипертензии [7].

В настоящий момент для лечения ККС используются различные эндоваскулярные методы, применение которых в основном зависит от анатомии соустья, а также от предпочтений и опыта оперирующего хирурга. С целью разобщения соустья сегодня применяются следующие методики: трансартериальная окклюзия непосредственно фистулы отделяемым баллоном, трансартериальное или трансвенозное выключение синуса микроспиралями или жидкими эмболизирующими агентами [8].

Использование отделяемых баллонов для лечения прямых высокопотоковых ККС началось с 1980-х гг. [9] и открыло новую эру в лечении данной патологии. Методика их применения заключается во введении сдутого баллона непосредственно в дефект ВСА с последующим его раздутием до размера, превышающего дефект артерии, для того чтобы предупредить миграцию в просвет ВСА, после чего баллон отделяется от микрокатетера [7, 9–11]. Преимуществом данной методики является возможность быстрого закрытия фистулы, однако некоторые авторы [6] также

обращают внимание на невозможность адекватного использования баллона в случае слишком большого или малого размера артериального дефекта, вследствие чего доставка баллона непосредственно в дефект может быть затруднена. Также описана миграция баллона в венозную систему, вызвавшая сдавление наружной стенки кавернозного синуса с усилением офтальмологических нарушений либо пролабирование или миграцию во ВСА [12, 13].

Применение покрытых стентов является многообещающей методикой в связи с возможностью быстрого выключения соустья с сохранением просвета ВСА [8, 14, 15]. Однако основным ограничением данного метода является выраженная жесткость таких стентов, зачастую несовместимая с их интракраниальным применением и способная вызвать такие осложнения, как перекрытие перфорантных сосудов, вазоспазм, диссекция ВСА и даже ее разрыв [8, 15–17]. Вместе с тем разработка в дальнейшем более гибких стентов может привести к доминированию этого метода благодаря его простоте и быстроте выключения соустья [18]. Для лечения ККС также предложена методика установки в просвет ВСА потокоперенаправляющего стента [2], однако некоторые авторы склоняются к мнению, что данный метод более подходит для лечения непрямых низкопотоковых соустий [10].

Целью настоящего исследования явился анализ результатов лечения пациентов с прямыми высокопотоковыми ККС путем их трансартериальной окклюзии с помощью отделяемых баллонов и микроспиралей.

Материал и методы

В исследование вошли 35 пациентов с прямыми высокопотоковыми каротидно-кавернозными соустьями, оперированных в отделении хирургии сосудов головного мозга РНХИ им. проф. А.Л. Поленова в период 2008–2017 гг. Среди больных был 21 мужчина и 14 женщин. Средний возраст составил 42 года. Клиническая картина у всех пациентов была представлена пульсирующим экзофтальмом, птозом на стороне поражения, офтальмоплегией и хемозом конъюнктивы.

Результаты

Всего было выполнено 46 операций у 35 пациентов: 16 больным проводили внутрисосудистые вмешательства (n = 27) с применением отделяемых баллонов, 19 пациентам выполняли окклюзию ККС микроспиралями (n = 19). В случае использования микроспиралей с целью сохранения и реконструкции просвета внутренней сонной артерии в абсолютном большинстве случаев (95%) применялась баллон-ассистенция. У 1 больного (5%), имевшего значительный по протяженности дефект артериальной стенки, для предупреждения миграции спиралей в просвет ВСА был установлен стент. В 10 наблюдениях (28,5%) была выполнена деконструктивная операция, в 25 случаях (71,5%) удалось добиться реконструкции просвета ВСА. При этом при использовании отделяемых микроспиралей (n = 17, 89,5%) достичь реконструкции просвета артерии удавалось достоверно чаще, чем при применении отделяемых баллонов (ОШ = 8,5, 95% ДИ 1,458–49,54, $p < 0,05$).

После первой операции удалось добиться полного выключения соустья у всех 35 пациентов. При этом полный регресс симптоматики в раннем послеоперационном периоде был также отмечен у всех больных (рис. 1).

На наш взгляд, следует выделить наблюдения, когда отделяемый баллон был мало или вовсе не эффективен: выраженная извитость ВСА, дефект артерии малого или, наоборот, чрезмерно большого (более 1 см) размера, отсутствие или слабая выраженность трабекул внутри синуса, а также случаи с деформацией синуса по типу объемной лакуны (рис. 2), что соответствует данным мировой литературы [19]. Следует также отметить, что подавляющее большинство пациентов в нашей серии имели деформацию синуса по типу лакуны.

Рецидивы ККС были отмечены у 20% больных. Всем пациентам с рецидивом соустья было выполнено повторное хирургическое вмешательство. Так, после первичной эмболизации отделяемым баллоном повторное лечение потребовалось 6 больным (37,5%), после использования микроспиралей – только 1 (5%), различие было достоверным (ОШ = 10,8, 95% ДИ 1,134–102,854, $p < 0,05$).

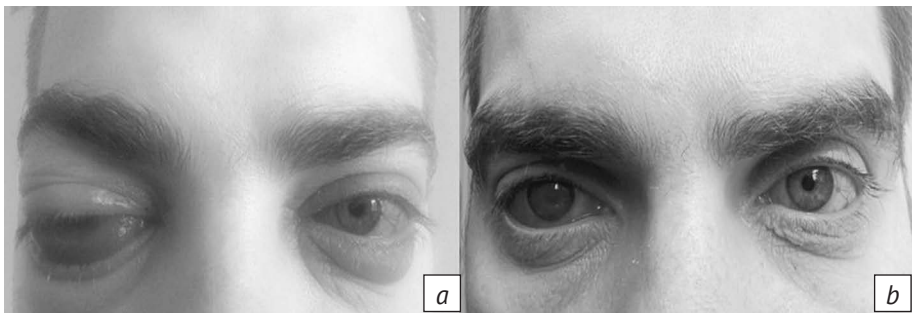

Рис. 1. Внешний вид больного:
a – до операции;
b – через 1 сут после операции

Fig. 1. The patient's appearance:
a – before surgery;
b – 1 day after surgery

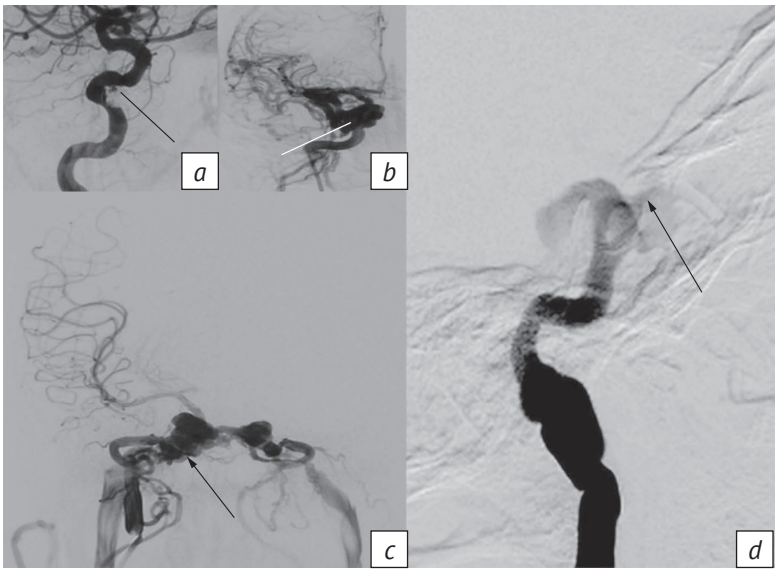

Рис. 2. Церебральная ангиография. Причины неэффективности отделяемых баллонов:

a – дефект артерии малого размера;
b – выраженная извитость внутренней сонной артерии;
c – деформация синуса в лакуну;
d – дефект артерии большого размера

Fig. 2. Cerebral angiography. The reasons for the ineffectiveness of detachable balloons:

a – small artery defect;
b – pronounced internal carotid artery tortuosity;
c – sinus deformation into the lacuna;
d – large artery defect

Обсуждение

Трансартериальная эмболизация ККС с применением отделяемых микроспиралей и других эмболизирующих агентов на сегодня является основным методом лечения ККС [8]. Преимущества микроспиралей заключаются в относительной простоте доступа и большом выборе размеров спиралей. Потенциальными недостатками этого метода являются увеличение времени операции и вероятность неполной окклюзии соустья с потерей возможности трансартериального доступа. Возможные осложнения трансартериальной эмболизации ККС микроспиралями включают в себя тромбоэмболию мозговых сосудов, протрузию спиралей в просвет ВСА и ее диссекцию [11]. Для предупреждения миграции микроспиралей и сохранения просвета артерии, а также для повышения плотности упаковки микроспиралей мы предпочитаем использование ассистирующего баллона, что согласовывается с данными мировой литературы [11, 14, 20].

В нашей серии уже после первой операции удалось добиться тотального выключения ККС практически у всех пациентов (97%), что сопоставимо с литературными данными и даже несколько превышает их. Так, например, по данным разных авторов, у 12–32% пациентов первичное оперативное вмешательство не удается, а 15–20% больных все равно нуждаются в окклюзии непосредственно артерии, то есть в проведении деконструктивной операции [21, 22]. Другие исследователи, напротив, сообщают о высокой радикальности выключения соустья, которая превышает 95% [19, 23].

Риски осложнений относительно невысоки и составляют менее 2% для возникновения нового неврологического дефицита и 0,6–3% для летальности [23, 24]. В нашей серии послеоперационных неврологических осложнений не было. К послеоперационным осложнениям мы также относили рецидив соустья, что проявлялось в возобновлении шума и офтальмологической симптоматики. Следует отметить, что, согласно литературным данным, частота встречаемости рецидивов ККС достаточно высока и может достигать 13,9% [19]. В нашей группе пациентов рецидив ККС был выявлен в 7 случаях (20%), причем в большинстве наблюдений (n = 6, 86%) после применения отделяемого баллона, при этом различие было достоверным (ОШ = 10,8, 95% ДИ 1,134–102,854, $p < 0,05$). Все больные с рецидивом были повторно оперированы с хорошим клиническим исходом.

Нами были выделены основные факторы риска рецидива соустья, к которым мы отнесли: компартментализацию спиралей при первичной недостаточно плотной упаковке, дефляцию баллона, его миграцию и разрыв. Также следует отметить, что при использовании микроспиралей нам удалось выполнить реконструкцию просвета ВСА достоверно чаще, чем при применении отделяемых баллонов (ОШ = 8,5, 95% ДИ 1,458–49,540, $p < 0,05$).

Таким образом, эндоваскулярное выключение ККС отделяемыми баллонами до настоящего времени продолжает рассматриваться многими авторами как основной метод лечения, однако в связи с тем, что не всегда удается адекватно применить баллон из-за анатомических особенностей пациента, а также из-за достаточно высокой частоты рецидива фистулы применение микроспиралей (как изолированно, так и в сочетании с ассистирующими методиками) представляется более надежным методом и, возможно, является одним из этапов эволюции в лечении данной патологии. Надежности способствуют такие факторы, как стабильность комплекса спиралей, отсутствие изме-

нения формы или миграции комплекса спиралей после плотной упаковки, возможность выключения ККС при окклюзии проксимальной части ВСА ретроградно через переднюю или заднюю соединительные артерии. При этом наличие выраженных извитостей ВСА не ограничивает применение спиралей (в отличие от баллонов).

Появление новой генерации покрытых стентов с улучшенной гибкостью позволяет ожидать значимого улучшения результатов лечения пациентов с высокопотоковыми прямыми каротидно-кавернозными соустьями, однако требует проведения серьезных клинических испытаний и анализа как ближайших, так и отдаленных результатов.

Заключение

Эффективность выполнения реконструктивных операций достоверно выше при применении отделяемых микроспиралей (89%), чем при использовании отделяемых баллонов (50%). Частота рецидивов ККС после применения микроспиралей значительно ниже, чем после использования баллонов. Применение ассистирующих методик (главным образом баллон-ассистенции) обеспечивает высокую эффективность эндоваскулярного выключения каротидно-кавернозного соустья и предупреждает его рецидив в послеоперационном периоде, тем самым повышая качество жизни пациента.

Литература [References]

1. Яковлев С.Б., Бочаров А.В., Бухарин Е.Ю., Арустамян С.Р., Архангельская Я.Н. Прямые каротидно-кавернозные соустья: клиническая картина, ангиоархитектоника и эндоваскулярное лечение. Вопросы нейрохирургии им. Н.Н. Бурденко. 2008; 4: 3–11.
[Yakovlev SB, Bocharov AV, Bukharin EYu, Arustamian SR, Arkhangelskaya YaN. Direct carotid-cavernous fistulas: clinical presentation, angioarchitectonics and endovascular management. Burdenko's Journal of Neurosurgery. 2008; 4: 3–11 (in Russian).]
2. Wendl CM, Henkes H, Martinez Moreno R, Ganslandt O, Bäzner H, Aguilar Pérez M. Direct carotid cavernous sinus fistulae: vessel reconstruction using flow-diverting implants. Clin Neuroradiol. 2017; 27(4): 493–501. doi: 10.1007/s00062-016-0511-6
3. Masson-Roy J, Savard M, Mackey A. Carotid cavernous fistula in a patient with type IV Ehlers-Danlos syndrome. Can J Neurol Sci. 2017; 44(4): 1–2. doi: 10.1017/cjn.2016.456
4. Ono K, Oishi H, Tanoue S, Hasegawa H, Yoshida K, Yamamoto M., Arai H. Direct carotid-cavernous fistulas occurring during neurointerventional procedures. Interv Neuroradiol. 2016; 22(1): 91–6. doi: 10.1177/1591019915617321
5. Vinuela F, Fox AJ, Debrun GM, Peerless SJ, Drake CG. Spontaneous carotid-cavernous fistulas: clinical, radiological, and therapeutic considerations: experience with 20 cases. J Neurosurg. 1984; 60(5): 976–84. doi: 10.3171/jns.1984.60.5.0976
6. Halbach VV, Hieshima GB, Higashida RT, Reicher M. Carotid cavernous fistulae: indications for urgent treatment. AJR Am J Roentgenol. 1987; 149(3): 587–93. doi: 10.2214/ajr.149.3.587
7. Miller NR. Diagnosis and management of dural carotid-cavernous sinus fistulas. Neurosurg Focus. 2007; 23(5): E13. doi: 10.3171/foc-07/11/e13
8. Gemmete JJ, Ansari SA, Gandhi DM. Endovascular techniques for treatment of carotid-cavernous fistula. J Neuroophthalmol. 2009; 29: 62–71. doi: 10.1097/WNO.0b013e3181989fc0
9. Serbinenko FA. Balloon catheterization and occlusion of major cerebral vessels. J Neurosurg. 1974; 41: 125–45. doi: 10.3171/jns.1974.41.2.0125
10. Castano C, Remollo S, Garcıa-Sort R, Domınguez C, Tercen M. Treatment of Barrow type 'B' carotid cavernous fistulas with flow diverter stent (Pipeline). Neuroradiol J. 2017; 30(6): 607–14. doi: 10.1177/1971400917695319
11. Ringer AJ, Salud L, Tomsick TA. Carotid cavernous fistulas: anatomy, classification, and treatment. Neurosurg Clin N Am. 2005; 16: 279–95. doi: 10.1016/j.nec.2004.08.004
12. Sencer S, Minareci O, Poyanli A. Management of a rare complication of endovascular treatment of direct carotid cavernous fistula. AJNR Am J Neuroradiol. 1999; 20: 1465–6.
13. Klisch J, Schipper J, Husstedt H, Laszig R, Schumacher M. Transsphenoidal computer-navigation-assisted deflation of a balloon after endovascular occlusion of a direct carotid cavernous sinus fistula. AJNR Am J Neuroradiol. 2001; 22: 537–40.
14. Tjoumakaris SI, Jabbour PM, Rosenwasser RH. Neuroendovascular management of carotid cavernous fistulae. Neurosurg Clin N Am. 2009; 20: 447–52. doi: 10.1016/j.nec.2009.07.013
15. Kocer N, Kizilkilic O, Albayram S, Adaletli I, Kantarci F, Islak C. Treatment of iatrogenic internal carotid artery laceration and carotid cavernous fistula with endovascular stentgraft placement. AJNR Am J Neuroradiol. 2002; 23(3): 442–6.
16. Gomez F, Escobar W, Gomez AM, Gomez JF, Anaya CA. Treatment of carotid cavernous fistulas using covered stents: midterm results in seven patients. AJNR Am J Neuroradiol. 2007; 28(9): 1762–8. doi: 10.3174/ajnr. A0636
17. Kallmes DF, Cloft HJ. The use of hydrocoil for parent artery occlusion. AJNR Am J Neuroradiol. 2004; 25(8): 1409–10.
18. Korkmazer B, Kocak B, Tureci E, Islak C, Kocer N, Kizilkilic O. Endovascular treatment of carotid cavernous sinus fistula: a systematic review. World J Radiol. 2013; 5(4): 143–55. doi: 10.4329/wjr.v5.i4.143
19. Gao BL, Wang ZL, Li TX, Xu B. Recurrence risk factors in detachable balloon embolization of traumatic direct carotid cavernous fistulas in 188 patients. J Neurointerv Surg. 2017. doi: 10.1136/neurintsurg-2017-013384
20. Morón FE, Klucznik RP, Mawad ME, Strother CM. Endovascular treatment of high-flow carotid cavernous fistulas by stent-assisted coil placement. AJNR Am J Neuroradiol. 2005; 26(6): 1399–404.
21. He XH, Li WT, Peng WJ, Lu JP, Liu Q, Zhao R. Endovascular treatment of posttraumatic carotid-cavernous fistulas and pseudoaneurysms with covered stents. J Neuroimag. 2014; 24(3): 287–91. doi: 10.1111/jon.12023
22. Hoit DA, Schirmer CM, Malek AM. Stent graft treatment of cerebrovascular wall defects: intermediate-term clinical and angiographic results. Neurosurgery. 2008; 62(5 Suppl 2): ONS380-8. doi: 10.1227/01.neu.0000326022.08973.b2
23. Cuong Tran Chi. Endovascular treatment of traumatic carotid cavernous fistulas: review of 172 consecutive cases. Interv Neuroradiol. 2011; 17 (Suppl 1): 77.
24. Berenstein A, Lasjaunias P, Ter Brugge KG. Surgical neuroangiography. Vol. 2. 2nd ed. Springer; 2004: 279–333. doi: 10.1007/978-3-642-18888-6

MEDRAD® Spectris Solaris EP

Автоматическая инъекционная система для МРТ

ПРЕИМУЩЕСТВА АВТОМАТИЧЕСКОГО ВВЕДЕНИЯ ГСКС ПО СРАВНЕНИЮ С РУЧНЫМ[1,2]:

- Ввод ГСКС с необходимой скоростью с незначительными отклонениями от целевых значений
- Более предсказуемое время поступление болюса в зону интереса
- Более быстрое переключение на введение проталкивающего болюса физиологического раствора
- Достаточно одного оператора

АВТОМАТИЧЕСКИЙ ИНЪЕКТОР MEDRAD® Spectris Solaris EP:

- Предназначен для использования со всеми МР-сканерами с напряженностью магнитного поля до 3Т включительно
- Цветной сенсорный экран, позволяющий задавать многофазные протоколы и наблюдать за процессом введения
- Увеличенный объём шприц-колбы для физиологического раствора до 115 мл для повышения безопасности исследования

Сервисная служба BAYER

- Консультативная поддержка пользователей
- Гарантийное и постгарантийное обслуживание
- Широкий выбор программ технического обслуживания

Контактный телефон технической поддержки:
+7 (915) 025 44 55

1. Endrikat J et al. Invest Radiol. 2018 Jan;53(1); 2. Gost J et al. Magn Reson Insights. 2017 Apr 20;10:1178623X17705894. doi: 10.1177/1178623X17705894;
2. Endrikat J, Barbati R, Scarpa M, Jost G, Arthur E Ned Uber 3rd. Accuracy and repeatability of automated injector versus manual administration of an MRI contrast agent — results of a laboratory study. Invest Radiol 2018 Jan;53(1):1-5. doi: 10.1097/RLI.0000000000000403.
Сокращения: МРТ – магнитно-резонансная томография, ГСКС – гадолинийсодержащие, МР – магнитно-резонансные, Т – Тесла

PP-M-SPE-RU-0003-1

АО «БАЙЕР» 107113, Москва, 3-я Рыбинская ул., дом 18, строение 2
Тел.: +7 (495) 231 12 00
www.bayer.ru

Гадотеровая кислота + **Опыт GE Healthcare** = Макроциклический **Кларискан** Гадотеровая кислота

Международное непатентованное/группировочное наименование: гадотеровая кислота. **Лекарственная форма:** раствор для внутривенного введения. **Состав:** 1 мл препарата содержит: гадотеровая кислота (в виде меглюмина гадотерата) — 279,32 мг (эквивалентно 0,5 ммоль), что соответствует: DOTA (1,4,7,10 — тетраазациклододекан — N, N′, N″, N‴— тетрауксусная кислота) — 202,46 мг, гадолиния оксид — 90,62 мг. Контрастное средство (КС) для магнитно-резонансной томографии (МРТ). **Показания к применению:** предназначен только для диагностических целей. Кларискан — это КС, используемое для повышения контрастности при проведении МРТ с целью улучшения визуализации/повышения четкости границ на изображении. Взрослые и дети (в возрасте 0—18 лет): заболевания головного мозга, спинного мозга и окружающих тканей, МРТ всего тела. Не рекомендуется использовать препарат для проведения МРТ всего тела у детей младше 6 мес. Только взрослые: поражения или стенозы не коронарных артерий (требующие проведения магнитно-резонансной ангиографии). **Противопоказания:** гиперчувствительность к гадотеровой кислоте, меглюмину, любому вспомогательному веществу препарата или любым другим лекарственным препаратам, содержащим гадолиний. Не рекомендуется для проведения ангиографии у детей до 18 лет, в связи с недостаточными данными об эффективности и безопасности. **С осторожностью:** у пациентов с бронхиальной астмой, аллергией (в т. ч. на рыбу и морепродукты, поллиноз, крапивница) и реакциями гиперчувствительности на контрастные препараты в анамнезе; у пациентов, принимающих β-адреноблокаторы (в т. ч., с бронхиальной астмой), т. к. они могут быть рефрактерными к стандартной терапии реакций гиперчувствительности β-агонистами; у пациентов с тяжелыми сердечно-сосудистыми заболеваниями; у пациентов с тяжелой степенью почечной недостаточности (скорость клубочковой фильтрации < 30 мл/мин/1,73 м^2) и пациентов в периоперационный период пересадки печени только после тщательной оценки соотношения риск/польза и в случае того, если информация, полученная при проведении МРТ с контрастным усилением, имеет решающее диагностическое значение и недоступна при проведении МРТ без контрастирования; у пожилых пациентов, в частности у пациентов 65 лет и старше; при заболеваниях центральной нервной системы (ЦНС), сопровождающихся снижением порога судорожной готовности. **Побочное действие:** нежелательные побочные реакции, связанные с использованием гадотеровой кислоты, обычно легкой или умеренной интенсивности и носят преходящий характер. Чаще всего наблюдались ощущение тепла, холода и/или боль в месте инъекции. В ходе проведения клинических исследований наблюдались головная боль и парестезии (очень часто: > 1/10), частыми реакциями были тошнота, рвота и кожные реакции, такие как эритематозная сыпь и зуд (часто: > 1/100 и < 1/10). В постмаркетинговых наблюдениях наиболее часто регистрируемыми нежелательными побочными реакциями после введения гадотеровой кислоты являются тошнота, рвота, зуд и реакции гиперчувствительности. Среди реакций гиперчувствительности наиболее часто регистрируемыми являются кожные реакции, которые могут быть локализованными, распространенными или генерализованными. Чаще всего эти реакции развиваются немедленно (во время инъекции или в течение одного часа после начала инъекции), иногда могут возникать с задержкой (от одного часа до нескольких дней после инъекции), и в этом случае они проявляются в форме кожных реакций. Немедленные реакции включают один или более симптомов, которые развиваются одновременно или последовательно. Чаще всего это кожные, дыхательные или сердечно-сосудистые реакции. Каждый симптом может быть предвестником начинающегося шока, который, в очень редких случаях, приводит к летальному исходу. Были также зарегистрированы единичные случаи возникновения нефрогенного системного фиброза (НСФ) после применения гадотеровой кислоты, большинство из них зарегистрированы у пациентов, которым одновременно вводились другие гадолиний-содержащие КС. **Форма выпуска:** Кларискан, раствор для внутривенного введения, 0,5 ммоль/мл. По 5 мл и 10 мл, 15 мл и 20 мл препарата во флаконы из бесцветного стекла типа I объемом 10 мл и 20 мл соответственно, укупоренные пробкой из галобутиловой резины, обжатые алюминиевым колпачком и сверху закрытые цветной пластиковой крышкой. По 50 мл и 100 мл препарата в полипропиленовые флаконы объемом 50 мл и 100 мл соответственно, укупоренные пробкой из галобутиловой резины, с завинчивающимся пластиковым колпачком с отрывным кольцом и кольцом первого вскрытия. Предварительно заполненные шприцы из полициклоолефинового прозрачного полимера объемом 20 мл с наполнением 10 мл, 15 мл или 20 мл, градуированные, с колпачком наконечника и ограничителем хода поршня из каучука, прикрепленным к шток-поршню. По 10 стеклянных флаконов вместе с инструкцией по применению помещают в картонную пачку, имеющую внутри перегородку с отверстиями для флаконов. По 10 полипропиленовых флаконов вместе с инструкцией по применению помещают в картонную пачку. **Регистрационный номер:** ЛП-006111 от 21.02.2020. Актуальная версия инструкции — от 21.02.20. **Держатель регистрационного удостоверения/производитель:** ДжиИ Хэлскеа АС, Норвегия. **Отпускается по рецепту врача.**

Информация для работников здравоохранения. Имеются противопоказания. Подробная информация по использованию препарата содержится в инструкции по применению. Перед назначением препарата ознакомьтесь, пожалуйста, с ее полной версией.

ООО «ДжиИ Хэлскеа Фарма»
123112 г. Москва, Пресненская наб., 10
Тел.: (495) 411 9806, факс: (495) 739 6932

gehealthcare.ru

JB81493RU

https://doi.org/10.20862/0042-4676-2020-101-5-288-295

Новый алгоритм стресс-эхокардиографии с аденозинтрифосфатом

Неласов Н.Ю., Моргунов М.Н., Сидоров Р.В., Долтмурзиева Н.С., Ерошенко О.Л., Арзуманян Э.А., Кренева Е.Л., Шлык С.В.

ФГБОУ ВО «Ростовский государственный медицинский университет» Минздрава России, пер. Нахичеванский, 29, Ростов-на-Дону, 344022, Российская Федерация

Неласов Николай Юлианович, д. м. н., профессор, заведующий кафедрой ультразвуковой диагностики; orcid.org/0000-0003-2208-8042

Моргунов Максим Николаевич, к. м. н., ассистент кафедры ультразвуковой диагностики; orcid.org/0000-0002-6238-9782

Сидоров Роман Валентинович, д. м. н., заведующий отделением кардиохирургии клиники РостГМУ; orcid.org/0000-0001-9136-4886

Долтмурзиева Наталья Сослановна, ассистент кафедры кардиологии, ревматологии и функциональной диагностики, врач отделения кардиохирургии клиники РостГМУ; orcid.org/0000-0003-2670-2679

Ерошенко Ольга Леонидовна, к. м. н., доцент кафедры ультразвуковой диагностики; orcid.org/0000-0002-6501-0731

Арзуманян Эмиль Альбертович, аспирант кафедры ультразвуковой диагностики; orcid.org/0000-0002-5210-4114

Кренева Екатерина Леонидовна, врач отделения реанимации № 1 и отделения ультразвуковой диагностики клиники РостГМУ; orcid.org/0000-0002-6807-4933

Шлык Сергей Владимирович, д. м. н., профессор, заведующий кафедрой терапии; orcid.org/0000-0003-4909-7897

Резюме

Цель. Известно, что при проведении кардиальных стресс-тестов и монотонном интракубитальном введении аденозинтрифосфата (АТФ) в дозе 140–160 мкг/кг/мин субмаксимальная миокардиальная гиперемия не достигается в 16–18% случаев. Нами поставлена задача разработать новый алгоритм стресс-эхокардиографии (СЭхоКГ) с АТФ, предусматривающий возможность ступенеобразного повышения дозировки препарата, а также протестировать его у здоровых лиц и пациентов с ишемической болезнью сердца (ИБС).

Материал и методы. Разработка нового алгоритма СЭхоКГ выполнена на основе анализа основных научных баз данных и первого собственного опыта применения АТФ при СЭхоКГ. Ключевые положения нового алгоритма: а) нагрузочная проба состоит из трех этапов (ЭхоКГ-данные должны регистрироваться до инфузии АТФ, во время нее и через 5 мин после ее окончания); б) критерием достижения субмаксимальной миокардиальной гиперемии при введении АТФ является снижение систолического артериального давления (САД) на 5 мм рт. ст. и более; в) запись ЭхоКГ на 2-м этапе пробы обычно осуществляется через 3 мин от начала введения АТФ и при наличии снижения САД; г) начальная доза введения АТФ – 140 мкг/кг/мин, если на 3-й минуте введения препарата САД не снижается, дозировка должна увеличиться сначала до 175 мкг/кг/мин на 1 мин, а при отсутствии эффекта – до 210 мкг/кг/мин еще на 2–3 мин. Тестирование алгоритма проведено у 9 здоровых добровольцев и 26 больных ИБС.

Результаты. При тестировании нового алгоритма во всех случаях была достигнута субмаксимальная миокардиальная гиперемия. У 2 пациентов САД снизилось ниже 90 мм рт. ст., у 1 больного развилась атриовентрикулярная блокада 2-й ст., однако простое снижение скорости инфузии АТФ в течение 30 с нивелировало эту симптоматику. У всех обследованных удалось зарегистрировать СЭхоКГ-данные, приемлемые для последующего анализа сократимости и деформации миокарда.

Выводы. Новый алгоритм СЭхоКГ с АТФ эффективен при регистрации ЭхоКГ-данных. С целью окончательного решения вопроса о безопасности и информативности нового протокола нагрузочной пробы можно рекомендовать его дальнейшее тестирование на бóльших группах пациентов при СЭхоКГ и при использовании других визуализирующих методик оценки сократимости и перфузии миокарда.

Ключевые слова: стресс-эхокардиография; аденозинтрифосфат; деформация миокарда.

Конфликт интересов. Авторы заявляют об отсутствии конфликта интересов.

Для цитирования: Неласов Н.Ю., Моргунов М.Н., Сидоров Р.В., Долтмурзиева Н.С., Ерошенко О.Л., Арзуманян Э.А., Кренева Е.Л., Шлык С.В. Новый алгоритм стресс-эхокардиографии с аденозинтрифосфатом. *Вестник рентгенологии и радиологии.* 2020; 101(5): 288–95. https://doi.org/10.20862/0042-4676-2020-101-5-289-295

Статья поступила 24.06.2020 *После доработки 15.07.2020* *Принята к печати 16.07.2020*

New Algorithm of Stress Echocardiography with Adenosine Triphosphate

Nikolay Yu. Nelassov, Maksim N. Morgunov, Roman V. Sidorov, Natalya S. Doltmurzieva, Olga L. Eroshenko, Emil A. Arzumanjan, Ekaterina L. Kreneva, Sergey V. Shlyk

Rostov State Medical University, Ministry of Health of the Russian Federation, Nakhichevan'skiy pereulok, 29, Rostov-on-Don, 344022, Russian Federation

Nikolay Yu. Nelassov, Dr. Med. Sc., Professor, Chief of Chair;
orcid.org/0000-0003-2208-8042

Maksim N. Morgunov, Cand. Med. Sc., Assistant Professor;
orcid.org/0000-0002-6238-9782

Roman V. Sidorov, Dr. Med. Sc., Head of Department;
orcid.org/0000-0001-9136-4886

Natalya S. Doltmurzieva, Assistant Professor;
orcid.org/0000-0003-2670-2679

Olga L. Eroshenko, Cand. Med. Sc., Associate Professor;
orcid.org/0000-0002-6501-0731

Emil A. Arzumanjan, Postgraduate;
orcid.org/0000-0002-5210-4114

Ekaterina L. Kreneva, Anesthesiologist;
orcid.org/0000-0002-6807-4933

Sergey V. Shlyk, Dr. Med. Sc., Professor, Chief of Chair;
orcid.org/0000-0003-4909-7897

Abstract

Objective. Submaximal myocardial hyperemia is known not to be achieved in 16–18% of cases during cardiac stress tests and monotonic intracubital administration of adenosine triphosphate (ATP) at a dose of 140–160 μg/kg/min. The authors set a task to elaborate a new algorithm for stress echocardiography (SEchoCG) with ATP, providing for the possibility of a stepwise increase in the dosage of the drug, as well as to test it in healthy individuals and patients with coronary heart disease (CHD).

Material and methods. The authors elaborated a new algorithm for SEchoCG on the basis of an analysis of the main science databases and their first own experience in using ATP during SEchoCG. The key provisions of the new algorithm were: (a) the exercise test consisted of 3 stages (EchoCG data should be recorded before, during, and 5 minutes after ATP infusion); (b) the criterion for achieving submaximal myocardial hyperemia during ATP administration is a systolic blood pressure (SBP) reduction of 5 and more mm Hg; (c) EchoCG was usually recorded at Stage 2 of the test 3 minutes after the start of ATP administration and with a decline in SBP; (d) the initial dose of ATP administration was 140 μg/kg/min; if SBP did not decrease at 3 minutes of the drug administration, the dosage should be first increased up to 175 μg/kg/ min at 1 minute; if there was no effect, the dosage should be increased up to 210 μg/kg/min at another 2–3 minutes. The algorithm was tested in 9 healthy volunteers, and in 26 patients with CHD.

Results. Testing the new algorithm showed that all cases achieved submaximal myocardial hyperemia. SBP decreased below 90 mm Hg in 2 patients; 1 patient developed second-degree atrioventricular block; however, a simple decrease in the ATP infusion rate within 30 sec leveled this symptomatology. The SEchoCG data acceptable for the subsequent analysis of myocardial contractility and deformation could be recorded in all the examinees.

Conclusion. The new algorithm for SEchoCG with ATP is effective in recording EchoCG findings. To have a final decision on the safety and information value of a new stress test protocol, it may be recommended to further test those in larger groups of patients during SEchoCG and in the use of other imaging procedures to assess myocardial contractility and perfusion.

Keywords: stress echocardiography; adenosine triphosphate; myocardial deformation.

Conflict of interest. The authors declare no conflict of interest.

For citation: Nelassov NYu, Morgunov MN, Sidorov RV, Doltmurzieva NS, Eroshenko OL, Arzumanjan EA, Kreneva EL, Shlyk SV. New algorithm of stress echocardiography with adenosine triphosphate. *Journal of Radiology and Nuclear Medicine.* 2020; 101(5): 288–95 (in Russian). https://doi.org/10.20862/0042-4676-2020-101-5-288-295

For corresponding: Nikolay Yu. Nelassov, E-mail: nelassov@rambler.ru

Received June 14, 2020 *Revised July 15, 2020* *Accepted July 16, 2020*

Введение

В последние годы возможности проведения стресс-эхокардиографии (СЭхоКГ) с вазодилататорами в нашей стране ограниченны. Такие препараты, как дипиридамол и аденозин, активно используемые во всем мире для формирования синдрома обкрадывания миокарда и выявления зон скрытой ишемии у пациентов с ишемической болезнью сердца (ИБС), в российской аптечной сети в настоящее время недоступны.

В то же время еще в конце XX – начале нашего века было продемонстрировано, что аденозин и его предшественник аденозинтрифосфат (АТФ) имеют почти одинаковый сосудорасширяющий эффект [1, 2]. А в отличие от аденозина, АТФ без труда может быть приобретен в российских аптеках. Сходство вазодилатирующего потенциала аденозина и АТФ обусловило достаточно широкое применение последнего в качестве стресс-агента при проведении динамической однофотонной эмиссионной компьютерной томографии (ОФЭКТ) и позитронно-эмиссионной томографии (ПЭТ) миокарда, перфузионной магнитно-резонансной томографии (ПМРТ) и перфузионной компьютерной томографии (ПКТ) коронарного русла в странах Юго-Восточной Азии и России [3–8].

Что касается вопроса проведения СЭхоКГ с АТФ, то публикации по этой тематике немногочисленны: при поиске русско- и англоязычной научной литературы в базах данных eLibrary, Medline/PubMed, ScienceDirect с использованием ключевых слов «стресс-эхокардиография», «АТФ», «stress-Echo», «adenosine triphosphate» нами обнаружено только 9 зарубежных публикаций, в основном из 90-х гг. прошлого века [9–17], и ни одной отечественной работы.

Рекомендуемый алгоритм введения АТФ при нагрузочных пробах с использованием различных визуализирующих методик следующий: монотонное внутривенное (в/в) интракубитальное введение препарата в дозе 140–160 мкг/кг/мин с регистрацией необходимых показателей через 1–5 мин от начала пробы и без учета уровня артериального давления (АД) в момент их регистрации [4–7, 9–11, 18]. Между тем, как это было показано ранее, в/в инфузия аденозина или АТФ в стандартных рекомендуемых дозах в 16–18% случаев не приводит к системному гемодинамическому ответу, а именно снижению систолического артериального давления (САД) и повышению частоты сердечных сокращений (ЧСС) [2, 19, 20]. Но известно, что стабильная субмаксимальная гиперемия миокарда (субмаксимальное расширение коронарных артерий) при введении вазодилататоров (аденозин либо АТФ) формируется не раньше чем через 2–3 мин инфузии препарата и только на фоне снижения уровня АД [19]. Таким образом, приблизительно у 1/5 пациентов при использовании стандартного протокола введения АТФ субмаксимального расширения коронарного русла не происходит, и поэтому результаты нагрузочной пробы по выявлению зон ишемии в этой подгруппе больных, к сожалению, нельзя рассматривать как достаточно корректные. Выходом из этой ситуации может стать увеличение дозы АТФ у пациентов с неадекватным гемодинамическим ответом, как это было продемонстрировано в исследовании с ПМРТ [21].

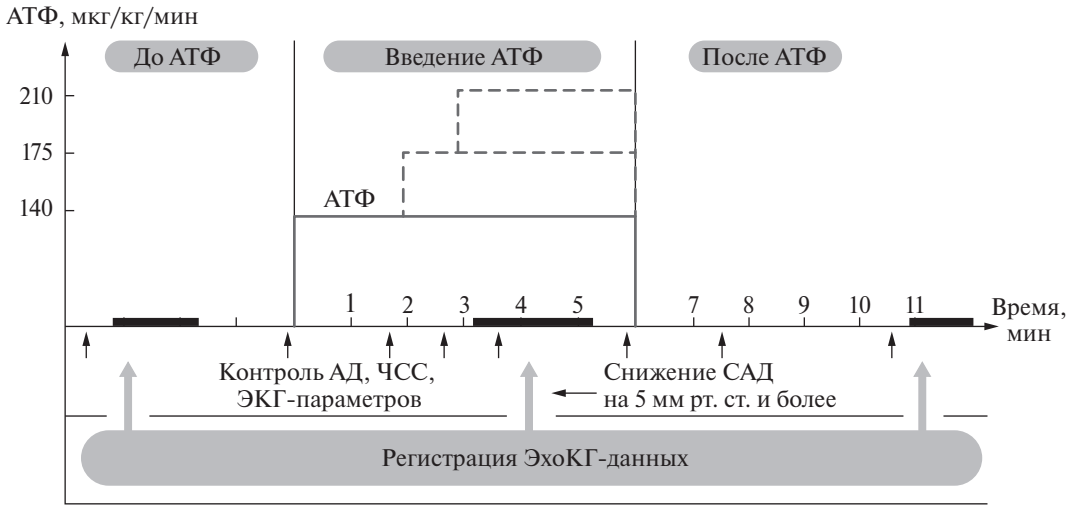

Рис. 1. Алгоритм проведения стресс-эхокардиографии с аденозинтрифосфатом.
АТФ – аденозинтрифосфат; АД – артериальное давление; САД – систолическое артериальное давление; ЧСС – частота сердечных сокращений; ЭКГ – электрокардиограмма; ЭхоКГ – эхокардиография

Fig. 1. Algorithm for stress echocardiography with adenosine triphosphate.
АТФ – adenosine triphosphate; АД – blood pressure; САД – systolic blood pressure; ЧСС – heart rate; ЭКГ – electrocardiogram; ЭхоКГ – echocardiography

С учетом вышеизложенного в настоящем исследовании поставлены задачи:

– разработать новый алгоритм СЭхоКГ с АТФ, предусматривающий возможность ступенеобразного повышения дозировки препарата;

– протестировать новый алгоритм у здоровых лиц и пациентов с ИБС.

Материал и методы

При разработке нового алгоритма СЭхоКГ с АТФ мы опирались на анализ литературных данных по тематике выполнения нагрузочных проб с АТФ [1, 2, 5, 6, 8–11, 13–16, 17–21], а также на первый собственный опыт применения АТФ при СЭхоКГ. В графическом виде алгоритм представлен на рисунке 1.

На 1-м этапе исследования (до начала интракубитальной инфузии АТФ) изучается история болезни, оцениваются показания и противопоказания к пробе, записываются исходные ЭхоКГ-данные, регистрируется ЭКГ в 12 отведениях, проводится измерение АД и ЧСС.

На 2-м этапе начинается в/в введение АТФ в дозировке 140 мкг/кг/мин. При этом каждую минуту осуществляется контроль АД и ЧСС, мониторируются ЭхоКГ и ЭКГ. Повторная регистрация ЭхоКГ-данных обычно выполняется через 3 мин от начала инфузии вазодилататора; сигналом к началу записи является устойчивое снижение САД на 5 мм рт. ст. и более, указывающее на достижение состояния субмаксимальной гиперемии миокарда [19]. Однако запись ЭхоКГ может быть проведена и в более ранние сроки (в случае развития приступа стенокардии, появления сдвигов ишемического характера на ЭКГ). Если через 2 мин введения препарата в дозе 140 мкг/кг/мин САД не снижается, дозировка должна увеличиться сначала до 175 мкг/кг/мин на 1 мин, а при отсутствии эффекта – до 210 мкг/кг/мин еще на 3 мин. Если САД даже при увеличении дозы вазодилататора снизить не удается, то проба прекращается, а результаты пробы считаются неинформативными. Таким образом, снижение САД – главный критерий достижения состояния адекватной гиперемии миокарда.

При введении АТФ необходимо тщательно следить за возможным появлением осложнений (снижение САД ниже 90 мм рт. ст., атриовентрикулярный блок 1–2-й ст.) [1, 5, 6, 22]; при появлении осложнений скорость инфузии АТФ сразу же уменьшается на 35 мкг/кг/мин; если в течение 30 с симптоматика не купируется, введение вазодилататора прекращается и в/в медленно вводится антидот (10 мл 2,4% раствора эуфиллина). В случае появления у пациента бронхоспастической реакции на введение АТФ инфузия препарата прекращается сразу же и эуфиллин вводится в/в без задержки.

Следует также учитывать, что на фоне введения АТФ у пациента могут появиться слабо выраженные симптомы, укладывающиеся в картину малых побочных эффектов на введение аденозина и расширения сосудистого русла (чувства жара, прилива к лицу, комка в горле, сухости во рту, затруднения при дыхании, стеснения и покалывания в грудной клетке, тяжести в плече, головная боль, тошнота) [2, 5, 6, 9, 18]. Появление такой симптоматики не препятствует продолжению нагрузочной пробы, а наоборот, может служить дополнительным маркером начинающейся вазодилатации.

После записи ЭхоКГ-данных на 2-м этапе пробы введение АТФ прекращается. Продолжительность 2-го этапа обычно составляет 4–6 мин.

Завершающая регистрация ЭхоКГ-данных выполняется через 5 мин после окончания инфузии АТФ (в конце 3-го этапа пробы – периода восстановления); длительное сохранение сдвигов ЭхоКГ, появившихся на 2-м этапе пробы, указывает на особую тяжесть поражения коронарных артерий [22]. Общая продолжительность пробы, таким образом, колеблется от 9 до 11 мин; общее количество вводимого АТФ (в зависимости от массы тела пациента и времени достижения состояния адекватной миокардиальной гиперемии) может составлять 35–110 мг.

Тестирование вновь созданного алгоритма проведено у 35 человек, сначала у 9 здоровых добровольцев (6 мужчин и 3 женщины, средний возраст 33,3 ± 12,8 года), а затем у 26 пациентов с ИБС (24 мужчины и 2 женщины, средний возраст 63,1 ± 7,5 года). Больным ИБС за несколько дней до нагрузочной пробы с АТФ была выполнена коронароангиография, выявившая у 7 из них (26,9%) одососудистое поражение коронарных артерий, а у 19 (73,1%) – многососудистое. Всем обследованным проведена трехмерная стресс-эхокардиография в реальном масштабе времени с оценкой продольной деформации миокарда левого желудочка (4D-СЭхоКГ + ПДЛЖ). У здоровых лиц 4D-СЭхоКГ + ПДЛЖ была выполнена для определения нормативных показателей ПДЛЖ во время модифицированной нагрузочной пробы с АТФ, а у пациентов с ИБС – для оценки функциональной значимости выявленных при коронарографии гемодинамически значимых стенозов и окклюзий коронарных артерий с целью определения тактики хирургической реваскуляризации. При проведении 4D-СЭхоКГ + ПДЛЖ применен ультразвуковой сканер Vivid E95 (General Electric, США), оснащенный матричным объемным секторным датчиком 4V-D, а также использованы технологии автоматизированной визуализации функции сердца (Automatic Function Imaging – AFI) и 4D-пространственного спекл-трекинга. АТФ (ВИАЛ, Россия) вводился в/в интракубитально с помощью шприцевого дозатора

Инстилар-1438 (Dixion, Россия). Автоматически рассчитанные показатели ПДЛЖ были представлены в виде полярных диаграмм; при анализе выявленных изменений локальной сократимости и деформации миокарда использована 17-сегментная схема деления ЛЖ.

В ходе тестирования нагрузочной пробы (в соответствии с разработанным протоколом) постоянно измерялись АД, ЧСС, тщательно контролировалось состояние пациента на предмет раннего обнаружения возможных осложнений.

Нагрузочная проба расценивалась как положительная в случаях: а) выявления при визуальном контроле новых зон асинергии, затрагивающих более одного сегмента миокарда ЛЖ, либо усиления степени асинергии, зарегистрированной исходно; б) обнаружения новых зон снижения систолической деформации миокарда, затрагивающих более одного сегмента, либо усиления степени нарушений деформации, обнаруженных до пробы [9–11, 14, 15, 17, 22, 23]. При отсутствии подобных изменений проба считалась отрицательной. Проба расценивалась как неинформативная при возникновении осложнений, заставлявших досрочно прекратить пробу, либо при отсутствии у пациента адекватного гемодинамического ответа на введение АТФ (снижение САД на 5 мм рт. ст. и более).

При математической обработке данных использован пакет прикладных программ Statistica 6.0 (StatSoft, США). Все показатели представлены как средние величины и стандартное отклонение (M ± SD).

Протокол исследования получил одобрение этического комитета РостГМУ (в соответствии с требованиями Хельсинкской декларации 1964 г.). Перед нагрузочной пробой с обследуемыми проводилась обстоятельная беседа, в которой в доступной форме была представлена информация о целях пробы, ее характере и структуре, важности получаемой информации, а также возможных осложнениях, после чего пациенты подписывали информированное добровольное согласие на проведение теста.

Результаты

Во время тестирования нового алгоритма у всех обследованных удалось достичь фазы субмаксимальной миокардиальной гиперемии (снижение САД на 5 мм рт. ст. и более). В группе здоровых лиц ни в одном из случаев не пришлось повышать исходную дозировку АТФ. Средняя величина снижения САД в этой группе составила 19,3 ± 18,3 мм рт. ст., ЧСС возросла на 15,7 ± 8,0 уд/мин; развития осложнений (снижения САД ниже 90 мм рт. ст., атриовентрикулярной (АВ) блокады 1–2-й ст., бронхоспазма) не наблюдалось, однако у всех обследованных было отмечено появление хотя бы одного из малых побочных эффектов вазодилатации (чувства жара, прилива к лицу, комка в горле, сухости во рту, затруднения при дыхании, стеснения и покалывания в грудной клетке, тяжести в плече).

В группе пациентов с ИБС в 5 случаях (19,2%) на фоне введения начальной дозы АТФ (140 мкг/кг/мин) САД не снизилось. Для достижения состояния субмаксимальной миокардиальной гиперемии у 3 больных пришлось увеличить дозировку АТФ до 175 мкг/кг/мин, а у 2 – довести ее до 210 мкг/кг/мин. Средний уровень снижения САД в группе пациентов с ИБС составил 16,8 ± 10,3 мм рт. ст., повышения ЧСС – 10,8 ± 6,7 уд/мин. У 1 больного (3,8%) на фоне введения АТФ в дозе 175 мкг/кг/мин и у 1 пациента (3,8%) при дозе 210 мкг/кг/мин САД снизилось до уровня 80 и 70 мм рт. ст. соответственно, однако простое снижение скорости инфузии препарата до 140 мкг/кг/мин за 20–30 с привело к повышению САД до уровня 95 мм рт. ст. В 1 случае снижение САД сопровождалось и появлением АВ-блокады 2-й ст., однако это нарушение проводимости тут же исчезло при повышении уровня САД. Никаких других осложнений (инфаркта миокарда, АВ-блокады 3-й ст., бронхоспазма) в группе больных зафиксировано не было, однако во всех случаях пациенты отмечали появление слабовыраженных симптомов, характерных для малых побочных эффектов вазодилатации. Эта симптоматика исчезала в течение 30 с после окончания введения АТФ.

Случаев преждевременного прекращения нагрузочной пробы не было. У всех здоровых лиц и пациентов удалось зарегистрировать данные 4D-СЭхоКГ + ПДЛЖ, приемлемые для последующего анализа.

Пример. В качестве примера проведения пробы с АТФ и выполнения автоматизированного мониторирования изменений процессов деформации миокарда ЛЖ можно привести следующее наблюдение. Больной Г. 53 лет 10 лет назад перенес переднесептальный инфаркт миокарда левого желудочка без зубца Q. Лечился консервативно, чувствовал себя удовлетворительно. В последнее время стал отмечать появление болей в области сердца (напоминающих кардиалгические) при физической нагрузке. По результатам выполненной коронароангиографии: а) передняя межжелудочковая ветвь (ПМЖВ) – окклюзия в средней трети с заполнением дистального русла по внутрисистемным коллатералям; б) огибающая ветвь (ОВ) – стеноз дистальной трети 70%; в) правая коронарная артерия (ПКА) – окклюзия в средней трети с заполнением дистального русла по внутрисистемным коллатералям. Проведена 4D-СЭхоКГ + ПДЛЖ с АТФ. Исходное АД 131/75 мм рт. ст., ЧСС 81 уд/мин. Через 2 мин введения АТФ в дозе

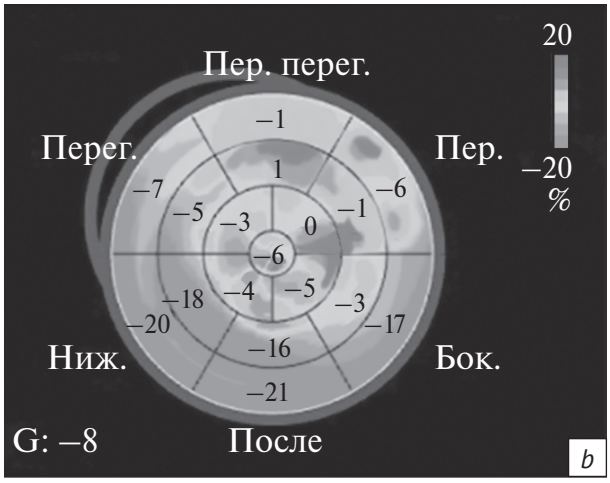

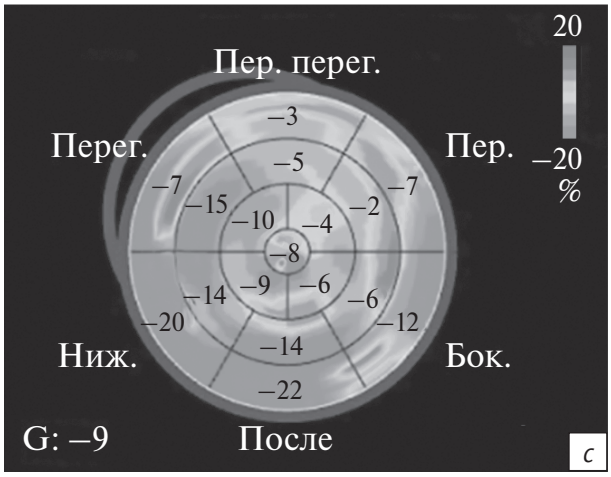

Рис. 2. Полярные диаграммы продольной систолической деформации миокарда левого желудочка (объемный пространственный спекл-трекинг) у пациента Г., полученные при автоматизированном анализе зарегистрированных во время стресс-эхокардиографии с АТФ трехмерных эхокардиографических данных:
a – до введения АТФ;
b – при достижении состояния субмаксимальной миокардиальной гиперемии на фоне введения АТФ;
c – через 5 мин после окончания введения АТФ.
G – глобальная продольная деформация миокарда

Fig. 2. The polar plots of left ventricular systolic longitudinal strain (volumetric spatial speckle tracking) in patient G. obtained in the automated analysis of three-dimensional echocardiographic data recorded during stress echocardiography with adenosine triphosphate (ATP):
a – before ATP administration;
b – upon achieving submaximal myocardial hyperemia during ATP administration;
c – 5 minutes after the end of ATP administration.
Clockwise: Anterior Septal; Anterior; Lateral; Posterior; Inferior; Septal.
G – global longitudinal strain

140 мкг/кг/мин – АД 133/76 мм рт. ст., ЧСС 80 уд/мин. В связи с отсутствием гемодинамического ответа на введение начальной дозы АТФ скорость инфузии увеличена до 175 мкг/кг/мин. Через 1 мин АД снизилось до 112/59 мм рт. ст., ЧСС возросла до 88 уд/мин. Констатировано достижение стадии субмаксимальной миокардиальной гиперемии и проведена запись данных 4D-ЭхоКГ. Восстановительный период протекал без особенностей. Через 5 мин после окончания инфузии АТФ – АД 126/84 мм рт. ст., ЧСС 82 уд/мин.

Во время пробы развития приступа стенокардии и сдвигов ишемического характера на ЭКГ не отмечено. При визуальном контроле сократимости миокарда ЛЖ и при обработке 4D-данных, зарегистрированных до нагрузки, во время и после нее, нарушений локальной сократимости миокарда ЛЖ также не выявлено. В ходе автоматизированного анализа продольной систолической деформации миокарда ЛЖ получены диаграммы, представленные на рисунке 2.

Как видно из представленных диаграмм, до пробы умеренные нарушения ПДЛЖ были выявлены в зоне кровоснабжения ПМЖВ и ОВ. Во время пробы отмечено усиление нарушений ПДЛЖ в этой же зоне; указанные изменения сохранялись и через 5 мин после окончания введения АТФ. Таким образом, только с помощью ПДЛЖ удалось определиться с коронарными артериями (ПМЖВ и ОВ), ответственными за нарушение деформации миокарда (которая, в свою очередь, обусловлена наличием скрытой ишемии). При этом в зоне кровоснабжения ПКА и в покое, и при нагрузке нарушений процессов деформации миокарда не отмечено.

Обсуждение

АТФ как вазодилататор может служить эффективным заменителем аденозина во время нагрузочных тестов – степень расширения коронарного русла, стабильность показателей кровотока в коронарных артериях, быстрое окончание действия (период полувыведения до 20 с), быстрота действия антидотов (эуфиллин) при использовании АТФ и аденозина приблизительно одинаковы [1, 2, 6, 8, 9, 20, 24]. К сожалению, публикации о применении АТФ в качестве стресс-агента при ЭхоКГ в нашей стране практически отсутствуют.

Настоящая работа в какой-то мере может восполнить существующий дефицит информации.

С целью минимизации неопределенных результатов СЭхоКГ нами переработан традиционный алгоритм дозировки АТФ: при отсутствии адекватного гемодинамического ответа (снижения АД) на стандартную дозу введения препарата (140 мкг/кг/мин) дозировка ступенеобразно повышается до 210 мкг/кг/мин. При таком подходе нам во всех случаях удалось достигнуть фазы субмаксимальной гиперемии миокарда.

Ранее было продемонстрировано, что частота развития осложнений и их выраженность при нагрузочной пробе с АТФ намного ниже, чем при использовании добутамина, дипиридамола и аденозина [5, 6, 8, 9]. В литературе не описано летальных исходов, случаев развития АВ-блока 3-й ст., желудочковой тахикардии, инфаркта миокарда, отека легких при стресс-тесте с АТФ. Причем установлено, что простое снижение темпа инфузии АТФ позволяет в течение нескольких секунд купировать возникающие осложнения, не прибегая к необходимости введения антидота (эуфиллина). В связи с этим существуют рекомендации при появлении довольно редких и нетяжелых осложнений не прерывать пробу, а путем снижения дозировки АТФ добиваться их исчезновения и после этого фиксировать всю необходимую диагностическую информацию [25]. Такой подход мы с успехом применили и в нашей работе. Только у 2 лиц из 35 (5,7%) было отмечено появление нежелательных симптомов (снижение САД ниже 90 мм рт. ст. и АВ-блокада 2-й ст.). При снижении темпа введения АТФ симптоматика быстро исчезла и введения эуфиллина не потребовалось. Поэтому проба была продолжена и необходимые ЭхоКГ-данные были успешно зарегистрированы.

Достичь фазы субмаксимальной гиперемии миокарда, избежать преждевременного прекращения теста, а также зарегистрировать все необходимые ЭхоКГ-данные во всех случаях позволяет тщательное соблюдение следующих условий: а) заблаговременное выявление противопоказаний к проведению пробы с АТФ (наличия бронхоспастического синдрома, брадиаритмии, АВ-блокады 2–3-й ст., выраженной артериальной гипотонии) [5, 22]; б) подготовка обследуемого к проведению пробы – отмена препаратов группы метилксантинов (кофеин, теобромин, теофиллин и его водорастворимые соли) за 24 ч до выполнения пробы, а также ограничение приема препаратов, повышающих концентрацию теофиллинов (β-адреноблокаторы, циметидин, эритромицин, антагонисты кальция) или потенциирующих действие аденозина (дипиридамол), отказ от употребления кофе, чая, шоколада, кока-колы за сутки до пробы [5, 24]; в) предварительное информирование пациента о возможном появлении симптомов, связанных с состоянием вазодилатации при введении АТФ; г) активное участие обследуемого в тесте (непрерывный контакт с медицинским персоналом, мониторирование своего самочувствия и оперативное представление информации даже о незначительных его изменениях); д) аккуратное соблюдение протокола нагрузочной пробы; е) постоянное наблюдение за ЭКГ-кривой, уровнем АД, ЧСС; ж) гибкое регулирование темпа введения АТФ.

Учитывая вышеизложенное, можно прийти к следующему заключению: модифицированный алгоритм проведения СЭхоКГ с АТФ имеет хорошие перспективы для практического применения в связи с довольно высокой эффективностью регистрации ЭхоКГ-данных и относительной безопасностью для пациента.

Также важно отметить, что применение АТФ в нагрузочных пробах экономически целесообразно, поскольку стоимость используемого в стресс-тесте АТФ на порядок ниже стоимости аденозина, необходимого для выполнения аналогичного исследования.

Ограничения исследования. Новый алгоритм был протестирован в небольшой группе здоровых лиц и больных ИБС (в нашем случае было всего 35 наблюдений). Окончательное суждение об информативности и безопасности нового протокола нагрузочной пробы с АТФ можно будет вынести только после его тестирования на значительно бóльших контингентах обследуемых.

Выводы

1. Разработан новый алгоритм СЭхоКГ с АТФ, предусматривающий возможность ступенеобразного повышения дозировки препарата в случае неадекватного гемодинамического ответа на введение стресс-агента.

2. Модифицированный алгоритм введения АТФ во время СЭхоКГ эффективен при регистрации ЭхоКГ-данных. Для решения вопроса о безопасности нового алгоритма целесообразно его тестирование на бóльших группах пациентов.

3. Новый протокол интракубитальной инфузии АТФ, по нашему мнению, может быть рекомендован для тестирования и в других визуализирующих методиках оценки сократимости и перфузии миокарда: ОФЭКТ, ПКТ, ПМРТ, ПЭТ.

Литература [References]

1. Kato M, Shiode N, Teragawa H, Hirao H, Yamada T, Yamagata T, et al. Adenosine 5'-triphosphate induced dilation of human coronary microvessels in vivo. Intern Med. 1999; 38(4): 324–9. doi: 10.2169/internalmedicine.38.324
2. Jeremias A, Filardo S, Whitbourn R, Kernoff R, Yeung A, Fitzgerald P, et al. Effects of intravenous and intracoronary adenosine 5'-triphosphate as compared with adenosine on coronary flow and pressure dynamics. Circulation. 2000; 101(3): 318–23. doi: 10.1161/01.CIR.101.3.318
3. Nakajima T, Oriuchi N, Tsushima Y, Funabasama S, Aoki J, Endo K. Noninvasive determination of regional myocardial perfusion with first-pass magnetic resonance (MR) imaging. Acad Radiol. 2004; 11(7): 802–8. doi: 10.1016/j.acra.2004.01.017
4. Курбатов В.П., Гензель Н.Р., Обединский А.А., Мироненко С.П., Осиев А.Г. Оценка нарушений перфузии миокарда методом магнитно-резонансной томографии с аденозиновым стресс-тестом в бассейне кровоснабжения правой коронарной артерии при обосновании показаний к эндоваскулярной реканализации. Радиология – Практика. 2012; 4: 27–34.
[Kurbatov VP, Hansel NR, Obedinskiy AA, Mironenko SP, Osiev AG. Assessment of violations of myocardial perfusion method magnetic-resonance tomography with adenosine-based stress test in a pool of blood supply to the right coronary artery when substantiating evidence to endovascular recanalization. Radiology – Practice. 2012; 4: 27–34 (in Russian).]
5. Карпова И.Е., Самойленко Л.Е., Соболева Г.Н., Сергиенко В.Б., Карпов Ю.А. Применение однофотонной эмиссионной компьютерной томографии с ^{99m}Tc-МИБИ в сочетании с фармакологической пробой с аденозинтрифосфатом натрия в диагностике ишемии миокарда у больных ишемической болезнью сердца. Кардиология. 2013; 53(2): 91–6.
[Karpova IE, Samoilenko LE, Soboleva GN, Sergiyenko VB, Karpov Yu A. Adenosine triphosphate stress^{99m}MIBI single-photon emission computed tomography in the diagnosis of ischemic heart disease. Kardiologiia. 2013; 53(2): 91–6 (in Russian).]
6. Miyagawa M, Miyauchi E, Ishimura H, Tanabe Y, Kido T, Kurata A, et al. Quantification of coronary flow reserve by ^{15}O-water PET with ATP stress; from a practical application perspective. Ann Nucl Cardiol. 2016; 2(1): 58–60. doi: 10.17996/ANC.02.01.58
7. Мочула А.В., Завадовский К.В., Андреев С.Л., Лишманов Ю.Б. Динамическая однофотонная эмиссионная компьютерная томография миокарда как метод идентификации многососудистого поражения коронарного русла. Вестник рентгенологии и радиологии. 2016; 97(5): 289–95. doi: 10.20862/0042-4676-2016-97-5-289-295
[Mochula AV, Zavadovsky KV, Andreev SL, Lishmanov YuB. Dynamic single-photon emission computed tomography as a method of identification of multivessel coronary artery disease. Journal of Radiology and Nuclear Medicine. 2016; 97(5): 289–95 (in Russian). doi: 10.20862/0042-4676-2016-97-5-289-295]
8. Saab R, Hage FG. Vasodilator stress agents for myocardial perfusion imaging. J Nucl Cardiol. 2017; 24(2): 434–8. doi: 10.1007/s12350-016-0408
9. Fukai T, Koyanagi S, Tashiro H, Ichiki T, Tsutsui H, Matsumoto T, et al. Adenosine triphosphate stress echocardiography in the detection of myocardial ischemia. Am J Card Imaging. 1995; 9(4): 237–44.
10. Harada M, Okura K, Nishizawa S, Inoue T, Sakai H, Lee T, et al. Detection of coronary artery disease by adenosine triphosphate stress echocardiography: comparison with adenosine triphosphate stress thallium myocardial scintigraphy and coronary angiography. J Cardiol. 1998; 32(3): 163–71 (in Japanese).
11. Shin JH, Liang SJ, Lee NH, Kim YL, Kim HS, Tank SJ, et al. Adenosine triphosphate stress echocardiography. J Korean Soc Echocardiogr. 1997; 5(1): 5–12. doi: 10.4250/jkse.1997.5.1.5
12. Shishido T, Beppu S, Matsuda H, Miyatake K. Assessment of flow mismatch with pharmacologic stress test on myocardial contrast echocardiography in a model of critical stenosis: adenosine triphosphate and dipyridamole. J Am Soc Echocardiogr. 1999; 12 (4): 257–65. doi: 10.1016/S0894-7317(99)70040-4
13. Takeuchi M, Yoshitani H, Miyazaki C, Otani S, Sakamoto K, Yoshikawa J. Assessment of myocardial perfusion by harmonic power doppler imaging at rest and during adenosine triphosphate stress: comparison with coronary flow velocity reserve in the left anterior descending coronary artery. Circ J. 2002; 66(2): 67–72. doi: 10.1253/circj.66.167
14. Takagi T, Takagi A, Hozumi T, Yoshikawa J. Detection of significant stenotic lesions in the left anterior descending coronary artery using adenosine triphosphate stress strain imaging: comparison with coronary flow velocity reserve measurement using transthoracic Doppler echocardiography. J Am Soc Echocardiogr. 2006; 19(8): 1001–11. doi: 10.1016/j.echo.2006.02.009
15. Otani K, Toshida T, Iwata A, Asanuma T, Ishikura F, Beppu S. Adenosine triphosphate stress myocardial contrast echocardiography detects coronary artery stenosis with greater sensitivity than wall-motion abnormality measurements. J Am Soc Echocardiogr. 2004; 17(12): 1275–80. doi: 10.1016/j.echo.2004.08.016
16. Li WH, Li CP, Li ZP, Zhang M, Li L, Ma XW, et al. Diagnostic accuracy of adenosine triphosphate stress echocardiography derived coronary flow reserve for detecting significant coronary stenosis. Zhonghua Yi Xue Za Zhi. 2013; 93(6): 432–5. doi: 10.3760/cma.j.issn.0376-2491.2013.06.010
17. Gunji K, Takagi A, Arai K, Ashihara K, Hagiwara N. Temporal analysis of regional strain rate during adenosine triphosphate stress before and after percutaneous coronary interventions. Heart Vessels. 2015; 30(3): 309–17. doi: 10.1007/s00380-014-0491-x
18. He Q, Yao Z, Yu X, Qu W, Sun F, Ji F, et al. Evaluation of (99m)Tc-MIBI myocardial perfusion imaging with intravenous infusion of adenosine triphosphate in diagnosis of coronary artery disease. Chin Med J. 2002; 115(11): 1603–17.
19. Wilson RF, Wyche K, Christensen BV, Zimmer S, Laxson DD. Effects of adenosine on human coronary arterial circulation. Circulation. 1990; 82(5): 1595–606.
20. De Bruyne B, Nico HJ, Barbato E, Bartunek J, Bech JW, et al. Intracoronary and intravenous adenosine 5-triphosphate, adenosine, papaverine, and contrast medium to assess fractional flow reserve in humans. Circulation. 2003; 107(14): 1877–83. doi: 10.1161/01.CIR.0000061950.24940.88
21. Karamitsos TD, Ntusi NA, Francis JM, Holloway CJ, Myerson SG, Neubauer S. Feasibility and safety of high-dose adenosine perfusion cardiovascular magnetic resonance. J Cardiovasc Magn Reson. 2010; 12: 66. doi: 10.1186/1532-429X-12-66
22. Sicari R, Nihoyannopoulos P, Evangelista A, Kasprzak J, Lancellotti P, Poldermans D, et al. Stress Echocardiography Expert Consensus Statement – Executive Summary European Association of Echocardiography (EAE) (a registered branch of the ESC). Eur Heart J. 2009; 30(3): 278–89. doi: 10.1093/eurheartj/ehn492
23. Smiseth OA, Torp H, Opdahl A, Haugaa KH, Urheim S. Myocardial strain imaging: how useful is it in clinical decision making? Eur Heart J. 2016; 37(15): 1196–207. doi: 10.1093/eurheartj/ehv529
24. Coma-Canella I, Palazuelos J, Bravo N, Velloso MJ. Myocardial perfusion imaging with adenosine triphosphate predicts the rate of cardiovascular events. J Nucl Cardiol. 2006; 13(3): 316–23. doi: 10.1016/j.nuclcard.2006.02.010
25. Miyagawa M, Kumano S, Sekiya M, Watanabe K, Akutzu H, Imachi T, Tanada S. Thallium-201 myocardial tomography with intravenous infusion of adenosine triphosphate in diagnosis of coronary artery disease. J Am Coll Cardiol. 1995; 26(5): 1196–201. doi: 10.1016/0735-1097(95)00304-5

https://doi.org/10.20862/0042-4676-2020-101-5-296-303

Значение функциональной мультиспиральной компьютерной томографии в диагностике нестабильности позвоночно-двигательных сегментов шейного отдела позвоночника

Терновой С.К., Серова Н.С., Абрамов А.С., Мискарян Т.И.

ФГАОУ ВО «Первый Московский государственный медицинский университет им. И.М. Сеченова» Минздрава России, Институт клинической медицины им. Н.В. Склифосовского, кафедра лучевой диагностики и лучевой терапии, ул. Малая Трубецкая, 8, стр. 2, Москва, 119991, Российская Федерация

Терновой Сергей Константинович, д. м. н., профессор, академик РАН;
orcid.org/0000-0003-4374-1063

Серова Наталья Сергеевна, д. м. н., профессор, чл.-корр. РАН;
orcid.org/0000-0001-6697-7824

Абрамов Александр Сергеевич, ассистент кафедры;
orcid.org/0000-0002-5739-3170

Мискарян Тамара Ивановна, заведующая учебной частью кафедры

Цель. Нестабильность позвоночно-двигательных сегментов представляет собой весьма актуальную проблему медицины, поскольку имеет весьма серьезные последствия. Сегодня поиск оптимальных методов диагностики продолжается. Нами была предложена новая диагностическая методика – применение функциональной мультиспиральной компьютерной томографии (фМСКТ). Целью работы стало исследование эффективности использования данного метода по сравнению с рентгенографией.

Материал и методы. С помощью новой методики фМСКТ были обследованы 35 пациентов с направительным диагнозом «нестабильность шейного отдела позвоночника», которые ранее прошли рентгенографию шейного отдела позвоночника в прямой и боковой проекциях.

Результаты. Нестабильность позвоночно-двигательных суставов по своим клиническим проявлениям схожа с гипермобильностью шейного отдела позвоночника. По результатам фМСКТ была выполнена оценка встречаемости признаков нестабильности и гипермобильности. При проведении фМСКТ у 48,6% пациентов выявлена компрессия спинномозгового канала, у 85,7% обнаружена компрессия корешков спинного мозга. У 11,4% и 97,1% больных диагностировано нарушение целостности переднего и заднего опорных комплексов соответственно.

Заключение. Разработанная методика фМСКТ позволяет точно оценить как статику, так и динамику позвоночника и, в отличие от рентгенографии, дает возможность диагностировать вентральные и дорсальные смещения позвонков. Методика рекомендована к широкому применению в клинической практике.

Ключевые слова: нестабильность позвоночно-двигательных сегментов; рентгенография; мультиспиральная компьютерная томография; шейный отдел позвоночника.

Конфликт интересов. Авторы заявляют об отсутствии конфликта интересов.

Для цитирования: Терновой С.К., Серова Н.С., Абрамов А.С., Мискарян Т.И. Значение функциональной мультиспиральной компьютерной томографии в диагностике нестабильности позвоночно-двигательных сегментов шейного отдела позвоночника. *Вестник рентгенологии и радиологии.* 2020; 101(5): 296–303. https://doi.org/10.20862/0042-4676-2020-101-5-296-303

Для корреспонденции: Абрамов Александр Сергеевич, E-mail: 79032324456@ya.ru

Статья поступила 10.06.2020 После доработки 22.09.2020 Принята к печати 23.09.2020

The Value of Functional Multislice Computed Tomography in the Diagnosis of Instability of the Cervical Spinal Motion Segments

Sergey K. Ternovoy, Natalya S. Serova, Aleksandr S. Abramov, Tamara I. Miskaryan

*Chair of Radiology and Radiotherapy, Sklifosovskiy Institute for Clinical Medicine, Sechenov First Moscow State Medical University, Ministry of Health of the Russian Federation,
ul. Malaya Trubetskaya, 8–2, Moscow, 119991, Russian Federation*

Sergey K. Ternovoy, Dr. Med. Sc., Professor, Academician of RAS;
orcid.org/0000-0003-4374-1063

Natalya S. Serova, Dr. Med. Sc., Professor, Corresponding Member of RAS;
orcid.org/0000-0001-6697-7824

Aleksandr S. Abramov, Assistant Professor;
orcid.org/0000-0002-5739-3170

Tamara I Miskaryan, Head of the Educational Unit

Objective. Instability of the vertebral motion segments is a very urgent problem of medicine, since it has very serious consequences. Today, search for optimal diagnostic methods continues. The authors propose a new diagnostic technique – functional multislice computed tomography (fMSCT). The objective of the study was to investigate the efficiency of the technique versus radiography.

Material and methods. The new technique was used to examine 35 patients with a referral diagnosis of cervical spinal instability, who had previously undergone cervical spine radiography in the frontal and lateral projections.

Results. Instability of the spinal motion joints in its clinical manifestations is similar to the hypermobility of the cervical spine. According to the results of fMSCT, the occurrence of signs of instability and hypermobility was assessed. When performing fMSCT, compression of the spinal canal was detected in 48.6% of patients, compression of the spinal roots was revealed in 85.7%. Violation of the integrity of the anterior and posterior support complexes was registered in 11.4% and 97.1% of patients, respectively.

Conclusion. The developed fMSCT technique allows to accurately assess both the statics and dynamics of the spine and, unlike radiography, to diagnose ventral and dorsal vertebral displacements. The technique is recommended for widespread use in clinical practice.

Keywords: instability of the spinal motion segments; radiography; multispiral computed tomography; cervical spine.

Conflict of interest. The authors declare no conflict of interest.

For citation: Ternovoy SK, Serova NS, Abramov AS, Miskaryan TI. The value of functional multislice computed tomography in the diagnosis of instability of the cervical spinal motion segments. *Journal of Radiology and Nuclear Medicine.* 2020; 101(5): 296–303 (in Russian). https://doi.org/10.20862/0042-4676-2020-101-5-296-303

For corresponding: Aleksandr S. Abramov, E-mail: 79032324456@ya.ru

Received June 10, 2020 *Revised September 22, 2020* *Accepted September 23, 2020*

Введение

Нестабильность позвоночно-двигательных сегментов (НПДС) – это вид патологической подвижности позвоночника, которая проявляется в увеличении амплитуды нормальных движений либо возникновении новых атипичных степеней свободы движений. В научных публикациях многие аспекты проблемы НПДС представлены широко и аргументированно, однако выбор оптимальных инструментов для верификации диагноза до сих пор дискутируется [1–3].

Основным методом диагностики НПДС является измерение горизонтального и углового смещения тела шейного позвонка на боковых рентгеновских снимках, однако единый диагностический стандарт для выявления патологии до сих пор отсутствует [4]. Кроме того, из-за наличия отягощающих факторов, таких как морфологическая изменчивость отдельных тел позвонков и вариации рентгенографического увеличения, ошибки измерения также неизбежны [5, 6].

Одним из основных рентгенологических тестов является ADI, однако некоторые специалисты указывают на его ненадежность. В частности, C.G. Gajdosik и S. Ostertag отмечают небольшую величину исследуемых показателей, которая может стать причиной неверной интерпретации результатов [7]. По данным систематического обзора, проведенного N. Hutting et al. в 2013 г. и включившего результаты пяти крупных исследований, среди используемых рентгенологических тестов семь обладали достаточной специфичностью, в то время как их чувствительность была не на должном уровне. У предложенных методик сильно варьировались прогнозируемые значения и отношения правдоподобия, в большинстве случаев отмечен большой разброс доверительных интервалов, что свидетельствует об их низкой диагностической ценности [8]. Работы других авторов также свидетельствуют о недостаточной информативности функциональной рентгенографии: в 30–95% случаев полученные изображения неадекватны, кроме того, высока доля ложноположительных результатов [9–11].

Некоторые исследователи полагают, что компьютерная томография и магнитно-резонансная томография имеют большой потенциал для диагностики НПДС [7]. Однако есть данные, что эти методики не обладают достаточной диагностической ценностью и способствуют пропуску патологии и хронизации процесса [12]. Именно поэтому назрела необходимость разработки высоковалидных методов диагностики данной патологии.

Цель работы – оценить результативность использования новой методики функциональной мультиспиральной компьютерной томографии (фМСКТ) у пациентов с НПДС в шейном отделе позвоночника (ШОП).

Материал и методы

На базе Российско-японского центра визуализации проведено когортное исследование. В него вошли 35 пациентов с направительным диагнозом «нестабильность позвоночно-двигательных сегментов позвоночника». До поступления в наше отделение больные прошли диагностическое обследование в других стационарах, всем им была выполнена рентгенография ШОП.

В гендерном составе преобладали женщины, их было 60% (n = 21); соответственно, численность мужчин составила 40% (n = 14). Средний возраст пациентов составил 46,3 ± 2,5 года (от 25 до 65 лет).

При выполнении фМСКТ применялся аппарат Toshiba Aquilion One (TSX301C). При проведении исследования в движении дополнительно осуществлялось построение мультипланарных и 3D-реконструкций. Внедряемый нами метод был ранее запатентован как «Способ функциональной мультиспиральной компьютерно-томографической диагностики нестабильности позвоночно-двигательных сегментов шейного отдела позвоночника» (RU2637829C1 от 15.06.2016) [13].

Статистическая обработка полученных данных была проведена с использованием программ Statistica v.10.0. Поскольку распределение данных было нормальным, для их описания использовались среднее (M) и стандартное отклонение (SD).

Результаты

Основной жалобой пациентов была головная боль, наблюдавшаяся в 32 наблюдениях (91,4%). Помимо локальных симптомов в шее, больных также беспокоили и жалобы общего характера. Более подробно жалобы пациентов представлены на рисунке 1.

В ходе клинического осмотра отмечено наличие патологических изменений, в том числе напряжение шейно-затылочных мышц, болезненность при пальпации в области поперечных и остистых отростков, ограничение движений в ШОП и гиперлордоз. Данные симптомы встречались у подавляющего числа пациентов (рис. 2).

Рис. 1. Встречаемость различных жалоб у исследуемых пациентов (в %)

Fig. 1. The incidence of different complaints in the studied patients (%).

General weakness without previous load; Crunching sensation in the neck when moving; Discomfort in the cervical spine; Local pain in the cervical spine; Syncopal states; Dizziness; Headache

Рис. 2. Встречаемость различных клинических симптомов у исследуемых пациентов (в %)

Fig. 2. The incidence of different clinical symptoms in the studied patients (%).

Cervical hyperlordosis; Limited flexing of the head to the chest; Excessive posterior tilt of the head; Pain on palpation in the area of transverse and spinous processes; Tension of the neck and occipital muscles

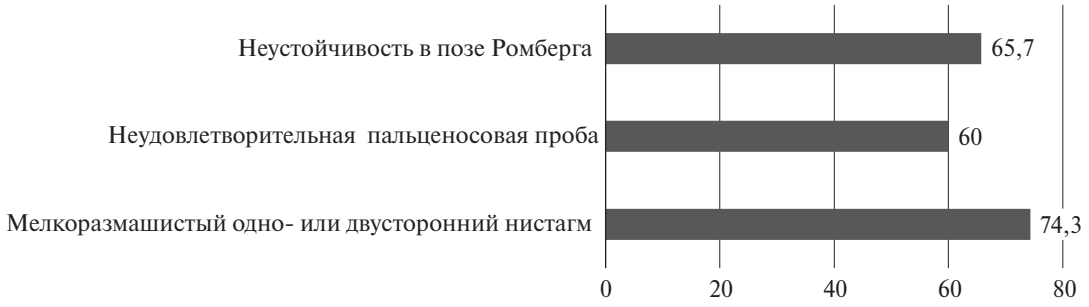

Рис. 3. Встречаемость признаков вертебробазилярной недостаточности у исследуемых пациентов (в %)

Fig. 3. The incidence of vertebrobasilar insufficiency signs (%).

Instability in the Romberg test; Unsatisfactory finger-to-nose test; Small-scale single- or double-sided nystagmus

Также у большинства обследуемых наблюдались клинические признаки вертебробазилярной недостаточности (рис. 3).

При выполнении рентгенологического исследования смещение позвонков только при сгибании выявлено у 10 пациентов (28,6%), только при разгибании – у 14 (40%). Признаки НПДС как в положении флексии, так и в положении экстензии отмечены в 10 случаях (28,6%).

При проведении фМСКТ в положении сгибания у 20 больных (57,14%) диагностированы нестабильные ретролистезы, у 14 (40,0%) выявлены антелистезы. Также в исследовании отмечены пациенты с сочетанием двух видов листеза (5%) (рис. 4).

При выполнении сгибания у 19 больных (54,3%) обнаружено смещение С4-позвонка, средняя амплитуда 2,5 ± 0,6 мм (1–4 мм). Патологическая мобильность С3-позвонка выявлена у 6 пациентов (30%), средняя амплитуда при функциональных нагрузках составила 2,5 ± 0,7 мм (1–5 мм). Патологическая подвижность С5-позвонка диагностирована в 4 наблюдениях (20%), средняя амплитуда 2,5 ± 0,6 мм (1–3 мм). Новые патологические степени свободы С2-позвонка наблюдались у 6 пациентов (17,1%), средняя амплитуда 2,3 ± 0,6 мм (1–4 мм). Смещение С6-позвонка отмечено у 4 больных (11,4%), средняя амплитуда 2,75 ± 0,45 мм (2–3 мм).

При выполнении разгибания чаще всего встречалось смещение С3- и С4-позвонков. Наличие дополнительной степени свободы С3-позвонка при экстензии ШОП установлено у 14 пациентов (40%), среднее смещение достигало 2,4 ± 0,6 мм (1–4 мм). Нестабильность С4-позвонка диагностирована у 19 больных (54,2%), средняя амплитуда смещения 2,4 ± 0,7 мм (1–4 мм). Патологическая подвижность С5-позвонка выявлена в 14 наблюдениях (40%), средняя амплитуда составила 2,5 ± 0,6 мм (1–4 мм). Чуть реже встречалась нестабильность С2-позвонка – у 8 пациентов (22,9%), средняя амплитуда смещения 2,2 ± 0,6 мм (1–5 мм). Смещение С6-позвонка в положении максимального разгибания было установлено только в 1 случае (2,8%), его величина составила 2,25 мм.

В позе максимального сгибания нестабильность двух шейных позвонков диагностирована у 21 пациента (60%). Реже наблюдалась избыточная мобильность одного или трех позвонков. Так, смещение

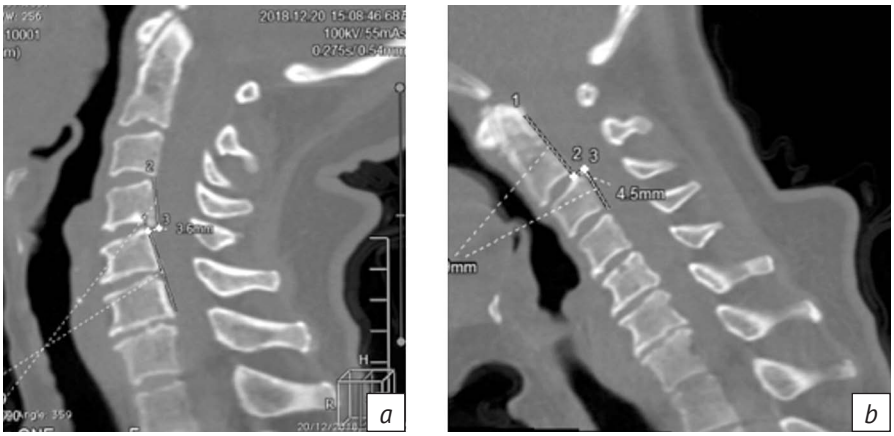

Рис. 4. Пациент М., 46 лет, во время выполнения функциональной пробы:
a – положение максимального разгибания в шейном отделе позвоночника, отмечается смещение тела С5-позвонка кпереди на 3,6 мм;
b – положение максимального сгибания в шейном отделе позвоночника, отсутствует смещение тела С5-позвонка, отмечается ретролистез тела С3-позвонка до 4,5 мм

Fig. 4. Patient M., aged 46, during a functional test:
a – position of maximum extension in the cervical spine; displacement of the C5 vertebra body anteriorly by 3.6 mm;
b – position of maximum flexion in the cervical spine; there is no displacement of the C5 vertebra body; retrolisthesis of the C3 vertebra body up to 4.5 mm

Признаки нестабильности и гипермобильности шейного отдела позвоночника у исследуемых пациентов, n (%)

Signs of cervical spinal instability and hypermobility in the studied patients, n (%)

Признак	Количество
Увеличение амплитуды в шейном отделе позвоночника	29 (82,8)
Ограничение движений в шейном отделе позвоночника	28 (80,0)
Сагиттальная трансляция тел шейных позвонков более 3 мм	31 (88,6)
Угловая деформация* более 11°	31 (88,6)
Боль в шее	18 (94,3)
Неврологические расстройства	29 (82,8)
Напряжение мышц подзатылочной области	30 (85,7)

* Угол между линиями, проведенными по нижней и верхней замыкательным пластинам тел вышележащего и нижележащего шейных позвонков соответственно.

одного позвонка диагностировано у 8 человек (22,9%), трех – у 6 больных (17,1%). В позе максимального разгибания смещение одного, двух и трех позвонков встречалось в 14 (40%), 12 (34,3%) и 10 (28,6%) случаях соответственно.

Известно, что НПДС по своим клиническим проявлениям схожа с гипермобильностью шейного отдела позвоночника, которая, в отличие от первой, обусловлена анатомо-физиологическими особенностями. Поэтому по результатам фМСКТ была выполнена оценка встречаемости признаков нестабильности и гипермобильности (см. таблицу).

По итогам проведения рентгенографии у 3 пациентов диагноз НПДС был выставлен неверно. В этих случаях имела место гипермобильность. Таким образом, количество ложноположительных результатов по данным функциональной рентгенографии составило 8,6%.

При оценке состояния атлантоосевого сустава у 31 пациента (88,6%) были выявлены явления субхондрального остеосклероза, свидетельствующие о поздних стадиях остеоартроза, у 23 больных (65,7%) отмечалась кистозная перестройка костной ткани, которая чаще всего говорит об обострении патологического процесса. У 1 пациента (2,9%) был диагностирован артроз унковертебральных сочленений.

У всех больных межпозвонковые суставы имели склерозированные суставные фасетки, заострение тел позвонков наблюдалось в 24 случаях (68,6%). У 1 пациента отмечена компрессия дурального мешка. В 12 случаях (34,3%) регистрировалось выстояние костных остеофитов в полость канала спинного мозга, величина которого варьировала от 2,3 до 3,3 мм.

У 1 пациента наблюдалось обызвествление передней и задней продольных связок на уровне C5–C7. Еще у 2 больных (5,7%) было зафиксировано обызвествление передней и задней продольных связок на уровне C6–C7.

Несомненным преимуществом фМСКТ является то, что она позволяет видеть динамические изменения позвоночника. В частности, у 3 пациентов (8,6%) отмечено возникновение вакуум-эффекта на уровне межпозвонкового диска C4–C5 при выполнении разгибания и его исчезновение в положении максимального сгибания. Статичная рентгенография данные изменения увидеть не позволила.

Нарушение целостности переднего опорного комплекса наблюдалось в 4 случаях (11,4%), целостность заднего опорного комплекса была нарушена у 34 пациентов (97,1%).

В привычном положении, лежа на спине, смещение позвонков в сагиттальной плоскости было зафиксировано у 1 больного (2,9%). Смещение позвонков в сагиттальной плоскости при максимальном сгибании отмечено в 11 случаях (31,4%), при разгибании – в 8 случаях (22,9%).

При фМСКТ также есть возможность оценить наличие компрессии спинномозгового канала. В статическом положении она была диагностирована у 7 пациентов (20%), а при движении – у 17 (48,6%). У большого числа больных (30 человек – 85,7%) была выявлена компрессия корешков спинного мозга.

Обсуждение

Таким образом, сопоставляя результаты применения двух диагностических методов – рентгенографии и фМСКТ, мы видим несомненное преимущество последней. Разработанная методика фМСКТ позволяет точно оценить как статику, так и динамику позвоночника и, в отличие от рентгенографии, дает возможность диагностировать вентральные и дорсальные смещения позвонков. Кроме того, в отличие от рентгенографии, фМСКТ позволяет визуализировать структурные изменения позвонков, грыжи межпозвонковых дисков, вакуум-феномен, стеноз позвоночного канала, изменения в атлантоосевом сочленении, артроз полулунных и суставных отростков, патологию связочного аппарата.

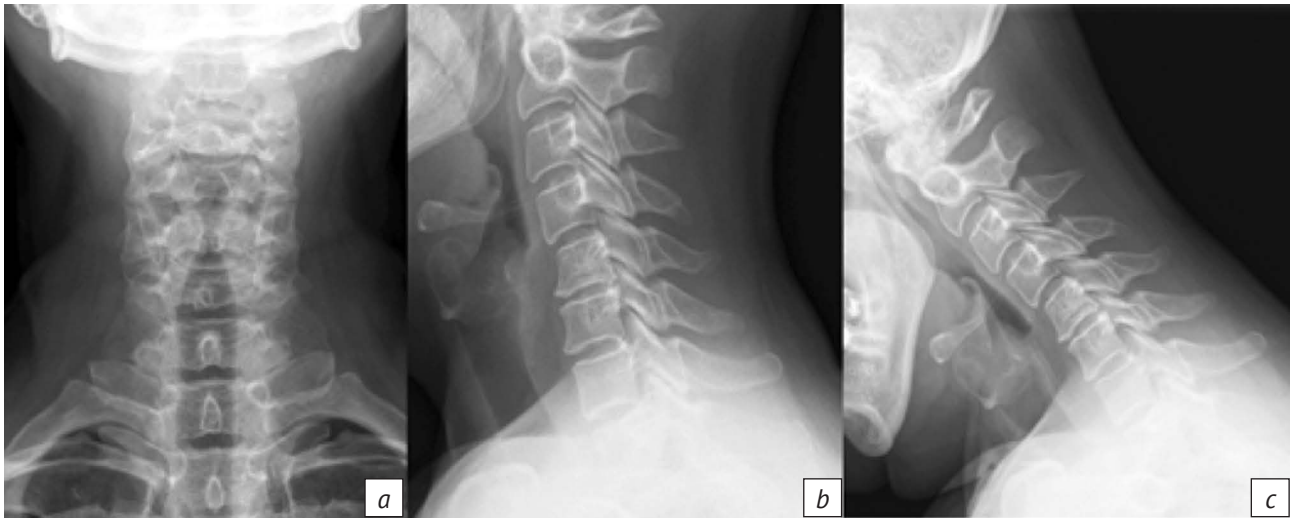

Рис. 5. Пациент Н., 40 лет, стандартная рентгенография с выполнением функциональной пробы на сгибание в положении стоя. Во время выполнения функциональной пробы рентгенологические признаки патологического смещения на уровне С4–С5 (*a–c*)

Fig. 5. Patient N., aged 40, standard radiography with a functional flexion test performed in a standing position. During a functional test, there are Rg-signs of pathological displacement at C4–C5 level (*a–c*)

Низкая информативность рентгенографии во многом была обусловлена плохим качеством выполненных снимков. Кроме того, повреждения С6, С7 на большинстве рентгенограмм перекрывались тенью надплечий. Еще одной причиной некорректных диагнозов по результатам рентгенографии была неправильная укладка пациентов.

Важным плюсом новой методики является возможность дифференцирования двух состояний – НПДС и гипермобильности шейного отдела позвоночника, которое рентгенологическое исследование провести не позволяет [14]. В нашем исследовании у 3 больных по результатам рентгенографии был выставлен диагноз НПДС. И только проведение МСКТ с функциональной пробой позволило верифицировать диагноз (рис. 5, 6).

Несмотря на кажущуюся схожесть данных состояний, их отождествление неуместно. Гипермобильность представляет собой увеличенный диапазон движений в суставах, вызванный слабостью связок, в то время как нестабильность позвоночника чаще всего возникает в результате травмы или серьезных воспалительных артропатий. НПДС грозит развитием серьезной невро-

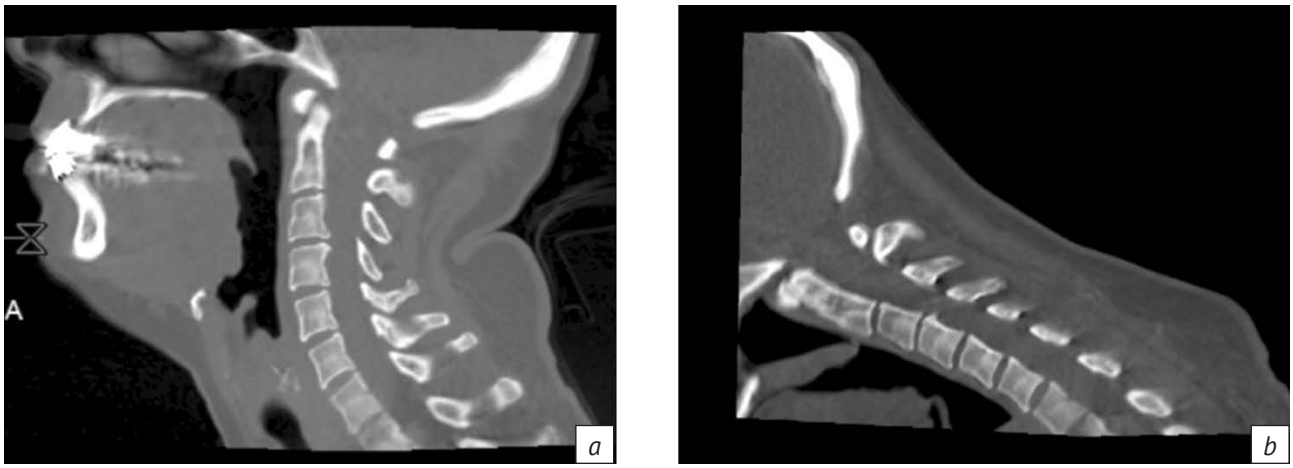

Рис. 6. Пациент Н., 40 лет. Во время выполнения функциональной пробы на сгибание патологического смещения позвонков не выявлено:
a – максимальное разгибание шейного отдела позвоночника;
b – максимальное сгибание шейного отдела позвоночника

Fig. 6. Patient N., aged 40. During the functional tests for flexion, pathological displacement of the vertebrae were not identified:
a – maximum extension of the cervical spine;
b – maximum flexion of the cervical spine

логической патологии с исходом в инвалидность или даже смерть пациента. В таких условиях срочно требуется стабилизация [15]. Гипермобильность может иногда вызывать боль, возникающую из-за пораженных элементов скелета, и может даже приводить к появлению периодических неврологических симптомов, но пораженные люди не подвергаются непосредственному риску внезапного тяжелого неврологического ухудшения [16].

Безусловно, внедрение новой методики требует дальнейших исследований ее диагностических возможностей, а также оценки ее использования в клинической практике.

Заключение

Внедренный и разработанный нами метод фМСКТ при НПДС шейного отдела позвоночника позволяет повысить точность диагностики и может быть широко внедрен в клиническую практику.

Литература

1. Kaale BR, Krakenes J, Albrektsen G, Wester K. Clinical assessment techniques for detecting ligament and membrane injuries in the upper cervical spine region: a comparison with MRI results. Man Ther. 2008; 13(5): 397–403. doi: 10.1016/j.math.2007.03.007
2. Hutting NV, Verhagen AP, Vijverman V, Keesenberg MD, Dixon G, Scholten-Peeters GG. Diagnostic accuracy of premanipulative vertebrobasilar insufficiency tests: a systematic review. Man Ther. 2013; 18(3): 177–82. doi: 10.1016/j.math.2012.09.009
3. Кравченко А.И., Климовицький Ф.В. Клинико-рентгенологическая верификация цервикальной нестабильности позвоночника у детей подросткового возраста. Травма. 2015; 16(5): 95–8.
4. Alizada M, Li RR, Hayatullah G. Cervical instability in cervical spondylosis patients: significance of the radiographic index method for evaluation. Orthopade. 2018; 47(12): 977–85. doi: 10.1007/s00132-018-3635-3
5. Волков А.А., Белосельский Н.Н., Прибытков Ю.Н. Рентгеновские признаки дистрофических изменений позвоночного столба в условиях нормальной и сниженной минеральной плотности ткани. Российский электронный журнал лучевой диагностики. 2016; 6(1): 55–64. doi: 10.18411/a-2016–006
6. Абрамов А.С., Терновой С.К., Серова Н.С. Возможности рентгеновских методов диагностики в оценке нестабильности позвоночно-двигательных сегментов шейного отдела позвоночника. Современные проблемы науки и образования. 2019; 3: 184.
7. Gajdosik CG, Ostertag S. Cervical instability and Down syndrome: review of the literature and implications for physical therapists. Pediatr Phys Ther. 1996; 8(1): 31–6.
8. Hutting N, Scholten-Peeters GG, Vijverman V, Keesenberg MD, Verhagen AP. Diagnostic accuracy of upper cervical spine instability tests: a systematic review. Phys Ther. 2013; 93(12): 1686–95. doi: 10.2522/ptj.20130186
9. Nasir S, Hussain M, Mahmud R. Flexion/extension cervical spine views in blunt cervical trauma. Chin J Traumatol. 2012; 15(3): 166–9.
10. Sim V, Bernstein MP, Frangos SG, Wilson CT, Simon RJ, McStay CM, et al. The (f)utility of flexion-extension C-spine films in the setting of trauma. Am J Surg. 2013; 206(6): 929–33. doi: 10.1016/j.amjsurg.2013.09.001
11. Oh JJ, Asha SE. Utility of flexion-extension radiography for the detection of ligamentous cervical spine injury and its current role in the clearance of the cervical spine. Emerg Med Australas. 2016; 28(2): 216–23. doi: 10.1111/1742–6723.12525
12. Щедренок В.В., Захматова Т.В., Могучая О.В., Себелев К.И., Красношлык П.В. Алгоритм хирургического лечения дегенеративных заболеваний и травмы шейного отдела позвоночника. Medline.ru. Российский биомедицинский журнал. 2014; 15(2): 281–98.
13. Терновой С.К., Серова Н.С., Абрамов А.С., Терновой К.С. Методика функциональной мультиспиральной компьютерной томографии в диагностике нестабильности позвоночно-двигательных сегментов шейного отдела позвоночника. Российский электронный журнал лучевой диагностики. 2016; 6(4): 38–43. doi: 10.21569/2222-7415-2016-6-4-38-43
14. Терновой С.К., Лычагин А.В., Серова Н.С., Абрамов А.С., Черепанов В.Г. Применение функциональной мультиспиральной компьютерной томографии в диагностике нестабильности позвоночно-двигательных сегментов шейного отдела позвоночника. Кафедра травматологии и ортопедии. 2019; 1: 41–7. doi: 10.17238/issn2226–2016.2019.1.41–47
15. Терновой С.К., Лычагин А.В., Серова Н.С., Абрамов А.С., Черепанов В.Г., Мискарян Т.И. Результаты применения функциональной мультиспиральной компьютерной томографии при хирургическом лечении пациентов с нестабильностью шейного отдела позвоночника. Российский электронный журнал лучевой диагностики. 2019; 9(2): 55–62. doi: 10.21569/2222-7415-2019-9-2-55-62
16. Brodbelt AR, Flint G. Ehlers Danlos, complex Chiari and cranio-cervical fixation: how best should we treat patients with hypermobility? Br J Neurosurg. 2017; 31(4): 397–8. doi: 10.1080/02688697.2017.1386282

References

1. Kaale BR, Krakenes J, Albrektsen G, Wester K. Clinical assessment techniques for detecting ligament and membrane injuries in the upper cervical spine region: a comparison with MRI results. Man Ther. 2008; 13(5): 397–403. doi: 10.1016/j.math.2007.03.007
2. Hutting NV, Verhagen AP, Vijverman V, Keesenberg MD, Dixon G, Scholten-Peeters GG. Diagnostic accuracy of premanipulative vertebrobasilar insufficiency tests: a systematic review. Man Ther. 2013; 18(3): 177–82. doi: 10.1016/j.math.2012.09.009
3. Kravchenko OI, Klymovytskyi FV. Clinico-roentgenological verification of cervical instability in adolescents. Trauma. 2015; 16(5): 95–8 (in Russian).
4. Alizada M, Li RR, Hayatullah G. Cervical instability in cervical spondylosis patients: significance of the radiographic index method for evaluation. Orthopade. 2018; 47(12): 977–85. doi: 10.1007/s00132-018-3635-3

5. Volkov AA, Belosel'sky NN, Pribytkov Yu N. X-ray signs of spinal column distrophic changes within normal and decreased bone mineral density. Russian Electronic Journal of Radiology. 2016; 6(1): 55–64 (in Russian). doi: 10.18411/a-2016–006
6. Abramov AS, Ternovoy SK, Serova NS. Possibilities of the methods of radiation diagnostics in the estimation of cervical spine vertebral-motor segment instability. Modern Problems of Science and Education. 2019; 3: 184 (in Russian).
7. Gajdosik CG, Ostertag S. Cervical instability and Down syndrome: review of the literature and implications for physical therapists. Pediatr Phys Ther. 1996; 8(1): 31–6.
8. Hutting N, Scholten-Peeters GG, Vijverman V, Keesenberg MD, Verhagen AP. Diagnostic accuracy of upper cervical spine instability tests: a systematic review. Phys Ther. 2013; 93(12): 1686–95. doi: 10.2522/ptj.20130186
9. Nasir S, Hussain M, Mahmud R. Flexion/extension cervical spine views in blunt cervical trauma. Chin J Traumatol. 2012; 15(3): 166–9.
10. Sim V, Bernstein MP, Frangos SG, Wilson CT, Simon RJ, McStay CM, et al. The (f)utility of flexion-extension C-spine films in the setting of trauma. Am J Surg. 2013; 206(6): 929–33. doi: 10.1016/j.amjsurg.2013.09.001
11. Oh JJ, Asha SE. Utility of flexion-extension radiography for the detection of ligamentous cervical spine injury and its current role in the clearance of the cervical spine. Emerg Med Australas. 2016; 28(2): 216–23. doi: 10.1111/1742–6723.12525
12. Shchedrenok VV, Zakhmatova TV, Moguchaya OV, Sebelev KI, Krasnoshlyk PV. Algorithm of surgery at degenerative deseases and inyury of cervical department of a backbone. Medline.ru. Russian Biomedical Journal. 2014; 15(2): 281–98 (in Russian).
13. Ternovoy SK, Serova NS, Abramov AS, Ternovoy KS. Functional multislice computed tomography in the diagnosis of cervical spine vertebral-motor segment instability. Russian Electronic Journal of Radiology. 2016; 6(4): 38–43 (in Russian). doi: 10.21569/2222-7415-2016-6-4-38-43
14. Ternovoy SK, Lychagin AV, Serova NS, Abramov AS, Cherepanov VG. Application of the functional multipyral computer tomography in the diagnostic diagnostics and the retail motor segments of the neck division of the spine. Department of Traumatology and Orthopedics. 2019; 1: 41–7 (in Russian). doi: 10.17238/issn2226–2016.2019.1.41–47
15. Ternovoy SK, Lychagin AV, Serova NS, Abramov AS, Cherepanov VG, Miskaryan TI. The results of the application of functional multispiral computed tomography in the surgical treatment of patients with cervical spine instability. Russian Electronic Journal of Radiology. 2019; 9(2): 55–62 (in Russian). doi: 10.21569/2222-7415-2019-9-2-55-62
16. Brodbelt AR, Flint G. Ehlers Danlos, complex Chiari and cranio-cervical fixation: how best should we treat patients with hypermobility? Br J Neurosurg. 2017; 31(4): 397–8. doi: 10.1080/02688697.2017.1386282

https://doi.org/10.20862/0042-4676-2020-101-5-304-312

Фармакоэкономическая оценка применения одномолярного гадолинийсодержащего магнитно-резонансного контрастного препарата по сравнению с полумолярными препаратами для диагностики рассеянного склероза

Алиханов А.А.[1], Шимановский Н.Л.[2]

[1] *Обособленное структурное подразделение «Российская детская клиническая больница» ФГАОУ ВО «Российский национальный исследовательский медицинский университет имени Н.И. Пирогова» Минздрава России, Ленинский пр-т, 117, Москва, 119571, Российская Федерация*
[2] *ФГАОУ ВО «Российский национальный исследовательский медицинский университет имени Н.И. Пирогова» Минздрава России, ул. Островитянова, 1, Москва, 117997, Российская Федерация*

Алиханов Алихан Амруллахович, д. м. н., профессор, заведующий отделением лучевой диагностики, РДКБ ФГАОУ ВО РНИМУ им. Н.И. Пирогова Минздрава России;
orcid.org/0000-0001-8097-7919

Шимановский Николай Львович, д. м. н., профессор, чл.-корр. РАН, заведующий кафедрой молекулярной фармакологии и радиобиологии им. академика П.В. Сергеева, ФГАОУ ВО «Российский национальный исследовательский медицинский университет имени Н.И. Пирогова» Минздрава России;
orcid.org/0000-0001-8887-4420

Резюме

Цель: провести сравнительную оценку фармакоэкономических преимуществ применения гадобутрола по сравнению с полумолярными препаратами для диагностики рассеянного склероза (РС).

Материал и методы. Разработан калькулятор в MS Excel, в рамках которого было получено количество обострений рассеянного склероза при применении одномолярного гадолинийсодержащего магнитно-резонансного контрастного средства (МРКС) и полумолярных препаратов, а также проанализированы фармакоэкономические результаты посредством проведения анализа затрат и анализа влияния на бюджет. В анализе были учтены только прямые медицинские затраты (затраты на исследования (введение МРКС) и на госпитализацию по причине возникновения обострения), финансируемые в рамках системы обязательного медицинского страхования. Расчет результатов приведен на когорту из 1000 пациентов.

Результаты. Анализ фармакоэкономической эффективности показал, что магнитно-резонансные исследования центральной нервной системы с применением гадобутрола характеризуются сокращением числа обострений РС на 70 случаев. В анализе затрат применение гадобутрола у пациентов с массой тела как менее 75 кг (вводимый объем 7.5 мл), так и более 75 кг (вводимый объем 15 мл) продемонстрировало снижение итоговых затрат по сравнению с полумолярными препаратами (гадодиамидом, гадотеровой кислотой и гадотеридолом). Анализ влияния на бюджет показал, что перевод 1000 пациентов с исследований с помощью полумолярных МРКС на гадобутрол за счет сокращения числа случаев обострений РС приводит к экономии бюджетных средств в группе пациентов до 75 кг в размере от 4 264 610 до 6 565 827 руб., а в группе пациентов более 75 кг – от 2 267 767 до 6 870 201 руб.

Заключение. В результате фармакоэкономического моделирования установлено, что применение гадобутрола в исследованиях центральной нервной системы для диагностики РС в сравнении с использованием полумолярных МРКС может позволить сократить количество обострений РС и привести к экономии денежных средств.

Ключевые слова: рассеянный склероз; магнитно-резонансные контрастные средства; гадолинийсодержащие контрастные средства; одномолярный препарат; полумолярный препарат; гадобутрол; гадотеридол; гадодиамид; гадотеровая кислота; анализ затрат; анализ влияния на бюджет.

Конфликт интересов. Авторы сотрудничают с АО «Байер». АО «Байер» не оказывало какого-либо влияния на дизайн исследования, анализ и интерпретацию результатов.

Финансирование. Данный фармакоэкономический анализ выполнен при поддержке АО «Байер».

Для цитирования: Алиханов А.А., Шимановский Н.Л. Фармакоэкономическая оценка применения одномолярного гадолинийсодержащего магнитно-резонансного контрастного препарата по сравнению с полумолярными препаратами для диагностики рассеянного склероза. *Вестник рентгенологии и радиологии.* 2020; 101(5): 304–12. https://doi.org/10.20862/0042-4676-2020-101-5-304-312

Для корреспонденции: Шимановский Николай Львович, E-mail: shimannn@yandex.ru

Статья поступила 09.04.2020 *После доработки 26.08.2020* *Принята к печати 27.08.2020*
PP-GAD-RU-0089-1

Pharmacoeconomic Evaluation of Using One-Molar Gadolinium-Based Magnetic Resonance Contrast Agent Compared to Half-Molar Agents for the Diagnosis of Multiple Sclerosis

Alikhan A. Alikhanov[1], Nikolay L. Shimanovskiy[2]

[1] *Russian Children's Clinical Hospital, Pirogov Russian National Research Medical University, Ministry of Health of the Russian Federation, Leninskiy Prospekt, 117, Moscow, 119571, Russian Federation*
[2] *Pirogov Russian National Research Medical University, Ministry of Health of the Russian Federation, ul. Ostrovityanova, 1, Moscow, 117997, Russian Federation*

Alikhan A. Alikhanov, Dr. Med. Sc., Professor, Head of Radiology Department, Russian Children's Clinical Hospital, Pirogov Russian National Research Medical University, Ministry of Health of the Russian Federation; orcid.org/0000-0001-8097-7919

Nikolay L. Shimanovskiy, Dr. Med. Sc., Professor, Corresponding Member of RAS, Chief of Chair of Molecular Pharmacology and Radiobiology; orcid.org/0000-0001-8887-4420

Abstract
Objective: to conduct a comparative assessment of the pharmacoeconomic advantages of using gadobutrol in comparison with half-molar (0.5 M) gadolinium chelates for the diagnosis of multiple sclerosis (MS).
Material and methods. A calculator was developed in Microsoft Excel, in which the number of exacerbations of multiple sclerosis was obtained when using one-molar (1.0 M) gadolinium-based contrast agents (GBCAs) and 0.5 M gadolinium chelates, and pharmacoeconomical results were analyzed by conducting a cost analysis and a budget impact analysis. The analysis took into account only direct medical costs (research costs (administering of GBCAs) and hospitalization costs due to exacerbations) funded under the mandatory health insurance system. The results have been calculated for a cohort of 1.000 patients.
Results. The analysis of pharmacoeconomic effectiveness showed that magnetic resonance studies of the central nervous system using gadobutrol were characterized by a reduction in the number of MS exacerbations by 70 cases. In the cost analysis the use of gadobutrol in both patients less than 75 kg (7.5 ml administered volume) and more than 75 kg (15 ml administered volume) demonstrated a reduction in total costs compared to 0.5 M gadolinium chelates (gadodiamide, gadoteric acid, and gadoteridol). Budget impact analysis showed that the transfer of 1.000 patients with studies using 0.5 M GBCAs on the gadobutrol due to the reduction in the incidence of MS exacerbations leads to budgetary savings in the group of patients under 75 kg from 4.264.610 to 6.565.827 RUB, and in patients more than 75 kg from 2.267.767 to 6.870.201 RUB.
Conclusion. As a result of pharmacoeconomical modeling, it was found that the use of gadobutrol for central nervous system studies for the diagnosis of MS in comparison with using 0.5 GBCAs can reduce the number of MS exacerbations and lead to money savings.
Keywords: multiple sclerosis; magnetic resonance contrast agents; gadolinium-based contrast agents; one-molar drug; half-molar drug; gadobutrol; gadoteridol; gadodiamide; gadoteric acid; cost analysis; budget impact analysis.
Conflict of interest. The authors cooperate with JSC "Bayer". JSC "Bayer" did not influence in any way the study design, analysis, or interpretation of results.
Funding. This pharmacoeconomic analysis was supported by JSC "Bayer".
For citation: Alikhanov AA, Shimanovskiy NL. Pharmacoeconomic evaluation of using one-molar gadolinium-based magnetic resonance contrast agent compared to half-molar agents for the diagnosis of multiple sclerosis. *Journal of Radiology and Nuclear Medicine*. 2020; 101(5): 304–12 (in Russian). https://doi.org/10.20862/0042-4676-2020-101-5-304-312
For corresponding: Nikolay L. Shimanovskiy, E-mail: shimannn@yandex.ru

Received April 9, 2020 *Revised August 26, 2020* *Accepted August 27, 2020*
PP-GAD-RU-0089-1

Введение

За последние несколько десятилетий усовершенствование диагностических критериев, широкое использование магнитно-резонансной томографии (МРТ) и растущая доступность эффективных фармакологических методов лечения привели к значительным достижениям в области диагностики и лечения рассеянного склероза (РС). Важность ранних диагностики и начала лечения рассеянного склероза в настоящее время хорошо установлена [1]. Проведение МРТ центральной нервной системы (ЦНС) с контрастированием рекомендовано для диагностики РС. Гадолинийсодержащие магнитно-резонансные контрастные средства (МРКС)

представляют собой неотъемлемую часть диагностического процесса, так как позволяют значительно увеличить объем диагностической информации [2, 3].

Одним из диагностических критериев МакДональда является выявление очага/очагов, накапливающих МРКС на Т1-взвешенных изображениях с контрастным усилением [3].

Традиционная МРТ (то есть Т2-взвешенные и Т1-взвешенные изображения с контрастированием) представляет собой необходимый инструмент мониторинга активности заболевания. У пациентов с РС активные очаговые поражения на МРТ встречаются в 5–10 раз чаще, чем клинические рецидивы, особенно в случаях рецидивирующе-ремиттирующего РС. Таким образом, наличие воспалительного компонента заболевания, такого как накопление гадолинийсодержащего контрастного средства в очаге поражения, или появление новых и увеличение уже имеющихся Т2-гиперинтенсивных поражений, предполагает частичный ответ или даже отсутствие биологического эффекта от лечения [1].

Выявление поражений, накапливающих МРКС, и их количество зависят как от протокола исследования МРТ, в частности протокола контрастного исследования (например, длительности задержки между введением МРКС и получением изображения, дозы контрастного средства), так и от физико-химических особенностей гадолинийсодержащих контрастных средств [1, 5]. В частности, было показано, что применение контрастного средства Гадовист® (гадобутрол) с одномолярной концентрацией гадолиния значительно повышает чувствительность МРТ с контрастным усилением при выявлении активных очагов поражения среди пациентов с РС по сравнению с использованием контрастных средств с полумолярной концентрацией гадолиния как на мангнитно-резонансных изображениях, полученных сразу же, так и через 5 мин и даже 10 мин после введения контрастного средства [4, 5].

При выборе контрастного средства следует ориентироваться не только на профиль эффективности, но на характеристики, связанные с вопросами безопасности. В настоящее время установлено, что при повторном введении гадолинийсодержащих контрастных средств гадолиний может накапливаться в некоторых отделах головного мозга, несмотря на интактный гематоэнцефалический барьер и нормальную функцию почек. Анализ 25 оригинальных публикаций показал, что изменения сигнала в определенных структурах ЦНС, выявленные на нативных МРТ-изображениях, имеют положительную корреляцию с кратностью применения линейных МРКС при предыдущих исследованиях, а при применении более стабильных контрастных средств, к которым относится гадобутрол (Гадовист®), такой корреляции не выявлено. Результаты доклинических исследований продемонстрировали, что любые гадолинийсодержащие контрастные средства могут откладываться в различных тканях, хотя превышение остаточной концентрации гадолиния в головном мозге для линейных МРКС по сравнению с макроциклическими составляет до 15 раз. Поэтому в настоящее время ведущие международные профессиональные сообщества рекомендуют прежде всего применять контрастные средства с макроциклической структурой или даже отказаться от использования препаратов с линейной структурой. Важно отметить, что никаких симптомов или заболеваний, связанных с отложением гадолиния в тканях головного мозга зарегистрировано не было, данные о долгосрочных последствиях все еще ограниченны [6–13].

Применение контрастного средства Гадовист® (гадобутрол) у пациентов с РС имеет не только клинические (с точки зрения сочетания профилей эффективности и безопасности), но и фармакоэкономические преимущества.

Опубликованные в 2012 г. результаты фармакоэкономического исследования применения одномолярного МРКС Гадовист® (гадобутрол) по сравнению с полумолярными МРКС (Магневист® (гадопентетовая кислота), Омнискан® (гадодиамид) и Дотарем (гадотеровая кислота)) для выявления очагов РС показали, что если использовать Гадовист® и полумолярные МРКС в равной дозе по гадолинию (в этом случае объем контрастного средства Гадовист® был в 2 раза меньше объема полумолярных МРКС), то Гадовист® имеет более высокую диагностическую эффективность, что впоследствии может привести к сокращению количества обострений РС при его более раннем выявлении и своевременном начале лечения [13]. Это, в свою очередь, сократило общие затраты на диагностику и лечение РС от 2540.55 до 3457.95 руб. на одно диагностическое исследование.

С того времени на российском фармацевтическом рынке произошли изменения как в спектре предлагаемых МРКС (появились дженерики для некоторых препаратов), так в отношении их лекарственных форм и цен. В связи с этим появилась необходимость проведения нового фармакоэкономического исследования для МРКС на современном уровне.

Материал и методы

При построении модели были использованы методы фармакоэкономического анализа, такие как анализ эффективности, анализ затрат и анализ влияния на бюджет. Моделирование было проведено на основе калькулятора, разработанного в программном пакете MS Excel, и включало в себя

сценарии, когда все исследования проводятся с помощью одномолярных (1.0 М) либо полумолярных (0.5 М) МРКС.

Анализ эффективности

На первом этапе фармакоэкономического исследования было проведено изучение опубликованных клинических и клинико-экономических исследований, метаанализов и сравнительных исследований, посвященных применению гадолинийсодержащих МРКС при магнитно-резонансных исследованиях поражений ЦНС, в частности для диагностики РС. В ходе информационного поиска в базах PubMed, Medline, e-Library, Cyberleninka и других открытых источниках было обнаружено более 400 статей. Оценка найденных публикаций была проведена по следующим критериям отбора: наличие прямого сравнения одномолярных и полумолярных контрастных средств, полный текст представленной публикации, английский или русский язык, исключение множественных публикаций.

В результате отбора было выбрано исследование Г.Г. Кармазановского и др. (2012 г.) [14], посвященное фармакоэкономической оценке применения одномолярного МРКС в сравнении с полумолярными препаратами. В данной работе было построено древо решений, которое легло в основу текущего фармакоэкономического анализа (рис. 1).

Для расчета количества случаев обострений была использована следующая формула:

$$N_{осл} = N_{иссл} \times (P_{усп} \times P_{обостр1} + P_{неусп} \times P_{обостр2}),$$

где $N_{осл}$ – количество осложнений; $N_{иссл}$ – количество исследований с помощью МРКС; $P_{усп}$ – вероятность успешной диагностики; $P_{обостр1}$ – вероятность возникновения обострения после успешной диагностики; $P_{неусп}$ – вероятность неуспешной диагностики; $P_{обостр2}$ – вероятность возникновения обострения после неуспешной диагностики.

Анализ количества предотвращенных осложнений

Для оценки влияния использования 1.0 М или 0.5 М МРКС на возникновение осложнений проведен расчет количества предотвращенных осложнений. Было рассмотрено два сценария: в текущем сценарии 1000 пациентам проводили исследование с помощью 0.5 М МРКС, в моделируемом сценарии 1000 пациентам проводили исследование с помощью 1.0 М МРКС. Количество предотвращенных случаев осложнений составляет разницу между числом осложнений в текущем и моделируемом сценариях. Для определения количества предотвращенных осложнений была использована следующая формула:

$$N = 1000 \times (p_{0.5\,М} + p_{1.0\,М}),$$

где N – количество предотвращенных случаев осложнения; $p_{0.5\,М}$ – вероятность возникновения осложнения в группе исследования 0.5 М МРКС; $p_{1.0\,М}$ – вероятность возникновения осложнения в группе исследования 1.0 М МРКС.

Анализ затрат

При проведении анализа затрат были рассчитаны прямые затраты. Прямые затраты включали в себя затраты на лекарственный препарат в зависимости от выбранного подхода и затраты на терапию осложнений.

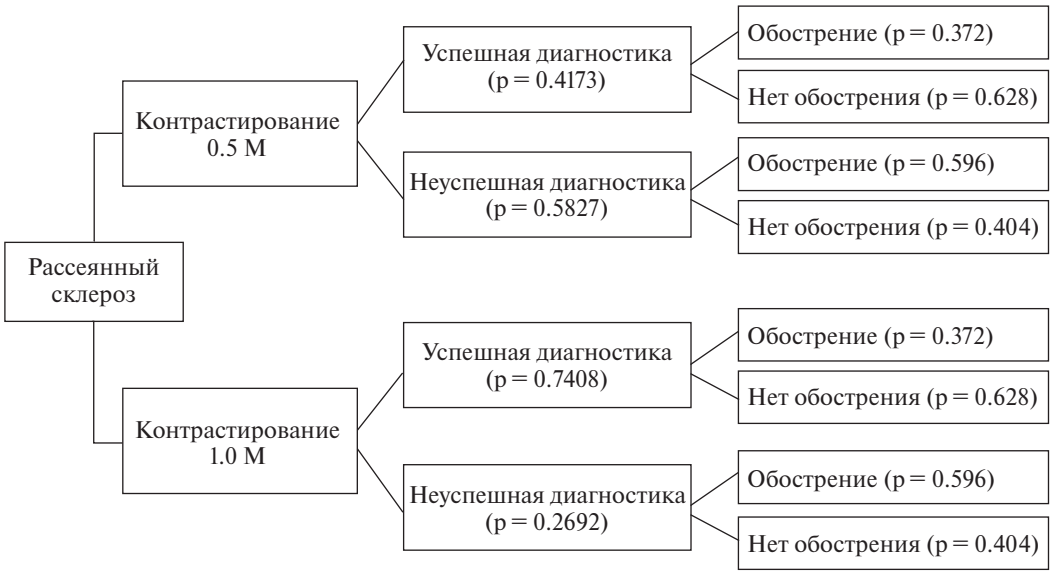

Рис. 1. Древо решений для диагностики рассеянного склероза с использованием полумолярных (0.5 М) и одномолярных (1.0 М) магнитно-резонансных контрастных средств

Fig. 1. Decision tree for the diagnosis of multiple sclerosis using half-molar (0.5 M) and one-molar (1.0 M) magnetic resonance contrast agents

При расчете затрат была учтена стоимость основных МРКС для диагностики РС: гадобутрола (Гадовист®), гадодиамида (Омнискан®, Гадодиамид (Джодас)), гадотеровой кислоты (Дотарем), гадотеридола (Прохэнс). Для фармакоэкономических расчетов использования различных лекарственных форм МРКС мы условно разделили объемы вводимых МРКС на 15 мл (для 0.5 М МРКС) и 7.5 мл (для 1.0 М МРКС) для пациентов более низкого веса (менее 75 кг) и на 30 мл (для 0.5 М МРКС) и 15 мл (для 1.0 М МРКС) для пациентов более высокого веса (более 75 кг), так как стандартная доза по объему для 0.5 М МРКС (0.2 мл/кг) в 2 раза выше, чем для 1.0 М МРКС (0.1 мл/кг). Цены на МРКС были определены на основании средневзвешенных тендерных цен за упаковку (за период с 01.10.2019 г. по 01.10.2020 г.) для более достоверного и точного сравнения в силу отсутствия некоторых препаратов в перечне жизненно необходимых и важнейших лекарственных средств и как следствие предельных отпускных цен в государственном реестре (гадотеровая кислота). В таблице 1 указаны тендерные цены за упаковку лекарственных препаратов[1].

Таблица 1

Средневзвешенные тендерные цены исследуемых магнитно-резонансных контрастных средств

Table 1

Weighted average tender prices of studied contrast agents

Международное непатентованное название	Дозировка, упаковка	Средневзвешенная стоимость одной упаковки, руб.
Гадобутрол	7.5 мл № 5	14 910.54
Гадобутрол	15 мл № 5	31 631.75
Гадодиамид	15 мл № 10	17 849.73
Гадодиамид (Джодас)	15 мл № 10	13 474.00
Гадотеровая кислота	15 мл № 1	3648.62
Гадотеридол	15 мл № 1	2252.03

Стоимость законченного случая осложнения рассчитывалась с использованием норматива финансовых затрат на один случай госпитализации в медицинских организациях, оказывающих медицинскую помощь в стационарных условиях за счет средств обязательного медицинского страхования (согласно Программе государственных гарантий[2] на 2020 г. – 34 713,70 руб.) и коэффициента затратоемкости законченного случая терапии РС, полученного из модели клинико-статистической группы, утвержденной на 2020 г.[3] (табл. 2).

Таблица 2

Коэффициенты затратоемкости законченного случая терапии рассеянного склероза в круглосуточном стационаре

Table 2

Cost intensity coefficients of a finished case of multiple sclerosis treatment in a 24-hour hospital

Основной диагноз	Номер КСГ	Расшифровка КСГ	КЗ
Рассеянный склероз	st36.001	Комплексное лечение с применением препаратов иммуноглобулина	4.32
	st15.004	Демиелинизирующие болезни нервной системы	1.33
	st15.008	Неврологические заболевания, лечение с применением ботулотоксина (уровень 1)	1.61

Примечание. КСГ – клинико-статистическая группа; КЗ – коэффициент затратоемкости.

Итоговая стоимость лечения рассеянного склероза была рассчитана по следующей формуле:

$$С_{РС} = НФЗ_{КС} \times КЗ,$$

где $С_{РС}$ – стоимость лечения одного случая РС; $НФЗ_{КС}$ – норматив финансовых затрат терапии на один случай госпитализации в медицинских организациях, оказывающих медицинскую помощь в круглосуточном стационаре; КЗ – средний коэффициент затратоемкости законченного случая терапии РС.

Анализ влияния на бюджет

Анализ влияния на бюджет учитывал только прямые затраты. Для расчетов была использована симулируемая когорта размером 1000 пациентов. При этом проанализиррваны текущий сценарий, в котором 100% пациентов проводится исследование с помощью 0.5 М МРКС, и моделируемый сценарий, в котором 100% пациентов проводится исследование с помощью 1.0 М МРКС.

[1] IQVIA (бывш. IMS) «Тендеры ГЛС и БАД в РФ».

[2] Постановление Правительства РФ от 07.12.2019 № 1610 «О Программе государственных гарантий бесплатного оказания гражданам медицинской помощи на 2020 год и на плановый период 2021 и 2022 годов».

[3] Совместное письмо от 12.12.2019 Министерства здравоохранения Российской Федерации № 11-7/И/2-11779 и Федерального фонда обязательного медицинского страхования № 17033/26-2/и «Методические рекомендации по способам оплаты медицинской помощи за счет средств обязательного медицинского страхования».

Анализ влияния на бюджет выполнялся по следующей формуле:

$$АВБ = C_{0.5\,М} - C_{1.0\,М},$$

где АВБ – разница в суммарных затратах при использовании 1.0 М МРКС по сравнению с 0.5 М МРКС у когорты из 1000 пациентов, руб.; $C_{0.5\,М}$ – суммарные затраты на когорту пациентов, которым проводится исследование с помощью 0.5 М МРКС, руб.; $C_{1.0\,М}$ – суммарные затраты на когорту пациентов, которым проводится исследование с помощью 1.0 М МРКС, руб.[4]

Результаты

Анализ количества обострений РС при МРТ-диагностике с помощью различных МРКС

Частота возникших обострений РС при МРТ-диагностике с помощью 0.5 М препаратов составила 50.3%, тогда как при применении 1.0 М препарата – 43.2%, что может быть связано с более точным и ранним диагнозом РС при использовании 1.0 М препарата и, следовательно, более ранним началом правильного лечения РС, которое и приводит к снижению числа последующих обострений РС. Расчет количества обострений РС у 1000 пациентов при проведении исследований с помощью 0.5 М МРКС и 1.0 М МРКС представлен на рисунке 2.

Результаты анализа показали, что применение у 1000 пациентов 1.0 М МРКС приводит к снижению количества обострений на 70 случаев в сравнении с использованием 0.5 М МРКС. Поскольку МРТ с 1.0 М МРКС является более чувствительным методом при выявлении активных очагов поражения в сравнении с 0.5 М МРКС, его использование может способствовать предотвращению развития большего количества обострений РС.



Рис. 2. Анализ количества случаев обострений рассеянного склероза при использовании для его диагностики различных магнитно-резонансных контрастных средств

Fig. 2. Analysis of the number of cases of multiple sclerosis exacerbations when using various magnetic resonance contrast agents for its diagnosis.

Анализ затрат

В результате расчета затрат на лекарственные средства с учетом средневзвешенных тендерных цен было выявлено, что стоимость проведения исследования с помощью гадобутрола для одного пациента с массой тела менее 75 кг составила 2982 руб., в то время как стоимость проведения одного исследования с применением 0.5 М МРКС – от 1347 руб. до 3649 руб. При этом для одного пациента с массой тела более 75 кг стоимость проведения исследования с помощью гадобутрола составила 6326 руб., а с использованием 0.5 МРКС – от 2695 руб. до 7297 руб. Стоимость лечения одного обострения РС составила 84 007 руб. Таким образом, с учетом частоты возникновения обострений, указанной ранее, стоимость терапии обострения в среднем на одного пациента при проведении исследования с 0.5 М МРКС составит 42 216 руб., а при проведении исследования с 1.0 М МРКС – 36 316 руб. (табл. 3, 4).

Таким образом, анализ затрат показал, что применение гадобутрола в различных лекарственных дозировках вне зависимости от массы тела пациента при проведении исследований может привести к экономии денежных средств.

Анализ влияния на бюджет

В таблицах 5, 6 представлены результаты анализа влияния на бюджет при текущем сценарии, когда 1000 пациентам проводится исследование с помощью 0.5 М МРКС, и моделируемом сценарии, в котором 1000 пациентам проводится исследование с помощью 1.0 М МРКС. Согласно результатам, у пациентов с массой тела как менее 75 кг, так и более 75 кг использование гадобутрола, несмотря на более высокую стоимость препарата в сравнении с другими МРКС, приводит к экономии денежных средств за счет снижения затрат на лечение осложнений РС (табл. 7).

Обобщение

Анализ эффективности показал, что применение гадобутрола при проведении исследований у 1000 пациентов приводит к сокращению количества обострений РС на 70 случаев.

Анализ затрат продемонстрировал снижение стоимости применения гадобутрола:

– на одного пациента с массой тела менее 75 кг:

• в сравнении с гадодиамидом – на 4702 руб.,

[4] Приказ ФГБУ «ЦЭККМП» Минздрава России от 29.12.2018 № 242-од «Методические рекомендации по оценке влияния на бюджет в рамках реализации Программы государственных гарантий бесплатного оказания гражданам медицинской помощи».

Таблица 3

Анализ затрат на одного пациента (для пациентов с массой тела менее 75 кг), руб.

Table 3

Cost analysis per one patient (for patients weighing less than 75 kg), RUB

Международное непатентованное название	Стоимость введения контрастного средства	Стоимость терапии в случае обострения	Итоговые затраты
Гадобутрол 7.5 мл	2982	36 316	39 298
Гадодиамид	1785	42 216	44 001
Гадодиамид (Джодас)	1347	42 216	43 563
Гадотеровая кислота	3649	42 216	45 864
Гадотеридол	2252	42 216	44 468

Таблица 4

Анализ затрат на одного пациента (для пациентов с массой тела более 75 кг), руб.

Table 4

Cost analysis per one patient (for patients weighing more than 75 kg), RUB

Международное непатентованное название	Стоимость введения контрастного средства	Стоимость терапии в случае обострения	Итоговые затраты
Гадобутрол 15 мл	6326	36 316	42 643
Гадодиамид	3570	42 216	45 786
Гадодиамид (Джодас)	2695	42 216	44 910
Гадотеровая кислота	7297	42 216	49 513
Гадотеридол	4504	42 216	46 720

Таблица 5

Анализ влияния на бюджет с учетом 1000 случаев диагностирования (для пациентов с массой тела менее 75 кг), руб.

Table 5

A budget impact analysis for 1000 cases of diagnosis (for patients weighing less than 75 kg), RUB

Международное непатентованное название	Стоимость препарата	Стоимость терапии в случае обострения	Итоговые затраты
Гадобутрол 7.5 мл	2 982 108	36 316 360	39 298 468
Гадодиамид 15 мл	1 784 973	42 215 678	44 000 652
Гадодиамид (Джодас) 15 мл	1 347 400	42 215 678	43 563 078
Гадотеровая кислота 15 мл	3 648 617	42 215 678	45 864 295
Гадотеридол 15 мл	2 252 026	42 215 678	44 467 705

Таблица 6

Анализ влияния на бюджет с учетом 1000 случаев диагностирования (для пациентов с массой тела более 75 кг), руб.

Table 6

A budget impact analysis for 1000 cases of diagnosis (for patients weighing more than 75 kg), RUB

Международное непатентованное название	Стоимость препарата	Стоимость терапии в случае обострения	Итоговые затраты
Гадобутрол 15 мл	6 326 351	36 316 360	42 642 711
Гадодиамид 30 мл	3 569 947	42 215 678	45 785 625
Гадодиамид (Джодас) 30 мл	2 694 799	42 215 678	44 910 477
Гадотеровая кислота 30 мл	7 297 233	42 215 678	49 512 912
Гадотеридол 30 мл	4 504 053	42 215 678	46 719 731

Таблица 7

Экономия / дополнительные затраты при применении гадобутрола у пациентов с массой тела менее 75 кг и более 75 кг в сравнении с полумолярными магнитно-резонансными контрастными средствами, руб.

Table 7

Savings / additional costs when using gadobutrol in patients weighing less and more than 75 kg in comparison with half-molar contrast agents, RUB

Международное непатентованное название	Гадобутрол 7.5 мл		Гадобутрол 15 мл	
Гадодиамид	4 702 183	Экономия	3 142 914	Экономия
Гадодиамид (Джодас)	4 264 610	Экономия	2 267 767	Экономия
Гадотеровая кислота	6 565 827	Экономия	6 870 201	Экономия
Гадотеридол	5 169 236	Экономия	4 077 020	Экономия

- в сравнении с гадодиамидом (Джодас) – на 4265 руб.,
- в сравнении с гадотеровой кислотой – на 6566 руб.,
- в сравнении с гадотеридолом – на 5169 руб.;

– на одного пациента с массой тела более 75 кг:

- в сравнении с гадодиамидом – на 3143 руб.,
- в сравнении с гадодиамидом (Джодас) – на 2268 руб.,
- в сравнении с гадотеровой кислотой – на 6870 руб.,
- в сравнении с гадотеридолом – на 4077 руб.

Анализ влияния на бюджет выявил, что в обоих случаях (при массе тела менее 75 кг и более 75 кг) применение гадобутрола у 1000 пациентов приводит к экономии денежных средств:

– в сравнении с гадодиамидом – на 4 702 183 руб. и 3 142 914 руб. соответственно;

– в сравнении с гадодиамидом (Джодас) – на 4 264 610 руб. и 2 267 767 руб. соответственно;

– в сравнении с гадотеровой кислотой – на 6 565 827 руб. и 6 870 201 руб. соответственно;

– в сравнении с гадотеридолом – на 5 169 236 руб. и 4 077 020 руб. соответственно.

Заключение

В связи с более высокой диагностической эффективностью одномолярного раствора контрастного средства Гадовист® (гадобутрола) его применение может сопровождаться сокращением количества обострений РС по сравнению с полумолярными МРКС и может позволить сэкономить денежные средства в сравнении со всеми проанализированными в данном исследовании полумолярными препаратами.

Литература [References]

1. Gasperini C, Prosperini L, Tintoré M, Sormani MP, Filippi M, Rio J, et al. Unraveling treatment response in multiple sclerosis: a clinical and MRI challenge. Neurology. 2019; 92(4): 180–92. doi: 10.1212/WNL.0000000000006810
2. Revised Guidelines of the Consortium of MS Centers MRI Protocol for the Diagnosis and Follow-up of MS, 2018. Available at: https://cdn.ymaws.com/mscare.site-ym.com/resource/collection/9C5F19B9–3489–48B0-A54B-623A1ECEE07B/2018MRIGuidelines_booklet_with_final_changes_0522.pdf (accessed July 17, 2020).
3. Thompson AJ, Banwell BL, Barkhof F, Carroll WM, Coetzee T, Comi G, et al. Diagnosis of multiple sclerosis: 2017 revisions of the McDonald criteria. Lancet Neurol. 2018; 17(2): 162–73. doi: 10.1016/S1474-4422 (17) 30470-2
4. Rovira XA, Auger XC, Huerga XE, Corral XJF, Mitjana XR, Sastre-Garriga J, et al. Cumulative dose of macrocyclic gadolinium-based contrast agent improves detection of enhancing lesions in patients with multiple sclerosis. Am J Neuroradiol. 2017; 38(8): 1486–93. doi: 10.3174/ajnr.A5253
5. Uysal E., Erturk SM, Yildirim H, Seleker F, Basak M. Sensitivity of immediate and delayed gadolinium-enhanced MRI after injection of 0.5 M and 1.0 M Gadolinium chelates for detecting multiple sclerosis lesions. AJR Am J Roentgenol. 2007; 188(3): 697–702. doi: 10.2214/AJR.05.2212
6. McDonald RJ, McDonald JS, Kallmes DF, Jentoft ME, Murray DL, Thielen KR, et al. Intracranial gadolinium deposition after contrast-enhanced MR imaging. Radiology. 2015; 275(3): 772–82. doi: 10.1148/radiol.15150025
7. Lohrke J, Frisk AL, Frenzel T, Schöckel L, Rosenbruch M, Jost G, et al. Histology and gadolinium distribution in the rodent brain after the administration of cumulative high doses of linear and macrocyclic gadolinium-based contrast agents. Invest Radiol. 2017; 52(6): 324–33. doi: 10.1097/RLI.0000000000000344
8. Ramalho J, Semelka RC, Ramalho M, Nunes RH, AlObaidy M, Castillo M. Gadolinium-based contrast agent accumulation and toxicity: an update. AJNR Am J Neuroradiol. 2016; 37(7): 1192–8. doi: 10.3174/ajnr.A4615

9. Runge VM. Safety of the gadolinium-based contrast agents for magnetic resonance imaging, focusing in part on their accumulation in the brain and especially the dentate nucleus. Invest Radiol. 2016; 51(5): 273–9. doi: 10.1097/RLI.0000000000000273
10. Olchowy C, Cebulski K, Lasecki M, Chaber R, Olchowy A, Kałwak K, Zaleska-Dorobisz U. The presence of the gadolinium-based contrast agent depositions in the brain and symptoms of gadolinium neurotoxicity: a systematic review. PLoS One. 2017; 12(2): e0171704. doi: 10.1371/journal.pone.0171704
11. Robert P, Lehericy S, Grand S, Violas X, Fretellier N, Idée JM, et al. T1-weighted hypersignal in the deep cerebellar nuclei after repeated administrations of gadolinium-based contrast agents in healthy rats: difference between linear and macrocyclic agents. Invest Radiol. 2015; 50: 473–80. doi: 10.1097/RLI.0000000000000181
12. ACR Manual on contrast media 2020. ACR Committee on Drugs and Contrast Media. Available at: https://www.acr.org/-/media/ACR/Files/Clinical-Resources/Contrast_Media.pdf (accessed July 17, 2020).
13. ESUR Guidelines on contrast agents. European Society of Urogenital Radiology. Available at: http://www.esur.org/fileadmin/content/2019/ESUR_Guidelines_10.0_Final_Version.pdf (accessed July 17, 2020).
14. Кармазановский Г.Г., Шимановский Н.Л., Барышев П.М. Фармакоэкономическая оценка применения одномолярного гадолинийсодержащего магнитно-резонансного контрастного средства по сравнению с полумолярными препаратами для диагностики заболеваний ЦНС. Медицинская визуализация. 2012; 4: 1–5.
[Karmazanovskiy GG, Shimanovskiy NL, Baryshev PM. Pharmacoeconomic study of one molar gadolinium magnetic-resonance contrast media use for diagnostics of CNS diseases in comparison with 0.5 molar ones. Medical Visualization. 2012; 4: 1–5 (in Russian).]

https://doi.org/10.20862/0042-4676-2020-101-5-313-318

Успешное эндоваскулярное лечение реканализованной посттравматической каротидно-кавернозной фистулы

Суфианов А.А.[1, 2], Карасев С.М.[1], Хафизов Р.Р.[1], Рустамов Р.Р.[1], Суфианов Р.А.[2], Хафизов Т.Н.[3]

[1] *ФГБУ «Федеральный центр нейрохирургии» Минздрава России, ул. 4-й км Червишевского тракта, 5, Тюмень, 625032, Российская Федерация*
[2] *ФГАОУ ВО «Первый Московский государственный медицинский университет им. И.М. Сеченова» Минздрава России, ул. Трубецкая, 8, стр. 2, Москва, 119991, Российская Федерация*
[3] *ГБУЗ «Республиканский кардиологический центр», ул. Степана Кувыкина, 96, Уфа, 450106, Российская Федерация*

Суфианов Альберт Акрамович, д. м. н., профессор, гл. врач, ФГБУ «Федеральный центр нейрохирургии» Минздрава России; заведующий кафедрой нейрохирургии, ФГАОУ ВО «Первый Московский государственный медицинский университет им. И.М. Сеченова» Минздрава России;
orcid.org/0000-0001-7580-0385

Карасев Сергей Михайлович, врач по рентгенэндоваскулярным диагностике и лечению операционного отделения, ФГБУ «Федеральный центр нейрохирургии» Минздрава России;
orcid.org/0000-0002-1501-8356

Хафизов Радик Рашитович, врач по рентгенэндоваскулярным диагностике и лечению операционного отделения, ФГБУ «Федеральный центр нейрохирургии» Минздрава России;
orcid.org/0000-0003-4345-1234

Рустамов Рахмонжон Равшанович, нейрохирург нейрохирургического отделения № 2, ФГБУ «Федеральный центр нейрохирургии» Минздрава России;
orcid.org/0000-0003-3619-820X

Суфианов Ринат Альбертович, ассистент кафедры нейрохирургии лечебного факультета, ФГАОУ ВО «Первый Московский государственный медицинский университет им. И.М. Сеченова» Минздрава России;
orcid.org/0000-0003-4031-0540

Хафизов Тимур Назирович, к. м. н., заведующий отделением рентгенохирургических методов диагностики и лечения № 2, ГБУЗ «Республиканский кардиологический центр»;
orcid.org/0000-0002-5596-6836

Резюме

Каротидно-кавернозные фистулы (ККФ) – это спонтанные или приобретенные сообщения между внутренней сонной артерией (ВСА) и кавернозным синусом, которые можно классифицировать на прямые и непрямые. Прямые фистулы между ВСА и кавернозным синусом могут возникать вследствие травмы, разрыва внутрикавернозной аневризмы сонной артерии, синдрома дефицита коллагена, расслоения артерии, фибромышечной дисплазии и прямой хирургической травмы. Симптомы, вызванные ККФ, связаны с их размером, продолжительностью, расположением, направлением венозного оттока, а также наличием артериальных и венозных коллатералей. Целью лечения прямых ККФ является закрытие дефекта между ВСА и кавернозным синусом при сохранении проходимости ВСА. Эта цель может быть достигнута либо трансартериальной окклюзией фистулы с помощью съемного баллона, трансартериальной или трансвенозной окклюзией ипсилатерального кавернозного синуса спиралями или другим эмболическим материалом либо имплантацией покрытого стента в область фистулы. Вопрос о выборе метода лечения ККФ остается актуальным.

В статье представлен клинический случай успешного эндоваскулярного лечения посттравматической реканализованной каротидно-кавернозной фистулы у пациента с выраженными офтальмологическими проявлениями в виде пульсирующего экзофтальма, хемоза конъюнктивы, ишемической оптиконейропатии правого глаза. Ранее больному была проведена эндоваскулярная эмболизация каротидно-кавернозной фистулы спиралями и реконструкция ВСА потокоперенаправляющими стентами. Нами выполнена эмболизация фистулы спиралями трансвенозным доступом. На наш взгляд, в данном случае применение венозного доступа позволило нам провести тотальную окклюзию реканализованной фистулы и добиться хороших ангиографического и клинического результатов в отдаленном периоде.

Ключевые слова: каротидно-кавернозная фистула; эмболизация спиралями; трансвенозный доступ.

Конфликт интересов. Авторы заявляют об отсутствии конфликта интересов.

Для цитирования: Суфианов А.А., Карасев С.М., Хафизов Р.Р., Рустамов Р.Р., Суфианов Р.А., Хафизов Т.Н. Успешное эндоваскулярное лечение реканализованной посттравматической каротидно-кавернозной фистулы. *Вестник рентгенологии и радиологии.* 2020; 101(5): 313–8. https://doi.org/10.20862/0042-4676-2020-101-5-313-318
Для корреспонденции: Хафизов Радик Рашитович, E-mail: Radikos_H84@mail.ru

Статья поступила 04.03.2020 *После доработки 29.05.2020* *Принята к печати 01.06.2020*

Successful Endovascular Treatment for Recanalized Post-Traumatic Carotid-Cavernous Fistula

Albert A. Sufianov[1, 2], Sergey M. Karasev[1], Radik R. Khafizov[1], Rakhmonzhon R. Rustamov[1], Rinat A. Sufianov[2], Timur N. Khafizov[3]

[1] *Federal Center for Neurosurgery, Ministry of Health of the Russian Federation, ul. 4 km Chervishevskogo trakta, 5, Tyumen, 625032, Russian Federation*
[2] *Sechenov First Moscow State Medical University, Ministry of Health of the Russian Federation, ul. Trubetskaya, 8-2, Moscow, 119991, Russian Federation*
[3] *Republican Cardiology Center, ul. Stepana Kuvykina, 96, Ufa, 450106, Russian Federation*

Albert A. Sufianov, Dr. Med. Sc., Professor, Chief Physician, Federal Center for Neurosurgery, Ministry of Health of the Russian Federation; Chief of Chair, Sechenov First Moscow State Medical University, Ministry of Health of the Russian Federation; orcid.org/0000-0001-7580-0385

Sergey M. Karasev, Interventional Radiologist, Federal Center for Neurosurgery, Ministry of Health of the Russian Federation; orcid.org/0000-0002-1501-8356

Radik R. Khafizov, Interventional Radiologist, Federal Center for Neurosurgery, Ministry of Health of the Russian Federation; orcid.org/0000-0003-4345-1234

Rakhmonzhon R. Rustamov, Neurosurgeon, Federal Center for Neurosurgery, Ministry of Health of the Russian Federation; orcid.org/0000-0003-3619-820X

Rinat A. Sufianov, Assistant Professor, Sechenov First Moscow State Medical University, Ministry of Health of the Russian Federation; orcid.org/0000-0003-4031-0540

Timur N. Khafizov, Cand. Med. Sc., Head of Department, Republican Cardiology Center; orcid.org/0000-0002-5596-6836

Abstract
Carotid-cavernous fistulas (CCFs) are spontaneous or acquired communications between the internal carotid artery (ICA) and the cavernous sinus, which can be classified as direct or indirect. Direct fistulas between the ICA and the cavernous sinus can arise from injury, rupture of intracavernous carotid aneurysm, collagen deficiency syndrome, artery dissection, fibromuscular dysplasia, and direct surgical trauma. The symptoms caused by CCF are related to their size, duration, location, the direction of venous outflow, and the presence of arterial and venous collaterals. The goal of treatment for direct CCFs is to close the defect between the ICA and the cavernous sinus while maintaining the patency of the ICA. This goal can be achieved either by transarterial fistula occlusion using a removable balloon, transarterial or transvenous occlusion of the ipsilateral cavernous sinus with coils or other embolic material, or by implanting a covered stent in the fistula area. The choice of a method for CCF treatment remains relevant. The paper describes a clinical case of successful endovascular treatment for post-traumatic recanalized CCF in a patient with obvious ophthalmic manifestations as pulsating exophthalmos, conjunctival chemosis, and ischemic optic neuropathy of the right eye. Previously, the patient had undergone endovascular CCF embolization with coils and ICA reconstruction with flow diverting stents. Fistula embolization was performed with coils via transvenous access. In the opinion of the authors, the use of venous access in this case allowed them to perform total occlusion of the recanalized fistula and to achieve good angiographic and clinical results in the long-term period.
Keywords: carotid-cavernous fistula; coil embolization; transvenous access.
Conflict of interest. The authors declare no conflict of interest.
For citation: Sufianov AA, Karasev SM, Khafizov RR, Rustamov RR, Sufianov RA, Khafizov TN. Successful endovascular treatment for recanalized post-traumatic carotid-cavernous fistula. *Journal of Radiology and Nuclear Medicine.* 2020; 101(5): 313–8 (in Russian). https://doi.org/10.20862/0042-4676-2020-101-5-313-318
For corresponding: Radik R. Khafizov, E-mail: Radikos_H84@mail.ru

Received March 4, 2020 *Revised May 29, 2020* *Accepted June 1, 2020*

Введение

Каротидно-кавернозные фистулы (ККФ) представляют собой аномальные связи между внутренней сонной артерией (ВСА) и кавернозным синусом. Их можно классифицировать в соответствии с этиологией (травматические или спонтанные), гемодинамическими особенностями (высоко- или низкоскоростные) или ангиографической артериальной архитектурой (прямые или непрямые).

Ангиографическая классификация определяет ангиоархитектуру поражения, на которой может быть спланирована эндоваскулярная стратегия лечения. Согласно ангиографическим данным, D.L. Barrow et al. [1] представили подробную анатомическую классификацию, которая разделяет ККФ на четыре типа. Фистула типа A – это прямая связь между ВСА и кавернозным синусом, обычно ассоциируемая с высокой скоростью потока. Непрямые фистулы (типы B, C и D) – это дуральные артериовенозные фистулы, питаемые менингеальными артериями ВСА, наружной сонной артерией (НСА) или всеми ими. Фистулы типа B имеют дуральные ветви ВСА в кавернозный синус, которые относительно редки. Фистулы типа C представлены исключительно дуральными ветвями НСА. Наиболее распространенной формой непрямой ККФ является фистула типа D, которая имеет дуральные ветви из бассейна ВСА и НСА к кавернозному синусу. T.A. Tomsick и R.J. Ernst разделяют ККФ типа D на типы D1 и D2 в зависимости от наличия одностороннего или двустороннего артериального снабжения [2].

Травматическое разрушение стенки сосуда является наиболее распространенным этиологическим фактором для прямых ККФ [3, 4].

Недавние успехи в эндоваскулярных технологиях позволили получить ряд различных вариантов лечения ККФ. Хотя клинические проявления прямых и непрямых фистул могут частично совпадать, их естественный анамнез и метод эндоваскулярного лечения часто значительно различаются. Выбор лечения осуществляется в соответствии с типом, точной анатомией фистулы, размером артериального дефекта и предпочтениями оператора.

Целью лечения прямых ККФ является закрытие дефекта между ВСА и кавернозным синусом при сохранении проходимости ВСА. Эта цель может быть достигнута либо трансартериальной окклюзией фистулы с помощью съемного баллона, трансартериальной или трансвенозной окклюзией ипсилатерального кавернозного синуса спиралями или другим эмболическим материалом, либо имплантацией покрытого стента в область фистулы. В редких случаях, если дефект велик и не может быть исправлен, но имеется хороший коллатеральный кровоток дистального русла, можно пожертвовать ВСА и выполнить ее полную окклюзию [5].

Мы представляем клинический случай успешной эмболизации реканализованной высокоскоростной ККФ типа A. Учитывая ранее проведенные неэффективные попытки эмболизации ККФ и реконструкции дефекта стенки ВСА потокоперенаправляющими стентами, нами была выбрана тактика эмболизации фистулы трансвенозным доступом.

Описание случая

Пациент В., 30 лет, поступил на плановое оперативное лечение с жалобами на ухудшение зрения, отек правого глаза, выпячивание. Анамнез: около 2 лет назад получил черепно-мозговую травму. Ранее обследовался и лечился по месту жительства. Выявлена каротидно-кавернозная фистула, выполнена эмболизация спиралями по месту жительства. В послеоперационном периоде улучшения не наблюдалось. Сохранялись явления пульсирующего экзофтальма, хемоза конъюнктивы, ишемической оптиконейропатии правого глаза. Направлен в другое лечебное учреждение, в котором было проведено повторное эндоваскулярное вмешательство: имплантация двух потокоперенаправляющих стентов. Через 6 мес после вмешательства у пациента отмечен возврат симптоматики (рис. 1).

Рис. 1. Внешний вид пациента: умеренный экзофтальм, хемоз конъюнктивы, инъекция склер

Fig. 1. The patient's appearance: moderate exophthalmos, conjunctival chemosis, scleral injection

Выставлен клинический диагноз. Основной: «Каротидно-кавернозная фистула типа A справа. Состояние после эндоваскулярной окклюзии полости каротидно-кавернозной фистулы микроспиралями и потокоперенаправляющими стентами». Осложнения основного диагноза: «Умеренный правосторонний экзофтальм. Ишемическая оптиконейропатия правого глаза».

С целью определения дальнейшей тактики лечения пациенту выполнена селективная церебральная ангиография, по данным которой выявлена

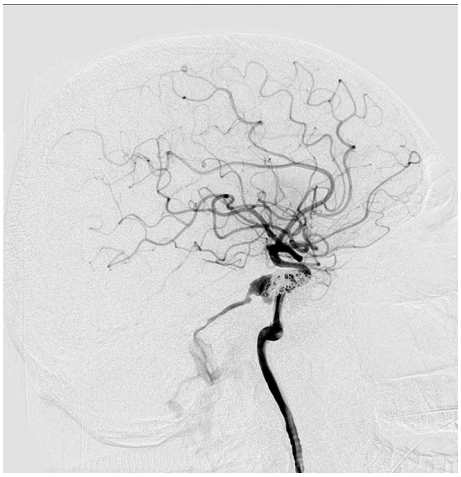

Рис. 2. Церебральная ангиограмма правой внутренней сонной артерии, боковая проекция: каротидно-кавернозная фистула со сбросом в верхний каменистый синус. Состояние после ранее проведенной эмболизации и имплантации двух потокоперенаправляющих стентов

Fig. 2. Cerebral angiogram of the right internal carotid artery, lateral projection: carotid-cavernous fistula with shunt into the superior petrosal sinus. The status after prior embolization and implantation of two flow diverting stents

реканализованная каротидно-кавернозная фистула типа А (рис. 2).

Учитывая характер поражения, было принято решение о проведении эмболизации трансвенозным доступом.

Под эндотрахеальным наркозом выполнены пункции правой бедренной вены и левой бедренной артерии (рис. 3). Установлен интродьюсер 6 F в бедренную артерию, проведен ангиографический катетер Headhunter 5 F на проводнике. Катетеризирована правая ВСА. Контрастированы

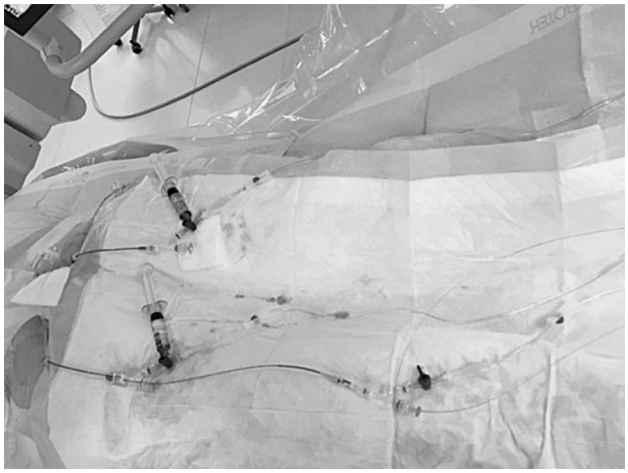

Рис. 3. Внешний вид операционного поля. Эндоваскулярный инструментарий в бедренной вене и бедренной артерии

Fig. 3. The appearance of the operating field. Endovascular tools for the femoral vein and artery

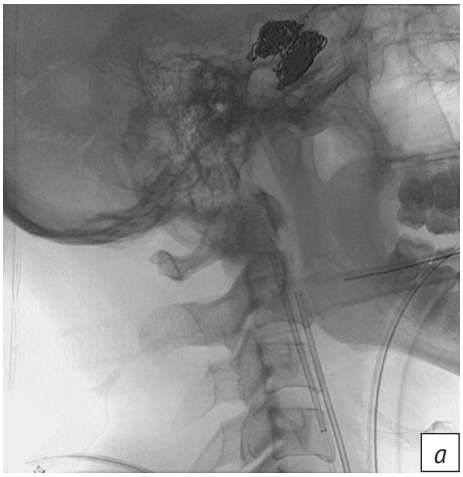

Рис. 4. Ангиограммы правой внутренней сонной артерии (ВСА) и правой внутренней яремной вены (ВЯВ), боковые проекции:
a – проводниковые катетеры установлены во ВСА и ВЯВ;
b – микрокатетер проведен в полость кавернозного синуса

Fig. 4. Angiograms of the right internal carotid artery (ICA) and right internal jugular artery (IJA); lateral projection:
a – guiding catheters are inserted in the ICA and IJA;
b – a microcatheter is introduced into the cavernous sinus cavity

правая ВСА, бассейн правой ВСА. Ангиографический катетер сменен на проводниковый. Установлен интродьюсер 6 F в бедренную вену, проведен ангиографический катетер Headhunter 5 F на проводнике. Катетеризирована правая внутренняя яремная вена. Ангиографический катетер сменен на проводниковый. Микрокатетер на микропроводнике через трансвенозный доступ проведен в полость ККФ (рис. 4).

Введено 8 микроспиралей. На контрольной ангиографии определяется тотальная эмболизация ККФ правой ВСА (рис. 5).

Микрокатетер удален без технических сложностей. Эндоваскулярный инструментарий извлечен. Осуществлен гемостаз, наложена давящая повязка на венозный и артериальный доступы.

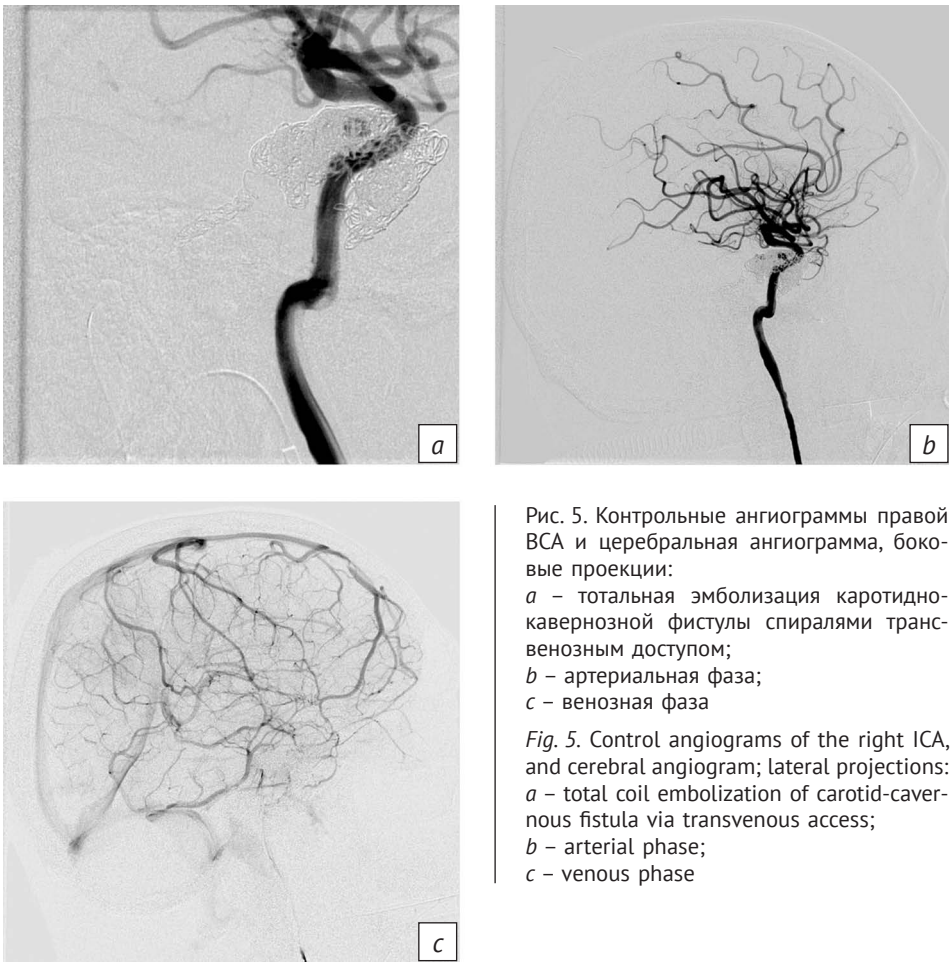

Рис. 5. Контрольные ангиограммы правой ВСА и церебральная ангиограмма, боковые проекции:
a – тотальная эмболизация каротидно-кавернозной фистулы спиралями трансвенозным доступом;
b – артериальная фаза;
c – венозная фаза

Fig. 5. Control angiograms of the right ICA, and cerebral angiogram; lateral projections:
a – total coil embolization of carotid-cavernous fistula via transvenous access;
b – arterial phase;
c – venous phase

Ранний послеоперационный период протекал без осложнений. Повязки удалены через 1 сут. Пульс на бедренной артерии сохранен. Неврологический статус пациента без особенностей. Выписан в удовлетворительном состоянии на 3-и сутки после вмешательства.

В отдаленном периоде, через 3 мес после вмешательства, определяется значительное уменьшение экзофтальма, хемоза конъюнктивы, инъекции склер. Регистрируются удовлетворительные эстетический и клинический эффекты операции. Пациент отмечает улучшение зрения (рис. 6).

Рис. 6. Внешний вид пациента через 3 мес после операции. Уменьшение отека правого глаза, отсутствие экзофтальма, хемоза коньюктивы

Fig. 6. The patient's appearance 3 months after surgery. Reduced edema of the right eye, the absence of exophthalmos, conjunctival chemosis

Обсуждение

ККФ нередко реканализуются или формируют новые аномальные сосуды после трансартериальной эмболизации спиралями или другим материалом [6]. Рецидивы глазных симптомов и признаков указывают на рецидив фистулы и требуют повторной ангиографии и рассмотрения дальнейшей тактики лечения.

После применения стереотаксической радиохирургии для лечения ККФ часто проходит больше времени до улучшения состояния пациента, чем в случаях, когда фистулы были закрыты с помощью эндоваскулярных методов [7, 8]. Тем не менее эти методы могут обеспечить превосходные результаты с течением времени.

Эффективность диагностики и лечения ККФ значительно повысилась в последние годы. Широкая распространенность и доступность неинва-

зивных методов визуализации в сочетании с улучшениями в катетерной ангиографии позволяют в большинстве случаев проводить быструю и точную диагностику, а новые эндоваскулярные методики – успешно лечить большинство пациентов с такими поражениями практически без осложнений и летальных исходов, с разрешением большинства, если не всех, клинических проявлений.

Заключение

Таким образом, данный клинический случай показал эффективность и безопасность применения трансвенозного доступа и позволил нам тотально закрыть высокоскоростную реканализованную каротидно-кавернозную фистулу с хорошими ангиографическим и клиническим результатами.

Литература/References

1. Barrow DL, Spector RH, Braun IF, Landman JA, Tindall SC, Tindall GT. Classification and treatment of spontaneous carotid-cavernous sinus fistulas. J Neurosurg. 1985; 62(2): 248–56. doi: 10.3171/jns.1985.62.2.0248
2. Ernst RJ, Tomsick TA. Classification and angiography of carotid cavernous fistulas. In: Tomsick TA (Ed). Carotid cavernous sinus fistula. Cincinnati: Digital Education Publishing; 1997: 13–22.
3. Tjoumakaris SI, Jabbour PM, Rosenwasser RH. Neuro-endovascular management of carotid cavernous fistulae. Neurosurg Clin. 2009; 20(4): 447–52. doi: 10.1016/j.nec.2009.07.013
4. Connors JJ, Wojak JC. Interventional neuroradiology: strategies and practical techniques. Philadelphia: WB Saunders; 1999: 215–26.
5. Gemmete JJ, Ansari SA, Gandhi DM. Endovascular techniques for treatment of carotid-cavernous fistula. J Neuroophthalmol. 2009; 29(1): 62–71. doi: 10.1097/WNO.0b013e3181989fc0
6. Lasjaunias P. Surgical neuroangiography. Vol. 2. Endovascular treatment of craniofacial lesions. Heidelberg: Springer-Verlag; 1987.
7. Barcia-Salorio JL, Soler F, Barcia JA, Hernández G. Stereotactic radiosurgery for the treatment of low-flow carotid-cavernous fistulae: results in a series of 25 cases. Stereotact Funct Neurosurg. 1994; 63(1–4): 266–70. doi: 10.1159/000100330
8. Kubota Y, Tochikubo T, Mori T, Komoto M, Nishikawa H. Various ocular symptoms in carotid-cavernous fistula after radiosurgery: a case report. Folia Ophthalmol Jpn. 1993; 44: 219–22 (in Japanese).

Прорыв в качестве и скорости диагностики от Philips!

Система Philips Ingenia Elition 3.0T предлагает передовые методы МР-визуализации, **основанные на новой структуре градиентов и РЧ-сигнала**

- Повышение пространственного разрешения до 60%* без увеличения времени сканирования позволяет получать более детальные изображения для еще более точной диагностики
- Высокое качество изображения и снижение времени проведения МРТ-обследования на 50%* с технологией Compressed SENSE

В результате специалисты могут с уверенностью **диагностировать наиболее сложные клинические состояния.**

Всегда есть способ изменить жизнь к лучшему!

В портфеле мр-систем Philips
РУ № РЗН 2019/8690 – Система магнитно-резонансной томографии Ingenia Eition с принадлежностями
* В сравнении с изображениями и процедурами сканирования на системах Philips без применения технологии Compressed SENSE
На правах рекламы

*Название в соответствие с Регистрационным удостоверением «Система компьютерной томографии SOMATOM Drive»

SOMATOM Drive*

Новый драйв клинических возможностей

Обеспечивает точность в работе с пациентами
SOMATOM Drive дает надежные диагностические результаты во всех клинических областях, а также поднимает качество заботы о пациенте на новый уровень. Легкая и быстрая подготовка пациента, снижающая количество шагов рабочего процесса, даже для экстренных пациентов. Быстрая подготовка к исследованию позволит Вам увеличить пациентопоток. Технология Dual Source (две трубки), шаг регулировки напряжения 10 кВ и высокая мощность при низком кВ повышает точность расчета лучевой нагрузки индивидуально для каждого пациента.

Обеспечивает точность в рабочем процессе
Обеспечивает оптимизированную производительность, упрощая рутинные исследования и ускоряя рабочий процесс. SOMATOM Drive позволяет Вам стандартизировать качество лечения. Автоматизированный функционал снижает операторозависимость и позволяет проводить меньше тренингов для персонала. Концепт планшетного управления ускоряет позиционирование для получения высочайшего качества изображений с большой скоростью.

Обеспечивает точность в бизнес потребностях
SOMATOM Drive позволяет Вам осуществлять непревзойденно эффективный менеджмент системы. Универсальная и перспективная технология Dual Source (две трубки) открывает дверь в будущее КТ исследований, делая шаг в сторону новых клинических областей и технологий. Будьте готовы к разным пациентам с разными потребностями и новому рабочему процессу. Пакет DistinCT Reading оптимизирует управление системой. Он сочетает в себе высококлассные приложения для упрощения и ускорения процесса постановки диагнозов. SOMATOM Drive дает изображения высокого разрешения при низком кВ и снижает артефакты от металла при 3D или HD визуализации.

www.healthcare.siemens.ru

SIEMENS Healthineers