ISSN 0042-4676 (Print)
ISSN 2619-0478 (Online)

Вестник рентгенологии и радиологии

Journal of Radiology and Nuclear Medicine

Том
Vol.
104, №3, 2023

КОНГРЕСС РОССИЙСКОГО ОБЩЕСТВА РЕНТГЕНОЛОГОВ И РАДИОЛОГОВ

8-10/11/2023

САНКТ-ПЕТЕРБУРГ

гостиница «Park Inn by Radisson Pribaltiyskaya», ул. Кораблестроителей, д.14

ОСНОВНЫЕ НАУЧНЫЕ НАПРАВЛЕНИЯ КОНГРЕССА:

- Абдоминальная визуализация
- Визуализация болезней органов дыхания
- Визуализация в акушерстве и гинекологии
- Визуализация в маммологии
- Визуализация в онкологии
- Визуализация в оториноларингологии
- Визуализация в педиатрии и детской хирургии
- Визуализация в ревматологии и эндокринологии
- Визуализация в стоматологии и челюстно-лицевой хирургии
- Визуализация в урологии и андрологии
- Визуализация желудочно-кишечного тракта
- Визуализация костно-мышечной патологии
- Визуализация сердца и сосудов
- Визуализация центральной нервной системы
- Военно-полевая рентгенология
- Информационные технологии телемедицина и управление
- Компьютерная томография
- Контрастные препараты
- Магнитно-резонансная томография
- Неотложная диагностика
- Образование, подготовка врачебных кадров
- Позитронно-эмиссионная томография
- Радиационная безопасность и контроль
- Рентгенодиагностика и рентгенотехника
- Рентгенолаборанты и медицинские сестры
- Рентгенохирургия, интервенционная радиология
- Ультразвуковая диагностика
- Ядерная медицина

В ПРОГРАММЕ КОНГРЕССА:

- Заседание профильной комиссии по лучевой диагностике МЗ РФ
- Школы и мастер-классы от представителей медицинской промышленности
- Сессии для рентгенлаборантов
- Студенческая Олимпиада по лучевой диагностике
- Выставка с участием ведущих производителей и поставщиков оборудования, контрастных средств

ВАЖНЫЕ ДАТЫ:

- Прием тезисов и постерных докладов - **до 1 августа 2023 года**

Подробная информация и регистрация на сайте:
rorr.congress-ph.online

+7(812) 677-31-56
welcome@congress-ph.ru

Вестник рентгенологии и радиологии

Рецензируемый научно-практический журнал

Том 104, № 3, 2023

Journal of Radiology and Nuclear Medicine

Peer-Reviewed Scientific and Practical Journal

Vol. 104, No. 3, 2023

РОССИЙСКОЕ ОБЩЕСТВО РЕНТГЕНОЛОГОВ И РАДИОЛОГОВ

Вестник рентгенологии и радиологии

Рецензируемый научно-практический журнал

Журнал включен ВАК в Перечень рецензируемых научных изданий, в которых должны быть опубликованы основные научные результаты диссертаций на соискание ученой степени кандидата наук, на соискание ученой степени доктора наук по специальности 3.1.25. «Лучевая диагностика (медицинские науки)». Официальный журнал Российского общества рентгенологов и радиологов. Представлен в Российском индексе научного цитирования. Зарегистрирован в Федеральной службе по надзору в сфере связи, информационных технологий и массовых коммуникаций. Свидетельство о регистрации ПИ № ФС77-71544 от 13.11.2017 г.
Периодичность 1 раз в два месяца.
Издательство журнала установило лицензионные отношения в электронном виде с издательством EBSCO Publishing, ведущим мировым агрегатором полных текстов всевозможных журналов и электронных книг. Полный текст статей журнала можно найти в базе данных EBSCOhost™

Учредитель 1:	Общероссийская общественная организация содействия развитию лучевой диагностики и терапии «Российское общество рентгенологов и радиологов»
Адрес:	129344, г. Москва, ул. Верхоянская, д. 18, корп. 2, эт 0, пом. 2, ком. 4
Учредитель 2:	Общество с ограниченной ответственностью «ЛУЧЕВАЯ ДИАГНОСТИКА»
Адрес:	121552, Москва, ул. Ярцевская, д. 34, корп. 1, эт. 2, пом. I, комн. 7, оф. 33
Издатель:	Общество с ограниченной ответственностью «ЛУЧЕВАЯ ДИАГНОСТИКА» 121552, Москва, ул. Ярцевская, д. 34, корп. 1, эт. 2, пом. I, комн. 7, оф. 33
Стоимость:	Свободная цена
Адрес редакции, телефон:	121552, Москва, ул. Ярцевская, д. 34, корп. 1, эт. 2, пом. I, комн. 7, оф. 33, тел.: +7 (985) 120-70-06
Подписной индекс:	81601 – в каталоге «Урал-Пресс»

Подписку на печатный экземпляр журнала можно оформить на сайте www.ural-press.ru
Полная электронная версия статей журнала размещается на сайтах: https://www.elibrary.ru, https://www.iprbooks.ru, https://rucont.ru, https://www.ebsco.com, https://cyberleninka.ru

Journal of Radiology and Nuclear Medicine
Vestnik rentgenologii i radiologii

Peer-Reviewed Scientific and Practical Journal

Founded in 1920.
Official Journal of Russian Society of Radiology.
Journal is indexed in RSCI (Russian Science Citation Index).
Issued bimonthly.
The journal accepts articles on specialty 3.1.25. "Radiation Diagnostics (medical sciences)". Registered with the Federal Service for Supervision of Communications, Information Technology and Mass Media. Registration certificate ПИ No. ФС77-71544, November 13, 2017.
Publisher has entered into an electronic licensing relationship with EBSCO Publishing, the world's leading aggregator of full text journals, magazines and eBooks. The full text of journal can be found in the EBSCOhost™ databases

Founder 1:	Russian Society of Radiology
Address:	129344, Moscow, Verkhoyanskaya street, 18, bld. 2, floor 0, apartament 2, room 4
Founder 2:	Limited Liability Company "LUCHEVAYA DIAGNOSTIKA"
Address:	121552, Moscow, Yartsevskaya str., 34, bld. 1, floor 2, apartament I, room 7, office 33
Publisher:	Limited Liability Company "LUCHEVAYA DIAGNOSTIKA"
	121552, Moscow, Yartsevskaya str., 34, bld. 1, floor 2, apartament I, room 7, office 33
The cost of one issue:	Free price
Address, phone of edition:	121552, Moscow, Yartsevskaya str., 34, bld. 1, floor 2, apartament I, room 7, office 33, phone: +7 (985) 120-70-06
Subscription index:	81601 – in the Ural-Press catalog

You can subscribe to a printed copy of the journal on the website https://www.ural-press.ru/
The full electronic version of the journal articles is published on the websites: https://www.elibrary.ru, https://www.iprbooks.ru, https://www.rucont.ru, https://www.ebsco.com, https://cyberleninka.ru

Оригинальные статьи

Original research

https://doi.org/10.20862/0042-4676-2023-104-3-168-181

Дифференциальная диагностика фибротического гиперчувствительного пневмонита с его нефибротическим фенотипом и обычной интерстициальной пневмонией при высокоразрешающей компьютерной томографии

Тюрин И.Е.[1], Кулешов Д.А.[1], Самсонова М.В.[2,3], Черняев А.Л.[2,4,5], Кусраева Э.В.[6], Трушенко Н.В.[7], Чикина С.Ю.[7], Авдеев С.Н.[7]

[1] ФГБОУ ДПО «Российская медицинская академия непрерывного профессионального образования» Минздрава России, ул. Баррикадная, 2/1, стр. 1, Москва, 125993, Российская Федерация
[2] ФГБУ «Научно-исследовательский институт пульмонологии» ФМБА России, Ореховый б-р, 28, Москва, 115682, Российская Федерация
[3] ГБУЗ «Московский клинический научно-практический центр им. А.С. Логинова» Департамента здравоохранения г. Москвы, Шоссе Энтузиастов, 86, Москва, 111123, Российская Федерация
[4] ФГНБУ «Российский научный центр хирургии им. академика Б.В. Петровского», ул. Цюрупы, 3, Москва, 117418, Российская Федерация
[5] ФГАОУ ВО «Российский национальный исследовательский медицинский университет им. Н.И. Пирогова» Минздрава России, ул. Островитянова, 1, Москва, 117997, Российская Федерация
[6] ФГБУ «Главный военный клинический госпиталь им академика Н.Н. Бурденко» Минобороны России, Госпитальная пл., 3, Москва, 105094, Российская Федерация
[7] ФГАОУ ВО «Первый Московский государственный медицинский университет им. И.М. Сеченова» Минздрава России (Сеченовский университет), ул. Трубецкая, 8, стр. 2, Москва, 119048, Российская Федерация

Тюрин Игорь Евгеньевич, д. м. н., профессор, заведующий кафедрой рентгенологии и радиологии ФГБОУ ДПО «Российская медицинская академия непрерывного профессионального образования» Минздрава России;
https://orcid.org/0000-0003-3931-1431

Кулешов Дмитрий Андреевич, соискатель кафедры рентгенологии и радиологии ФГБОУ ДПО «Российская медицинская академия непрерывного профессионального образования» Минздрава России;
https://orcid.org/0000-0002-2515-2807

Самсонова Мария Викторовна, д. м. н., заведующая лабораторией патологической анатомии ФГБУ «Научно-исследовательский институт пульмонологии» ФМБА России, ст. науч. сотр. лаборатории инновационной патоморфологии ГБУЗ «Московский клинический научно-практический центр им. А.С. Логинова» ДЗМ;
https://orcid.org/0000-0001-8170-1260

Черняев Андрей Львович, д. м. н., профессор, заведующий отделом фундаментальной пульмонологии ФГБУ «Научно-исследовательский институт пульмонологии» ФМБА России, вед. науч. сотр. лаборатории клинической морфологии Научно-исследовательского института морфологии человека им. академика А.П. Авцына ФГНБУ «Российский научный центр хирургии им. академика Б.В. Петровского», профессор кафедры патологической анатомии и клинической патологической анатомии ФГАОУ ВО «Российский национальный исследовательский медицинский университет им. Н.И. Пирогова» Минздрава России;
https://orcid.org/0000-0001-9857-3402

Кусраева Элина Валерьевна, врач-патологоанатом патологоанатомического отделения ФГБУ «Главный военный клинический госпиталь им академика Н.Н. Бурденко» Минобороны России;
https://orcid.org/0000-0002-1179-6070

Трушенко Наталья Владимировна, к. м. н., доцент кафедры пульмонологии ФГАОУ ВО «Первый Московский государственный медицинский университет им. И.М. Сеченова» Минздрава России (Сеченовский университет);
https://orcid.org/0000-0002-0685-4133

Чикина Светлана Юрьевна, к. м. н., доцент кафедры пульмонологии ФГАОУ ВО «Первый Московский государственный медицинский университет им. И.М. Сеченова» Минздрава России (Сеченовский университет);
https://orcid.org/0000-0002-5536-9388

Авдеев Сергей Николаевич, д. м. н., профессор, академик РАН, заведующий кафедрой пульмонологии, директор Национального медицинского исследовательского центра по профилю «пульмонология» ФГАОУ ВО «Первый Московский государственный медицинский университет им. И.М. Сеченова» Минздрава России (Сеченовский университет);
https://orcid.org/0000-0002-5999-2150

Резюме

Актуальность. Диагностика гиперчувствительного пневмонита (ГП) при помощи высокоразрешающей компьютерной томографии (ВРКТ) представляет собой непростую задачу. К наиболее сложным аспектам заболевания относятся дифференциальная диагностика его фибротического (фГП) и нефибротического (нфГП) фенотипов, а также их разграничение с обычной интерстициальной пневмонией (ОИП) при идиопатическом легочном фиброзе. Определение фиброзных изменений на ранней стадии развития позволяет существенно ускорить начало антифибротической терапии и улучшить прогноз заболевания.

Цель: выявить ключевые признаки при ВРКТ для достоверного разделения фГП и нфГП, провести дифференциальную диагностику между фГП и ОИП.

Материал и методы. Проведен ретроспективный анализ данных 73 пациентов с морфологически верифицированным диагнозом ГП, у которых была выполнена ВРКТ. При этом у 21 больного определен нфГП, у 52 – фГП. Группу сравнения составили 24 пациента с типичной рентгенологической картиной ОИП. Анализ выявленных при ВРКТ изменений осуществляли качественными и полуколичественными методами. Достоверность качественных различий выраженности признака оценивали на основании точного теста Фишера, полуколичественных различий – с помощью теста Манна–Уитни.

Результаты. Проведенный анализ исследований ВРКТ показал, что наличие и выраженность определенных ВРКТ-признаков достоверно различаются между выделенными группами пациентов в качественном и/или полуколичественном выражении. В случаях с ГП распределение изменений было в основном равномерным и диффузным, без четкого преобладания в отдельных долях. При ОИП имело место диффузное краниокаудальное распределение, причем в аксиальной плоскости изменения носили преимущественно субплевральной характер.

Заключение. На основании результатов исследования можно предположить, что фГП достоверно отличается от нфГП по таким признакам, как наличие и степень выраженности симптомов матового стекла, сотового легкого, ретикулярных изменений и тракционных бронхоэктазов. При сравнении групп фГП и ОИП отличительными признаками фГП являлись наличие центрилобулярных очагов, симптома мозаичной плотности, а также диффузное аксиальное распределение признаков.

Ключевые слова: высокоразрешающая компьютерная томография легких; гиперчувствительный пневмонит; интерстициальные заболевания легких; обычная интерстициальная пневмония.

Конфликт интересов. Авторы заявляют об отсутствии конфликта интересов.

Для цитирования: Тюрин И.Е., Кулешов Д.А., Самсонова М.В., Черняев А.Л., Кусраева Э.В., Трушенко Н.В., Чикина С.Ю., Авдеев С.Н. Дифференциальная диагностика фибротического гиперчувствительного пневмонита с его нефибротическим фенотипом и обычной интерстициальной пневмонией при высокоразрешающей компьютерной томографии. *Вестник рентгенологии и радиологии.* 2023; 104(3): 168–81. https://doi.org/10.20862/0042-4676-2023-104-3-168-181

Для корреспонденции: Кулешов Дмитрий Андреевич, E-mail: dimson1994@mail.ru

Статья поступила 03.10.2023 *После доработки 16.10.2023* *Принята к печати 17.10.2023*

Differential Diagnosis of Fibrotic Hypersensitivity Pneumonitis with Its Non-Fibrotic Phenotype and Usual Interstitial Pneumonia During High-Resolution Computed Tomography

Igor E. Tuyrin[1], Dmitry A. Kuleshov[1], Maria V. Samsonova[2,3], Andrey L. Chernyaev[2,4,5], Elina V. Kusraeva[6], Natalia V. Trushenko[7], Svetlana Yu. Chikina[7], Sergey N. Avdeev[7]

[1] *Russian Medical Academy of Continuing Professional Education, ul. Barrikadnaya, 2/1, str. 1, Moscow, 125993, Russian Federation*
[2] *Federal Pulmonology Research Institute, Orekhovyy bulvar, 28, Moscow, 115682, Russian Federation*
[3] *Loginov Moscow Clinical Scientific and Practical Center, Shosse Entuziastov, 86, Moscow, 111123, Russian Federation*
[4] *Petrovsky Russian Scientific Centre of Surgery, ul. Tsuryupy, 3, Moscow, 117418, Russian Federation*
[5] *Pirogov Russian National Research Medical University, ul. Ostrovityanova, 1, Moscow, 117997, Russian Federation*
6 *Burdenko Main Military Clinical Hospital, Gospitalnaya pl., 3, Moscow, 105094, Russian Federation*
[7] *Sechenov First Moscow State Medical University (Sechenov University), ul. Trubetskaya, 8, str. 2, Moscow, 119048, Russian Federation*

Igor E. Tuyrin, Dr. Med. Sc., Professor, Chief of Chair of Radiology, Russian Medical Academy of Continuing Professional Education;
https://orcid.org/0000-0003-3931-1431

Dmitry A. Kuleshov, Applicant, Chair of Radiology, Russian Medical Academy of Continuing Professional Education;
https://orcid.org/0000-0002-2515-2807

Maria V. Samsonova, Dr. Med. Sc., Head of Laboratory of Pathological Anatomy, Federal Pulmonology Research Institute; Senior Researcher, Laboratory of Innovative Pathomorphology, Loginov Moscow Clinical Scientific and Practical Center;
https://orcid.org/0000-0001-8170-1260

Andrey L. Chernyaev, Dr. Med. Sc., Professor, Head of Department of Fundamental Pulmonology, Federal Pulmonology Research Institute; Leading Researcher, Laboratory of Clinical Morphology, Avtsyn Scientific Research Institute of Human Morphology, Petrovsky Russian Scientific Centre of Surgery; Professor, Chair of Pathological Anatomy and Clinical Pathological Anatomy, Pirogov Russian National Research Medical University;
https://orcid.org/0000-0001-9857-3402

Elina V. Kusraeva, Pathologist, Pathoanatomic Department, Burdenko Main Military Clinical Hospital;
https://orcid.org/0000-0002-1179-6070

Natalia V. Trushenko, Cand. Med. Sc., Associate Professor, Chair of Pulmonology, Sechenov University;
https://orcid.org/0000-0002-0685-4133

Svetlana Yu. Chikina, Cand. Med. Sc., Associate Professor, Chair of Pulmonology, Sechenov University;
https://orcid.org/0000-0002-5536-9388

Sergey N. Avdeev, Dr. Med. Sc., Professor, Academician of RAS, Chief of Chair of Pulmonology, Director, National Medical Research Center on the "pulmonology" profile, Sechenov University;
https://orcid.org/0000-0002-5999-2150

Abstract

Background. Diagnosis of hypersensitivity pneumonitis (HP) using high-resolution computed tomography (HRCT) is not an easy task. The most difficult aspects of the disease include differential diagnosis of its fibrotic (fHP) and non-fibrotic (nfHP) phenotypes, as well as their differentiation from usual interstitial pneumonia (UIP) in idiopathic pulmonary fibrosis. The determination of fibrous changes at an early stage of development can significantly accelerate the beginning of antifibrotic therapy and improve the prognosis.

Objective: to identify key HRCT signs for reliable differentiation of fHP and nfHP, to carry out differential diagnostics between fHP and UIP.

Material and methods. The data of 73 patients with morphologically verified HP, in whom HRCT had been performed, were retrospectively analysed. In 21 patients, nfHP was determined, and in 52 patients fHP was identified. The comparison group consisted of 24 patients with a typical radiological UIP pattern. The analysis of the changes detected during HRCT was carried out by qualitative and semi-quantitative methods. The significance of qualitative differences in a sign manifestation was assessed by Fisher's exact test, semi-quantitative differences were evaluated using Mann–Whitney test.

Results. The results of the study allow to assume, that the presence and degree of manifestation of certain HRCT signs significantly differ between the selected groups of patients in qualitative and/or semi-quantitative terms. In cases of HP, the distribution of changes was mostly uniform and diffuse, with no clear predominance in certain lobes. In UIP, diffuse craniocaudal distribution took place, and in the axial plane, the changes were mainly subpleural in nature.

Conclusion. Based on the results of the study, it can be assumed that fHP significantly differs from nfHP in such features as the presence and degree of manifestation of ground glass and honeycombing symptoms, reticular changes and traction bronchiectases. When comparing the fHP and UIP groups, the distinctive signs of fHP were centrilobular nodules, mosaic pattern, as well as diffuse axial sign distribution.

Keywords: high-resolution pulmonary computed tomography; hypersensitivity pneumonitis; interstitial lung diseases; usual interstitial pneumonia.

Conflict of interest. The authors declare no conflict of interest.

For citation: Tuyrin IE, Kuleshov DA, Samsonova MV, Chernyaev AL, Kusraeva EV, Trushenko NV, Chikina SYu, Avdeev SN. Differential diagnosis of fibrotic hypersensitivity pneumonitis with its non-fibrotic phenotype and usual interstitial pneumonia during high-resolution computed tomography. *Journal of Radiology and Nuclear Medicine.* 2023; 104(3): 168–81 (in Russian). https://doi.org/10.20862/0042-4676-2023-104-3-168-181

For corresponding: Dmitry A. Kuleshov, E-mail: dimson1994@mail.ru

Received October 3, 2023 *Revised October 16, 2023* *Accepted October 17, 2023*

Введение / Introduction

Гиперчувствительный пневмонит (ГП) – это иммуноопосредованное интерстициальное заболевание легких, связанное с воздействием различных ингаляционных антигенов [1]. Традиционно варианты его течения делились на острый, подострый и хронический [2, 3], однако в настоящее время согласно положениям клинических рекомендаций предпочтительным является деление на фибротический (фГП) и нефибротический (нфГП) фенотипы [1, 4]. Подобное различение подчеркивает важность выделения признаков фиброза при ГП, учитывая неблагоприятный прогноз заболевания при развитии фиброзного процесса [5–7].

Наблюдение за пациентами с ГП требует оценки динамики патологического процесса по данным высокоразрешающей компьютерной томографии (ВРКТ), позволяющей неинвазивным путем оценить наличие признаков фиброза. Значение метода ВРКТ соответствующим образом отражено в современных рекомендациях ATS/JRS/ALAT (American Thoracic Society, Japanese Respiratory Society, Asociación Latinoamericana del Tórax) 2020 г. [1], а также в рекомендациях экспертной группы журнала Chest 2021 г. [4]. В них ГП разделен на нефибротический и фибротический варианты течения (фенотипы). Для каждого из них выделены виды ВРКТ-картины, включая «типичный ГП», «вероятный ГП» и «неопределенный ГП». В каждом из вариантов ВРКТ-картины определены типичные признаки, характеризующие поражения легочной паренхимы и мелких дыхательных путей. Отдельно оговариваются ВРКТ-признаки фиброза в каждой группе.

Согласно международным рекомендациям диагноз ГП можно установить на основании подтверждения воздействия «виновного антигена» и выявления «типичной для ГП» картины при ВРКТ [1, 4]. Однако при определении фГП в клинической практике сохраняется ряд проблем, связанных с интерпретацией данных ВРКТ с точки зрения выявления признаков фиброза, а также разграничения этого заболевания с другими фиброзирующими процессами в легких. Сложность разделения нфГП и фГП обусловлена наличием сходных ВРКТ-признаков патологии. Так, в рекомендациях ATS/JRS/ALAT для «типичной» и «вероятной» картин ГП предлагаются сходные ВРКТ-признаки патологии мелких дыхательных путей, причем характерные и для других интерстициальных заболеваний легких. Важно, что одинаковые ВРКТ-признаки, такие как симптом матового стекла и ретикулярные изменения, могут наблюдаться и при воспалительных, и при фиброзных вариантах заболевания [4].

Сложность выявления признаков фиброза на ранней стадии развития патологического процесса при ГП остается актуальной проблемой для клинической практики. Необходимость коррекции терапии и своевременного назначения антифибротических препаратов требует точной интерпретации минимально выраженных признаков легочного фиброза по данным ВРКТ [8]. Нередко затруднения вызывает дифференциальная диагностика между картиной фГП и обычной интерстициальной пневмонией (ОИП), которая является характерным рентгенологическим паттерном при интерстициальном легочном фиброзе (ИЛФ).

Цель – выявить ключевые признаки при ВРКТ для достоверного разделения фГП и нфГП, провести дифференциальную диагностику между фГП и ОИП.

Материал и методы / Material and methods

В рамках настоящего исследования проведено ретроспективное изучение данных ВРКТ у 73 пациентов, имеющих морфологически верифицированный диагноз ГП. Больные были разделены на две группы: в 1-ю группу включен 21 пациент (9 женщин и 12 мужчин) с нфГП, во 2-ю группу – 52 пациента (24 женщины и 28 мужчин) с фГП. В контрольную группу вошли 24 пациента (2 женщины и 22 мужчины) с клинически установленным диагнозом ИЛФ при наличии типичной ВРКТ-картины ОИП.

Для анализа выбраны следующие ВРКТ-признаки: симптом матового стекла, симптом консолидации, симптом мозаичной плотности, центрилобулярные очаги, воздушные полости эмфиземы (центрилобулярной и парасептальной), ретикулярные изменения, тракционные бронхоэктазы и симптом сотового легкого. Все признаки интерпретировались в соответствии с определениями в глоссарии общества Флейшнера 2008 г. [9]. Симптомы матового стекла, консолидации, сотового легкого, центрилобулярные очаги, эмфизема, ретикулярные изменения и бронхоэктазы определялись качественным методом (наличие признака – 0, отсутствие – 1). Симптомы матового стекла, консолидации, сотового легкого и ретикулярные изменения были дополнительно оценены с помощью полуколичественного метода. Подсчет проводили исходя из объемной плотности патологических изменений при ручной и автоматической разметке легочного поля соответствующих сегментов и вычисления объемов сегментов (в см^3). Далее определяли объемную долю (в %) каждого полученного сегмента с патологическими изменениями от общего объема легких. Выраженность симптома мозаичной плотности оценивали полуколичественно (степень от 1 до 5) по наличию данного признака в каждой доле легкого. Число долей легких, в которых присутствовал признак мозаичной плотности, служил показателем степени выраженности рентгенологических изменений.

В исследование включены только инспираторные ВРКТ-исследования из-за небольшого числа пациентов с сериями изображений на выдохе. Ретроспективный анализ ВРКТ-картины проведен двумя рентгенологами, специализирующимися в области торакальной радиологии.

Проанализированы видеоассистированые торакоскопические биопсии легкого. Морфологическую верификацию диагноза осуществляли на основе рекомендаций 2021 г. [4]. Морфологические исследования выполнены в одной лаборатории двумя экспертами-патологами.

Статистическую обработку данных проводили на базе программного обеспечения SPSS v26 (IBM, США). Выполняли сравнение частот встречаемости патологических признаков между всеми тремя группами, отдельно между группами фГП и ОИП, а также между группами нфГП и фГП. Использовали такие методы описательной статистики, как оценка среднего значения со стандартным отклонением (M ± SD), медианы, максимальных и минимальных значений. Достоверность качественных различий, а также локализацию изменений определяли на основании точного теста Фишера, заданный уровень значимости составил 0,05. Различия полуколичественных показателей и степени выраженности симптома мозаичной плотности между группами оценивали с помощью непараметрического теста Манна–Уитни (вследствие ненормальности распределения признаков), заданный уровень значимости также равнялся 0,05.

Результаты / Results

В группах нфГП и фГП незначительно преобладали пациенты мужского пола (57,1% и 53,8% соответственно). В группе сравнения с ОИП было достоверно больше мужчин (91,7%). Средний возраст больных с нфГП составил 43,9±13,8 года, с фГП – 50,7±13,6 года, с ОИП – 67,8±8,1 года. Группы пациентов с нфГП и фГП значимо различались по возрасту при сравнении с группой ОИП ($p<0,001$), однако различия между группами ГП оказались недостоверными ($p = 0,119$).

Соотношения ВРКТ-признаков при нфГП и фГП представлены в таблицах 1 и 2.

При анализе выбранных ВРКТ-признаков между группами нфГП и фГП были обнаружены достоверные различия по симптому матового стекла (47,6% и 88,5% соответственно, $p\leq0,001$), ретикулярным изменениям (57,1% и 96,2%, $p\leq0,001$), симптому сотового легкого (0,0% и 23,1%, $p\leq0,001$) и бронхоэктазам (9,5% и 65,4%, $p\leq0,001$). Разница в наличии, степени выраженности симптома мозаичной плотности, а также в наличии эмфизематозных изменений была недостоверной. Отдельно отмечен характер эмфиземы в группах нфГП и фГП. При нфГП эмфизема в 4 наблюдениях имела характер парасептальной, в 3 – центрилобулярной, в 1 случае присутствовало сочетание центрилобулярной и парасептальной эмфизем. В группе фГП парасептальную эмфизему наблюдали у 14 пациентов, центрилобулярную – у 2, смешанную – у 6. Типичные проявления нфГП представлены на рисунке 1.

Таблица 1

Качественные показатели при высокоразрешающей компьютерной томографии у пациентов с нефибротическим (нфГП) и фибротическим (фГП) гиперчувствительным пневмонитом, n (%)

Table 1

Qualitative indicators of high-resolution computed tomography in patients with non-fibrotic (nfHP) and fibrotic (fHP) hypersensitivity pneumonitis, n (%)

Признак / Sign	нфГП / nfHP (n = 21)	фГП / fHP (n = 52)	p
Матовое стекло / Ground glass	10 (47,6)	46 (88,5)	<0,001
Консолидация / Consolidation	1 (4,8)	6 (11,5)	0,665
Центрилобулярные очаги / Centrilobular nodules	9 (42,9)	24 (46,2)	1,000
Мозаичная плотность / Mosaic pattern	9 (42,8)	27 (51,9)	0.506
1-я степень / Degree 1	0 (0,0)	4 (7,7)	
2-я степень / Degree 2	2 (9,5)	4 (7,7)	
3-я степень / Degree 3	2 (9,5)	3 (5,8)	0,618
4-я степень / Degree 4	1 (4,8)	6 (11,5)	
5-я степень / Degree 5	4 (19,0)	10 (19,2)	
Эмфизематозные изменения / Emphysematous changes	9 (42,9)	22 (42,3)	1,000
Ретикулярные изменения / Reticular changes	12 (57,1)	50 (96,2)	<0,001
Сотовое легкое / Honeycombing	0 (0,0)	12 (23,1)	<0,001
Бронхо- и бронхиолоэктазы / Broncho- and bronchiolectases	2 (9,5)	34 (65,4)	<0,001

Таблица 2

Полуколичественные показатели при высокоразрешающей компьютерной томографии у пациентов с нефибротическим (нфГП) и фибротическим (фГП) гиперчувствительным пневмонитом, %

Table 2

Semi-quantitative indicators of high-resolution computed tomography in patients with non-fibrotic (nfHP) and fibrotic (fHP) hypersensitivity pneumonitis, %

Признак / Sign	Параметр представления / Parameter	нфГП / nfHP (n = 21)	фГП / fHP (n = 52)	p
Матовое стекло / Ground glass	M±SD	5,2±8,9	10,8±18,3	0,008
	Медиана / Median	0,0	4,9	
	Мин. – Макс. / Min – Max	0–27,4	0–92,0	
Консолидация / Consolidation	M±SD	0,1±0,3	0,3±1,1	0,301
	Медиана / Median	0,0	0,0	
	Мин. – Макс. / Min – Max	0–1,4	0–7,8	
Ретикулярные изменения / Reticular changes	M±SD	4,9±7,2	9,7±10,6	0,005
	Медиана / Median	1,0	7,8	
	Мин. – Макс. / Min – Max	0,0–18,9	0,0–56,5	
Сотовое легкое / Honeycombing	M±SD	0,0	1,2±4,5	0,017
	Медиана / Median	0,0	0,0	
	Мин. – Макс. / Min – Max	0,0	0,0–24,2	

Примечание. Представлены полуколичественные данные по доле объемной плотности патологических изменений в общем объеме обоих легких.
Note. Semi-quantitative data on a share of pathological changes volume density in total volume of both lungs are presented.

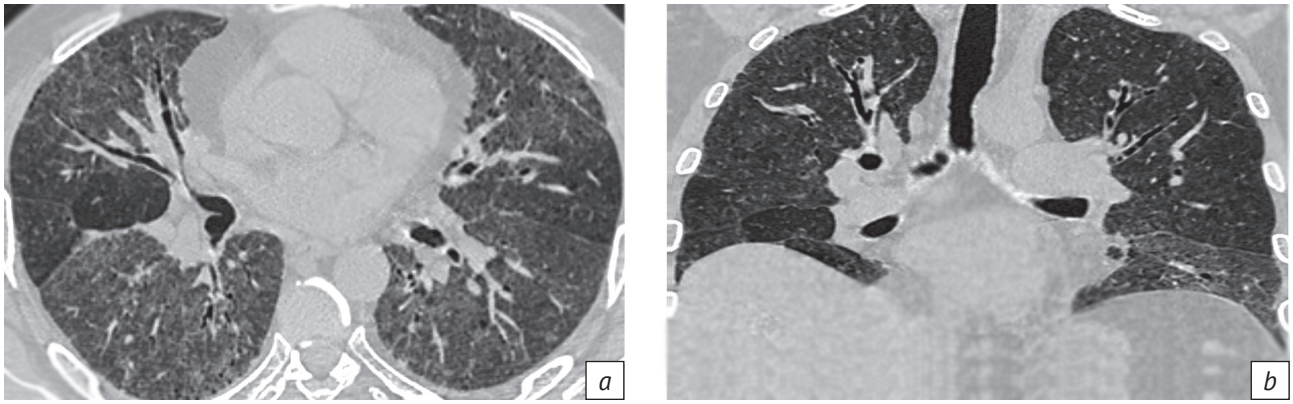

Рис. 1. Женщина, 54 года, нефибротический гиперчувствительный пневмонит:
a – аксиальный срез, на фоне выраженного матового стекла и ретикулярных изменений в нижележащих отделах легких определяются множественные центрилобулярные очаги, а также мозаичная плотность в виде симптома трех плотностей, также визуализируются слабовыраженные ретикулярные изменения, центрилобулярная и парасептальная эмфизема; *b* – реформация во фронтальной плоскости, определяется диффузное распределение центрилобулярных очагов

Fig. 1. Female, 54 years old, non-fibrotic hypersensitivity pneumonitis:
a – axial plane; in pronounced ground glass and reticular changes, multiple centrilobular nodules are determined in the underlying lung sections, as well as mosaic pattern in the form of three densities symptom; mild reticular changes, centrilobular and paraseptal emphysema are also visualized; *b* – reformation in frontal plane; the diffuse distribution of centrilobular nodules is determined

Как видно из таблицы 2, имеет место достоверная разница между показателями объемной плотности симптома матового стекла, ретикулярных изменений и симптома сотового легкого в группах нфГП и фГП. Типичные проявления фГП продемонстрированы на рисунке 2.

В таблицах 3 и 4 приведены показатели дифференциальной диагностики между группами фГП и ОИП. Как видно из таблицы 3, при фГП и ОИП томографические признаки имели достоверные различия по частоте встречаемости, в частности, центрилобулярных очагов (46,2% и 4,2% соот-

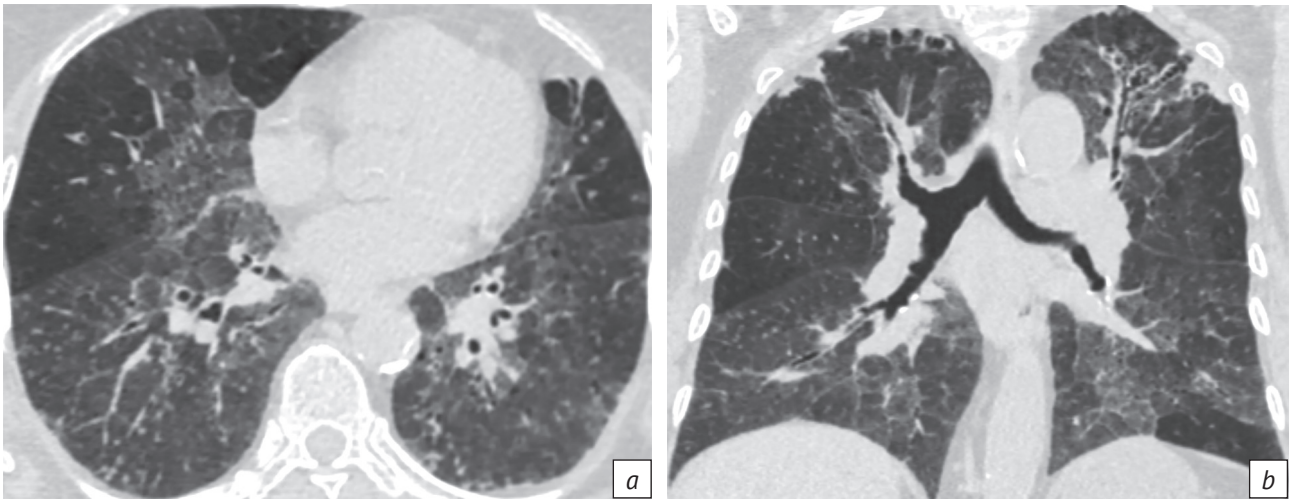

Рис. 2. Женщина, 69 лет, фибротический гиперчувствительный пневмонит:
a – аксиальный срез демонстрирует выраженный симптом матового стекла, множественные центрилобулярные очаги и мозаичную плотность в виде картины трех плотностей; *b* – реформация во фронтальной плоскости показывает неравномерное краниокаудальное распределение изменений без преобладания в базальных сегментах и слабовыраженные бронхоэктазы, определяющиеся только в верхней доле левого легкого, обращают на себя внимание значительная выраженность симптома матового стекла и отсутствие большого количества тракционных бронхоэктазов при фиброзирующем заболевании легких

Fig. 2. Female, 69 years old, fibrotic hypersensitivity pneumonitis:
a – axial plane demonstrates a pronounced ground glass symptom, multiple centrilobular nodules and mosaic pattern in the form of three densities symptom; *b* – reformation in frontal plane shows an uneven craniocaudal distribution of changes without predominance in basal segments and mild bronchiectases, determined only in the left lung upper lobe; significant severity of ground glass symptom and absence of a large number of traction bronchiectases in fibrosing lung disease are noted

Таблица 3

Качественные показатели при высокоразрешающей компьютерной томографии у пациентов с фибротическим гиперчувствительным пневмонитом (фГП) и обычной интерстициальной пневмонией (ОИП), n (%)

Table 3

Qualitative indicators of high-resolution computed tomography in patients with fibrotic hypersensitivity pneumonitis (fGP) and usual interstitial pneumonia (UIP), n (%)

Признак / Sign	фГП / fHP (n=52)	ОИП / UIP (n=24)	p
Матовое стекло / Ground glass	46 (88,5)	24 (100)	0,1680
Консолидация / Consolidation	6 (11,5)	1 (4,2)	0,4210
Центрилобулярные очаги / Centrilobular nodules	24 (46,2)	1 (4,2)	<0,0001
Мозаичная плотность / Mosaic pattern	27 (51,9)	5 (20,8)	<0,0001
1-я степень / Degree 1	4 (7,7)	0 (0,0)	
2-я степень / Degree 2	4 (7,7)	3 (12,5)	
3-я степень / Degree 3	3 (5,8)	1 (4,2)	0,0080
4-я степень / Degree 4	6 (11,5)	0 (0,0)	
5-я степень / Degree 5	10 (19,2)	1 (4,2)	
Эмфизема, кисты / Emphysema, cysts	22 (42,3)	16 (66,7)	0,0830
Ретикулярные изменения / Reticular changes	50 (96,2)	24 (100,0)	1,0000
Сотовое легкое / Honeycombing	12 (23,1)	24 (100,0)	<0,0001
Бронхо- и бронхиолоэктазы / Broncho- and bronchiolectasis	34 (65,4)	24 (100,0)	<0,0001

ветственно, p<0,0001), симптома мозаичной плотности (51,9% и 20,8%, p<0,0001), сотового легкого (23,1% и 100%, p<0,0001), бронхо- и бронхиолоэктазов (65,4% и 100%, p<0,0001).

При ОИП парасептальная эмфизема обнаружена в 11 наблюдениях из 24, смешанный характер она имела еще в 3 случаях. Кроме того, в группе ОИП у 2 пациентов были выявлены легочные

Таблица 4

Полуколичественные показатели при высокоразрешающей компьютерной томографии у пациентов с фибротическим гиперчувствительным пневмонитом (фГП) и обычной интерстициальной пневмонией (ОИП), %

Table 4

Semi-quantitative indicators of high-resolution computed tomography in patients with fibrotic hypersensitivity pneumonitis (fHP) and usual interstitial pneumonia (UIP), %

Признак / Sign	Параметр представления / Parameter	фГП / fHP (n=52)	ОИП / UIP (n=24)	p
Матовое стекло / Ground glass	M±SD	10,8±18,3	7,9±4,6	0,1080
	Медиана / Median	4,8	7,6	
	Мин. – Макс. / Min – Max	0,0–92,0	0,0–19,0	
Консолидация / Consolidation	M±SD	0,3±1,1	0,0	0,1600
	Медиана / Median	0,0	0,0	
	Мин. – Макс. / Min – Max	0,0–7,8	0,0–0,2	
Ретикулярные изменения / Reticular changes	M±SD	9,7±10,6	13,1±7,5	0,0060
	Медиана / Median	7,8	11,4	
	Мин. – Макс. / Min – Max	0,0–56,5	3,7–28,4	
Сотовое легкое / Honeycombing	M±SD	1,2±4,5	6,4±7,2	<0,0001
	Медиана / Median	0,0	2,7	
	Мин. – Макс. / Min – Max	0,0–24,2	0,3–29,2	

кисты в сочетании с парасептальной эмфиземой. При этом эмфизематозные изменения также могут быть расценены как дифференциально-диагностический признак, однако его достоверность несколько ниже, чем у вышеописанных признаков (p = 0,083). Наличие ретикулярных изменений является недостоверным показателем в сравниваемых группах, что не позволяет рекомендовать его в качестве диагностического признака для разграничения между фГП и ОИП по данным ВРКТ.

Как видно из таблицы 4, достоверные различия выявлены между показателями ретикулярных изменений (p = 0,006) и сотового легкого (p<0,0001).

Таблица 5

Патологические признаки при высокоразрешающей компьютерной томографии в краниокаудальной и аксиальной плоскостях ткани легких у пациентов с нефибротическим гиперчувствительным пневмонитом (нфГП), фибротическим гиперчувствительным пневмонитом (фГП) и обычной интерстициальной пневмонией (ОИП), n (%)

Table 5

Pathological signs of high-resolution computed tomography in craniocaudal and axial planes of lung tissue in patients with non-fibrotic hypersensitivity pneumonitis (nfHP), fibrotic hypersensitivity pneumonitis (fHP) and usual interstitial pneumonia (UIP), n (%)

Локализация / Localization	нфГП / nfHP (n=21)	фГП / fHP (n=52)	ОИП / UIP (n=24)	p
Краниокаудальная плоскость / Craniocaudal plane				
Признаки отсутствуют / No signs	3 (14,3)	1 (1,9)	0 (0,0)	0,0390
Верхние и средние доли / Upper and middle lobes	1 (4,8)	4 (7,7)	0 (0,0)	
Нижние доли / Lower lobes	6 (28,6)	12 (23,1)	2 (8,3)	
Все доли / All lobes	11 (52,4)	35 (67,5)	22 (91,7)	
Аксиальная плоскость / Axial plane				
Признаки отсутствуют / No signs	3 (14,3)	1 (1,9)	0 (0,0)	<0,0001
Перибронховаскулярная / Peribronchovascular	4 (19,0)	2 (3,8)	0 (0,0)	
Субплевральная / Subpleural	4 (19,0)	15 (28,8)	18 (75,0)	
Диффузная / Diffuse	10 (47,6)	34 (65,4)	6 (25,0)	

Рис. 3. Женщина, 57 лет, фибротический гиперчувствительный пневмонит. Определяются участки пониженной плотности (черная стрелка) в сочетании с зонами повышенной плотности по типу матового стекла. В нижней доле правого легкого – локальные тракционные бронхоэктазы (белая стрелка) на фоне матового стекла и ретикулярных изменений

Fig. 3. Female, 57 years old, fibrotic hypersensitivity pneumonitis. Areas of reduced density (black arrow) are determined in combination with ground glass zones. In the right lung lower lobe, there are local traction bronchiectases (white arrow) with ground glass and reticular changes

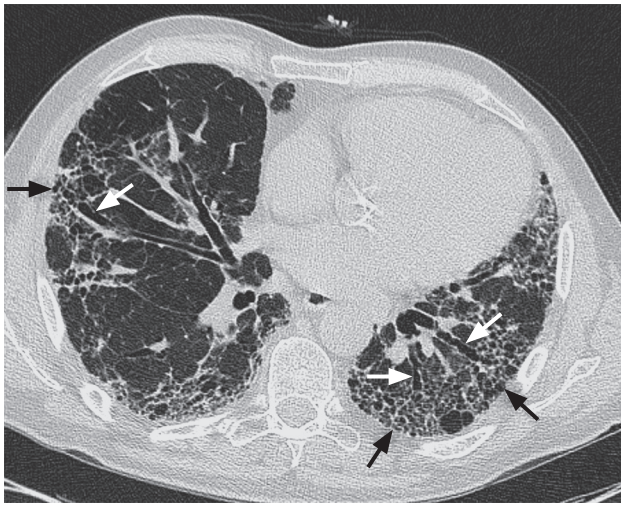

Рис. 4. Мужчина, 64 года, обычная интерстициальная пневмония. На фоне диффузных ретикулярных изменений определяются субплеврально расположенные соты сходного размера (черные стрелки) и множественные тракционные бронхоэктазы (белые стрелки)

Fig. 4. Male, 64 years old, usual interstitial pneumonia. In diffuse reticular changes, subpleurally located honeycombs of similar size (black arrows) and multiple traction bronchiectases (white arrows) are determined

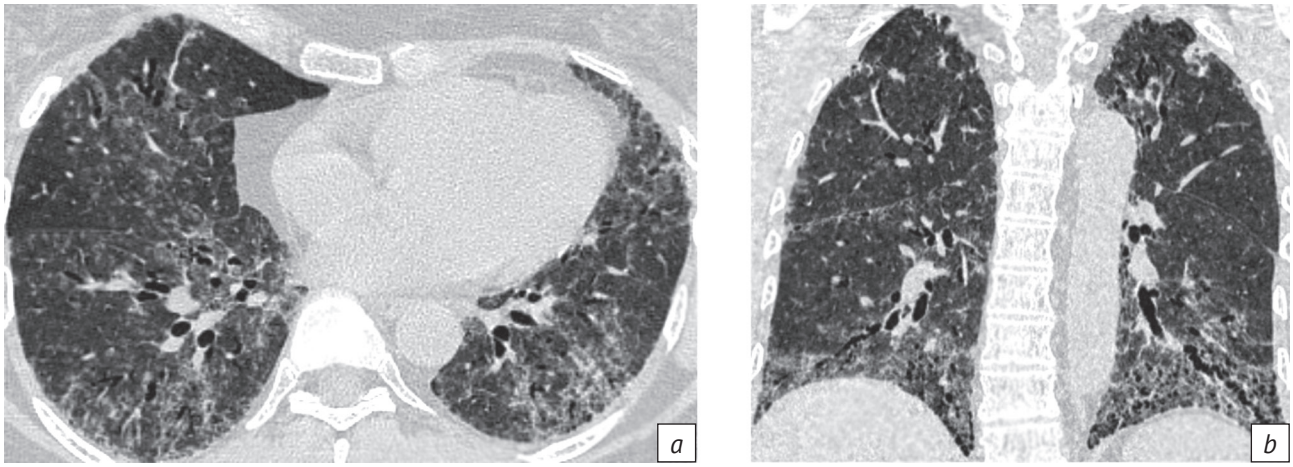

Рис. 5. Женщина, 48 лет, фибротический гиперчувствительный пневмонит:
a – аксиальный срез, визуализируются множественные центрилобулярные очаги, выраженные симптомы матового стекла и ретикулярные изменения, в проекции которых определяются тракционные бронхоэктазы; *b* – реформация во фронтальной плоскости, отмечается концентрация патологических изменений в нижних долях обоих легких, минимальные проявления мозаичной плотности при большом количестве центрилобулярных очагов

Fig. 5. Female, 48 years old, fibrotic hypersensitivity pneumonitis:
a – axial plane; multiple centrilobular nodules are visualized, pronounced symptoms of ground glass and reticular changes, in the projection of which traction bronchiectases are determined; *b* – reformation in frontal plane; the concentration of pathological changes in both lungs lower lobes, minimal manifestations of mosaic pattern with a large number of centrilobular nodules are noted

Различия рентгенологической картины фиброзных изменений при фГП и ОИП представлены на рисунках 3–6. При их сопоставлении обращает на себя внимание наличие мозаичной плотности и меньшая выраженность ретикулярных изменений, тракционных бронхоэктазов, а также отсутствие симптома сотового легкого в случае фГП. Сравнение рисунков 5 и 6 демонстрирует схожие фиброзные изменения при фГП и ОИП, однако при фГП присутствуют центрилобулярные очаги, а при ОИП – сотовое легкое.

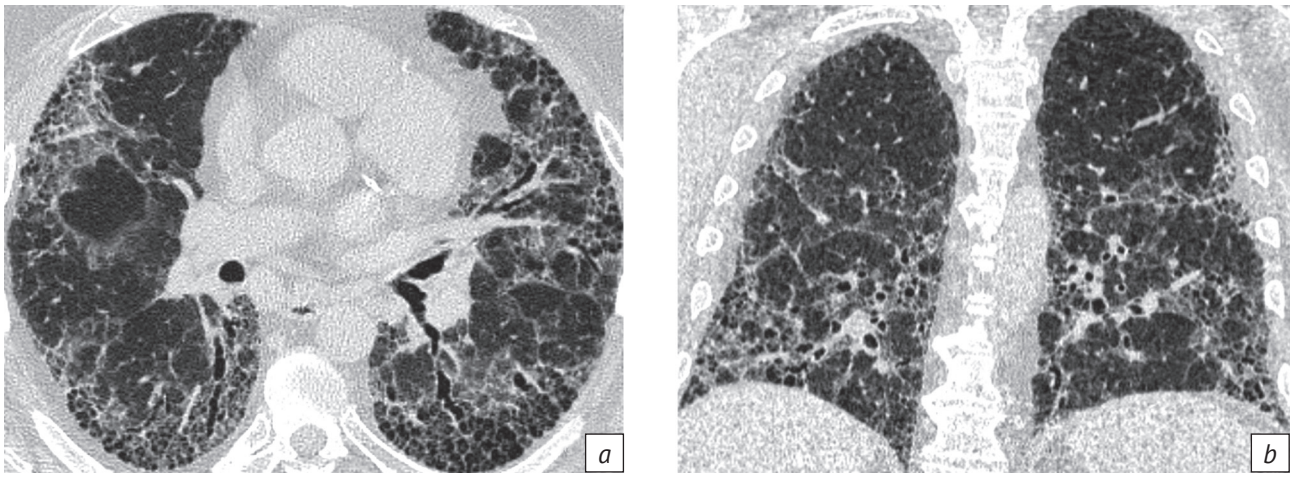

Рис. 6. Мужчина, 56 лет, обычная интерстициальная пневмония:
a – на фоне выраженного матового стекла и ретикулярных изменений определяются множественные тракционные бронхоэктазы и симптом сотового легкого; *b* – реформация во фронтальной плоскости указывает на преобладание признаков в нижних долях

Fig. 6. Male, 56 years old, usual interstitial pneumonia:
a – in pronounced ground glass and reticular changes, multiple traction bronchiectases and honeycombing symptom are determined; *b* – reformation in frontal plane indicates the predominance of signs in the lower lobes

Распределение изменений в легких представлены в таблице 5. Как видно, у обследованных пациентов имели место достоверные различия при краниокаудальном и аксиальном распределении между всеми тремя группами (p<0,0001). При этом во всех группах обнаружено преобладание относительно равномерного распределения рентгенологических признаков по всем долям. При оценке аксиального распределения выявлено диффузное распределение признаков в группах ГП и преимущественно субплевральное распределение в группе ОИП.

Обсуждение / Discussion

В международных рекомендациях 2020 и 2021 гг. ВРКТ-симптомы и патоморфологические признаки объединены в картины/паттерны «типичный ГП», «вероятный ГП» и «неопределенный ГП» [1, 4]. Сочетание ВРКТ-признаков, типичных для ГП, может быть выделено в отдельный, характерный для ГП паттерн, который при наличии анамнестических указаний на воздействие соответствующего антигена позволяет установить клинический диагноз. При этом ВРКТ-признаки «типичного ГП» также входят в группу «вероятного ГП» или «неопределенного ГП», что предполагает использование других диагностических методов для доказательства ГП, включая проведение бронхоальвеолярного лаважа и патогистологического исследования.

Подобная низкая специфичность симптомов ГП подтверждается, в частности, разнообразной согласованностью экспертов при дифференциальной диагностике фГП и ОИП – от средней (k = 0,51) [10] до отличной (k = 0,77–0,96) [4]. Одной из наиболее сложных и актуальных проблем представляется дифференциальная диагностика фГП с паттерном ОИП, в подавляющем большинстве случаев имеющей неблагоприятный прогноз [6, 8]. В то же время рентгенологическая картина ОИП может быть представлена при «вероятном ГП» и «неопределенном ГП», что также требует продолжения диагностического поиска.

Симптом матового стекла традиционно ассоциируется с наличием воспалительных изменений в легких, однако в нашем исследовании он выявлен у подавляющего большинства пациентов (более 88%) в группах фГП и ОИП, что согласуется с данными международных рекомендаций 2021 г. По мнению авторов рекомендаций, легочный фиброз может характеризоваться симптомом матового стекла при наличии в этих участках ретикулярных изменений, бронхоэктазов и/или сотового легкого [4]. Схожие результаты были получены в исследовании F. Shobeirian et al., где симптом матового стекла присутствовал у 93,3% пациентов с фГП и сочетался с ретикулярными изменениями [11]. В нашем исследовании выраженность симптома матового стекла достоверно различалась между группами нфГП и фГП, но не имела различий между группами фГП и ОИП.

Центрилобулярные очаги являются одним из типичных признаков любого фенотипа ГП, являясь маркером патологии мелких дыхательных путей по данным C.I.S. Silva et al. [12] и в консенсусах 2020 и 2021 гг. [1, 4]. В указанном исследовании центрилобулярные очаги были обнаружены у 56%

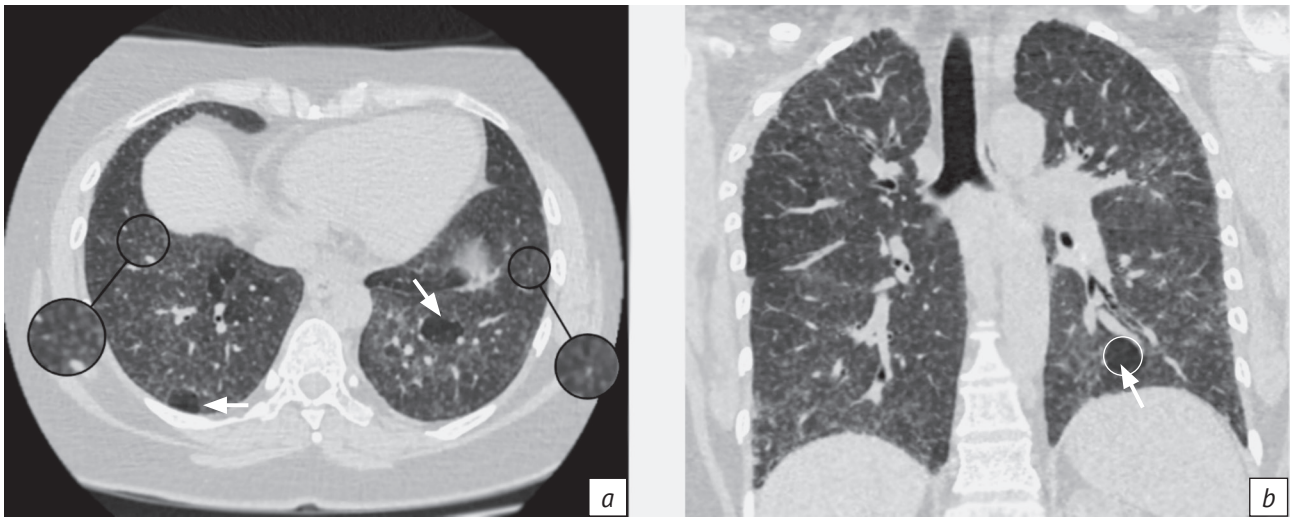

Рис. 7. Женщина, 41 год, нефибротический гиперчувствительный пневмонит:
a – аксиальный срез, диффузные центрилобулярные очаги (увеличенные сегменты) с четким отграничением от участков пониженной плотности (стрелки), что соответствует мозаичной плотности; *b* – реформация во фронтальной плоскости, очаги определяются во всех долях легких, отдельные участки мозаичной плотности (стрелка)

Fig. 7. Female, 41 years old, non-fibrotic hypersensitivity pneumonitis:
a – axial plane; diffuse centrilobular nodules (enlarged segments) with a clear separation from areas of reduced density (arrows), which corresponds to mosaic pattern; *b* – reformation in frontal plane; nodules in all lung lobes, separate areas of mosaic pattern (arrow) are determined

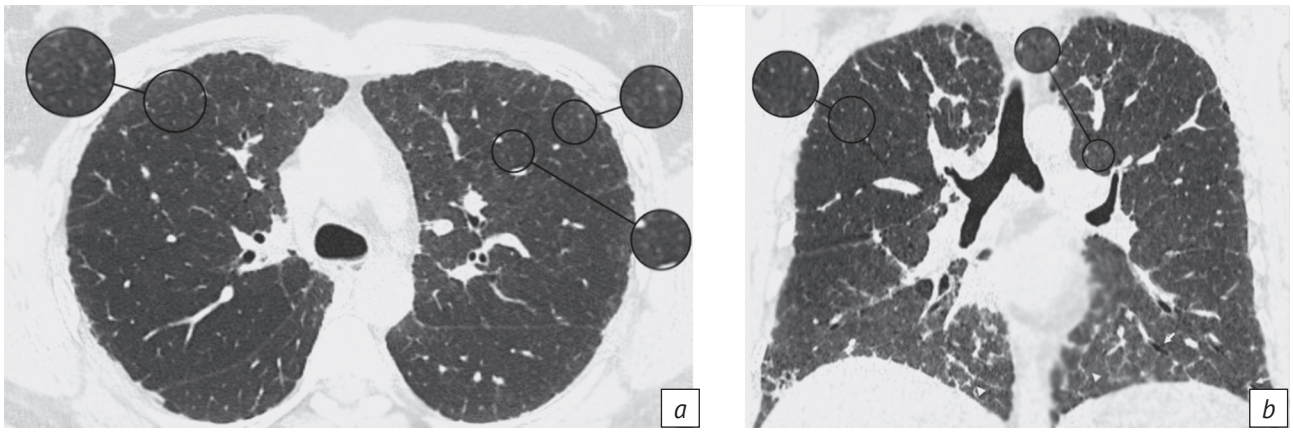

Рис. 8. Мужчина, 56 лет, фибротический гиперчувствительный пневмонит:
a – аксиальный срез, очаги в верхних долях обоих легких (увеличенные сегменты); *b* – реформация во фронтальной плоскости, верхнедолевое распределение очагов в сочетании ретикулярными изменениями и единичными расширенными просветами бронхов в нижних долях

Fig. 8. Male, 56 years old, fibrotic hypersensitivity pneumonitis:
a – axial plane; nodules in both lungs upper lobes (enlarged segments); *b* – reformation in frontal plane; upper lobe nodules distribution combined with reticular changes and single extended bronchial lumens in the lower lobes

пациентов с фГП, в то время как у больных с ОИП/ИЛФ этот показатель составил лишь 15% [12]. В нашем исследовании достоверного различия в наличии симптома при нфГП и фГП не выявлено, однако удалось отметить разную выраженность симптома (рис. 7, 8) с его преобладанием при нфГП. При этом наличие центрилобулярных очагов в группе фГП является значимым признаком при сопоставлении фГП и ОИП, что также соответствует современным рекомендациям по диагностике ГП. Однако в то же время у 15% пациентов при ОИП выявляются центрилобулярные очаги, более характерные для ГП. Это свидетельствует о том, что морфологическая картина ОИП в ряде случаев имеет сходство при ИЛФ и фГП и может являться основой для мультидисциплинарного обсуждения.

Симптом мозаичной плотности часто освещается в литературе как один из наиболее значимых дифференциально-диагностических признаков [13, 14], на основании которых был сформирован ряд

диагностических моделей ГП [15,16]. В консенсусах 2020 и 2021 гг. [1, 4] он также является характерным признаком для нфГП и фГП. Этот же симптом входит сразу в несколько групп признаков. В группах «типичных для ГП» признаков мозаичная плотность присутствует в виде паттерна трех плотностей, а во группе «сопоставимых с ГП» признаков может сочетаться с воздушными ловушками и другими возможными проявлениями мозаичной плотности [1, 4]. В проведенном нами исследовании распространенность мозаичной плотности не имела значимых различий между группами нфГП и фГП, однако этот симптом имел достоверные различия между группами фГП и ОИП с наибольшей разницей в первой и пятой подгруппах в зависимости от степени выраженности (см. табл. 2).

Эмфизема не входит в типичную картину двух фенотипов ГП, хотя в исследовании J.H. Chung et al. она была выявлена у 5% пациентов при нфГП и у 19% при фГП [17]. По данным T. Tateishi et al., доля случаев эмфиземы при полуколичественном исследовании составила лишь 2% [10]. В работе C.I.S. Silva et al. [12] воздушные кисты были обнаружены у 39% пациентов с хроническим ГП, а по данным T. Franquet et al., они присутствовали только у 13% больных при подостром ГП [18]. В новых международных рекомендациях эмфизема также не является признаком ГП. Однако в нашем исследовании она выявлена в 40% наблюдений при двух фенотипах ГП и в 2/3 наблюдений в группе пациентов с ОИП. При этом более чем в 1/2 случаев эмфизема является парасептальной при фГП и ОИП, что также может быть связано с выраженным фиброзом. Парасептальная эмфизема имеет высокую схожесть с симптомом сотового легкого, как показано на рисунках 9 и 10, и, учитывая относительно высокую частоту встречаемости, может быть ошибочно принята за симптом сотового легкого. Подобная ситуация может привести к ошибочному диагнозу или неверной оценке стадии развития фиброзных изменений.

Ретикулярные изменения являются одним из наиболее характерных признаков фиброзного процесса в легких при фГП и ОИП [1, 19], что нашло подтверждение в нашем исследовании. В группе нфГП симптом присутствовал в 57% случаев, при фГП и ОИП – в 96,2% и 100% случаев соответственно. В полуколичественном выражении ретикулярные изменения при нфГП составляют 4,9% от объема легких, при фГП – 9,7%, а при ОИП – 13,1%.

Тракционные бронхоэктазы и симптом сотового легкого указывают на выраженную деформацию легочной паренхимы и конечные стадии фиброзного процесса в легких. В современных рекомендациях по диагностике ГП тракционные бронхоэктазы и симптом сотового легкого являются частью подгруппы «типичных для ГП» признаков при фГП, но встречаются и при других интерстициальных заболеваниях легких. Учитывая, что тракционные бронхоэктазы и симптом сотового легкого вместе с ретикулярными изменениями также входят в триаду признаков, характеризующих рентгенологическую

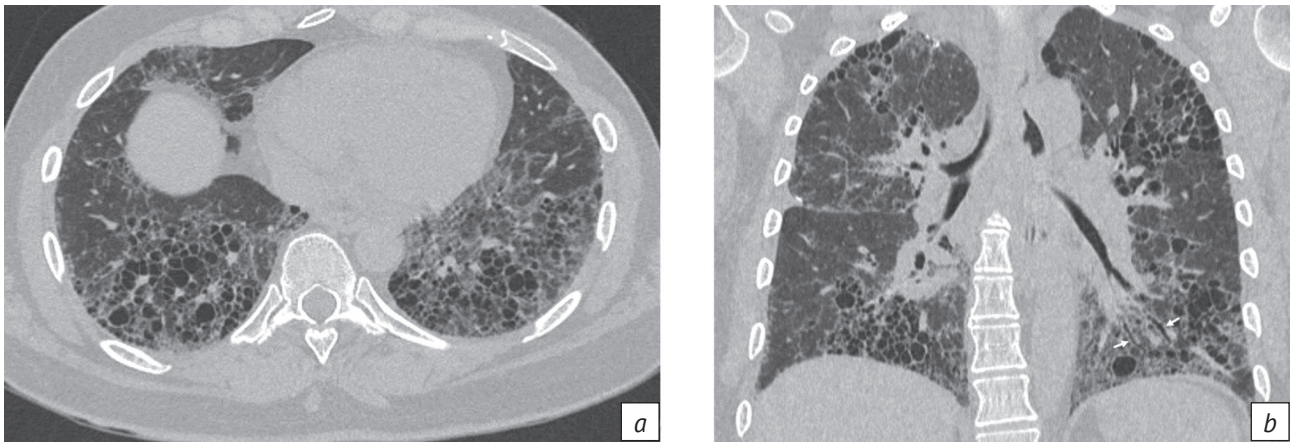

Рис. 9. Женщина, 44 года, фибротический гиперчувствительный пневмонит:
a – аксиальный срез, множественные сгруппированные воздушные полости неодинакового размера и формы, в большей степени характерных для парасептальной эмфиземы, в сочетании с симптомом матового стекла и ретикулярными изменениями; *b* – реформация во фронтальной плоскости, равномерное краниокаудальное распределение воздушных полостей во всех долях легких, единичные расширения просветов бронхов – тракционные бронхоэктазы в нижней доле левого легкого, матовое стекло, ретикулярные изменения

Fig. 9. Female, 44 years old, fibrotic hypersensitivity pneumonitis:
a – axial plane; multiple grouped air cavities of unequal size and shape, more characteristic of paraseptal emphysema, combined with ground glass symptom and reticular changes; *b* – reformation in frontal plane; uniform craniocaudal distribution of air cavities in all lung lobes; single bronchial lumen extensions – traction bronchiectases in the left lung lower lobe, ground glass, reticular changes

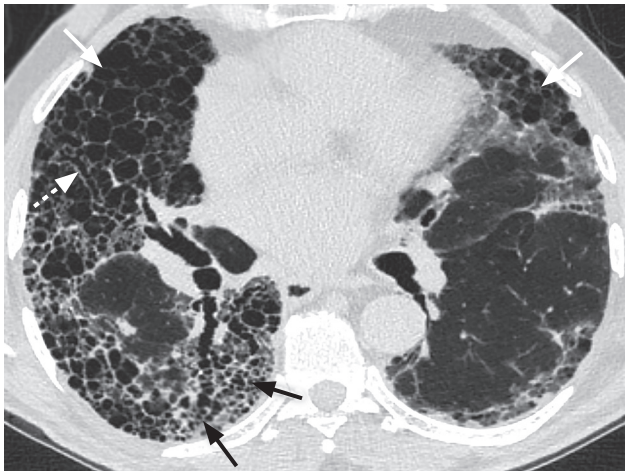

Рис. 10. Мужчина, 81 год, обычная интерстициальная пневмония. Аксиальный срез. Множественные воздушные полости во всех долях легких. Относительно крупные, неодинаковой формы полости – в средней доле правого легкого (белые сплошные стрелки), мелкие, одинаковой формы, соответствующие сотовому легкому – в нижней доле правого легкого (черные стрелки), тракционные бронхоэктазы (белая пунктирная стрелка) – в нижней и в средней долях правого легкого

Fig. 10. Male, 81 years old, usual interstitial pneumonia. Axial plane. Multiple air cavities in all lung lobes. Relatively large, differently shaped cavities in the right lung middle lobe (white solid arrows); small cavities of the same shape, corresponding to honeycombing in the right lung lower lobe (black arrows), traction bronchiectases (white dotted arrow) in the right lung lower and middle lobes

картину ОИП [19], наличие подобных симптомов при фГП может быть расценено как паттерн ОИП. В ряде исследований также указывалось, что симптом сотового легкого наиболее характерен для ОИП, однако при сопоставлении с фГП можно отметить его наличие и в группах фГП, причем в различных соотношениях. По данным F. Shobeirian et al. [11], симптом сотового легкого был выявлен у 35,6% пациентов при ГП, в исследовании C.I.S. Silva et al. [12] – у 64%, а при разработке диагностической модели в работе M.L. Salisbury et al. [16] – у 10,8%. В нашем исследовании тракционные бронхоэктазы и симптом сотового легкого при сравнении групп ГП достоверно чаще встречались в группе фГП. При фГП эти изменения встречались с меньшей частотой, чем при ОИП.

Распределение признаков по долям легких оценивалось среди всех трех групп и достоверно различалось между ними на краниокаудальных и аксиальных срезах. Относительно равномерное краниокаудальное распределение признаков по всем долям присутствовало более чем в 1/2 случаев во всех трех группах, при этом в группах фиброзирующих заболеваний (фГП и ОИП) доля пациентов с подобным диффузным распределением была выше. Традиционным при ГП является распределение изменений в верхних и средних долях [12], однако в различных исследованиях демонстрируется отсутствие какой-либо преимущественной локализации. Например, в работе C.I.S. Silva et al. [12] верхнедолевое распределение присутствовало только у 11% пациентов, в исследовании F. Shobeirian et al. [11] отмечалось преобладание симптома матового стекла в верхних долях только у 6,2% больных. В дальнейшем при разработке диагностических рекомендаций ATS/JRS/ALAT [1] и экспертной группы журнала Chest [4] было сформировано мнение об отсутствии преобладающего распределения изменений, что также соответствует результатам нашей работы. Примечательно, что в нашем исследовании отсутствовало нижнедолевое преобладание признаков в группе ОИП, что не согласуется с рекомендациями по диагностике идиопатического легочного фиброза [19] и может быть связано с длительностью заболевания.

Заключение / Conclusion

На основании проведенного анализа ВРКТ-признаков можно предположить, что фГП достоверно отличается от нфГП по таким признакам, как наличие и степень выраженности симптомов матового стекла, сотового легкого, ретикулярных изменений и тракционных бронхоэктазов. При этом полуколичественный анализ указывает, что процент выраженности симптомов матового стекла и ретикулярных изменений достоверно выше при фГП, чем при нфГП.

При сравнении групп фГП и ОИП можно сделать вывод, что отличительными признаками фГП являются наличие центрилобулярных очагов, симптома мозаичной плотности, а также диффузное аксиальное распределение признаков. При этом полуколичественный подсчет показывает, что ретикулярные изменения и симптом сотового легкого достоверно более выражен при ОИП. Разнообразие рентгенологических признаков фГП значительно усложняет дифференциальную диагностику с другими заболеваниями, что делает актуальным использование программных методов для полуколичественного определения степени выраженности признаков.

Литература [References]

1. Raghu G, Remy-Jardin M, Ryerson CJ, et al. Diagnosis of hypersensitivity pneumonitis in adults. An official ATS/JRS/ALAT clinical practice guideline. Am J Respir Crit Care Med. 2020; 202(3): e36–69. http://dx.doi.org/10.1164/rccm.202005-2032st.
2. Lacasse Y, Selman M, Costabel U, et al. Clinical diagnosis of hypersensitivity pneumonitis. Am J Respir Crit Care Med. 2003; 168(8): 952–8. http://doi.org/10.1164/rccm.200301-137OC.
3. Lacasse Y, Selman M, Costabel U, et al. Classification of hypersensitivity pneumonitis. Int Arch Allergy Immunol. 2009; 149(2): 161–6. http://doi.org/10.1159/000189200.
4. Fernández Pérez ER, Travis WD, Lynch DA, et al. Diagnosis and evaluation of hypersensitivity pneumonitis. Chest. 2021; 160(2): e97–156. http://doi.org/10.1016/j.chest.2021.03.066.
5. Walsh SLF, Sverzellati N, Devaraj A, et al. Chronic hypersensitivity pneumonitis: high resolution computed tomography patterns and pulmonary function indices as prognostic determinants. Eur Radiol. 2012; 22(8): 1672–9. http://doi.org/10.1007/s00330-012-2427-0.
6. Churg A, Sin DD, Everett D, et al. Pathologic patterns and survival in chronic hypersensitivity pneumonitis. Am J Surg Pathol. 2009; 33(12): 1765–70. http://doi.org/10.1097/pas.0b013e3181bb2538.
7. Авдеев С.Н. Гиперчувствительный пневмонит. Пульмонология. 2021; 31(1): 88–99. http://doi.org/10.18093/0869-0189-2021-31-1-88-99. [Avdeev SN. Hypersensitivity pneumonitis. Pulmonologiya. 2021; 31(1): 88–99 (in Russ.). http://doi.org/10.18093/0869-0189-2021-31-1-88-99.]
8. Авдеев С.Н., Чикина С.Ю., Тюрин И.Е. и др. Хронические фиброзирующие интерстициальные заболевания легких с прогрессирующим фиброзным фенотипом: резолюция Междисциплинарного Совета экспертов. Пульмонология. 2021; 31(4): 505–10. http://doi.org/10.18093/0869-0189-2021-31-4-505-510. [Avdeev SN, Chikina SYu, Tyurin IE, et al. Chronic fibrosing progressing interstitial lung disease: a decision of Multidisciplinary Expert Board. Pulmonologiya. 2021; 31(4): 505–10 (in Russ.). http://doi.org/10.18093/0869-0189-2021-31-4-505-510.]
9. Hansell DM, Bankier AA, MacMahon H, et al. Fleischner Society: glossary of terms for thoracic imaging. Radiology. 2008; 246(3): 697–722. http://doi.org/10.1148/radiol.2462070712.
10. Tateishi T, Johkoh T, Sakai F, et al. High-resolution CT features distinguishing usual interstitial pneumonia pattern in chronic hypersensitivity pneumonitis from those with idiopathic pulmonary fibrosis. Jpn J Radiol. 2020; 38(6): 524–32. http://doi.org/10.1007/s11604-020-00932-6.
11. Shobeirian F, Mehrian P, Doroudinia A. Hypersensitivity pneumonitis high-resolution computed tomography findings, and their correlation with the etiology and the disease duration. Prague Med Rep. 2020; 121(3): 133–41. http://doi.org/10.14712/23362936.2020.12.
12. Silva CIS, Müller NL, Lynch DA, et al. Chronic hypersensitivity pneumonitis: differentiation from idiopathic pulmonary fibrosis and nonspecific interstitial pneumonia by using thin-section CT. Radiology. 2008; 246(1): 288–97. http://doi.org/10.1148/radiol.2453061881.
13. Barnett J, Molyneaux PL, Rawal B, et al. Variable utility of mosaic attenuation to distinguish fibrotic hypersensitivity pneumonitis from idiopathic pulmonary fibrosis. Eur Respir J. 2019; 54(1): 1900531. http://doi.org/10.1183/13993003.00531-2019.
14. Vasakova M, Morell F, Walsh S, et al. Hypersensitivity pneumonitis: perspectives in diagnosis and management. Am J Respir Crit Care Med. 2017; 196(6): 680–9. http://doi.org/10.1164/rccm.201611-2201pp.
15. Johannson KA, Elicker BM, Vittinghoff E, et al. A diagnostic model for chronic hypersensitivity pneumonitis. Thorax. 2016; 71(10): 951–4. http://doi.org/10.1136/thoraxjnl-2016-208286.
16. Salisbury ML, Gross BH, Chughtai A, et al. Development and validation of a radiologic diagnosis model for hypersensitivity pneumonitis. Eur Respir J. 2018; 52(2): 1800443. http://doi.org/10.1183/13993003.00443-2018.
17. Chung JH, Zhan X, Cao M, et al. Presence of air trapping and mosaic attenuation on chest computed tomography predicts survival in chronic hypersensitivity pneumonitis. Ann Am Thorac Soc. 2017; 14(10): 1533–8. http://doi.org/10.1513/annalsats.201701-035OC.
18. Franquet T, Hansell DM, Senbanjo T, et al. Lung cysts in subacute hypersensitivity pneumonitis. J Comput Assist Tomogr. 2003; 27(4): 475–8. http://doi.org/10.1097/00004728-200307000-00003.
19. Raghu G, Remy-Jardin M, Myers JL, et al. Diagnosis of idiopathic pulmonary fibrosis. An official ATS/ERS/JRS/ALAT clinical practice guideline. Am J Respir Crit Care Med. 2018; 198(5): e44–68. http://doi.org/10.1164/rccm.201807-1255ST.

https://doi.org/10.20862/0042-4676-2023-104-3-182-191

Рентгенологические особенности изменений в легких, вызванных быстро- и медленнорастущими видами нетуберкулезных микобактерий

Амансахедов Р.Б., Дмитриева Л.И., Смирнова Т.Г., Вешкин А.А, Эргешов А.Э.

ФГБНУ «Центральный научно-исследовательский институт туберкулеза», Яузская аллея, 2, Москва, 107564, Российская Федерация

Амансахедов Ресулгулы Бердигулыевич, д. м. н., вед. науч. сотр. Центра диагностики и реабилитации заболеваний органов дыхания, заведующий отделением лучевой диагностики ФГБНУ «Центральный научно-исследовательский институт туберкулеза»; http://orcid.org/0000-0001-8760-1164

Дмитриева Людмила Ильинична, к. м. н., врач-рентгенолог Центра диагностики и реабилитации заболеваний органов дыхания ФГБНУ «Центральный научно-исследовательский институт туберкулеза»; http://orcid.org/0000-0003-4744-5253

Смирнова Татьяна Геннадьевна, к. м. н., вед. науч. сотр., заведующая отделом микробиологии ФГБНУ «Центральный научно-исследовательский институт туберкулеза»; http://orcid.org/0000-0003-2886-1745

Вешкин Алексей Андреевич, врач-рентгенолог Центра диагностики и реабилитации заболеваний органов дыхания ФГБНУ «Центральный научно-исследовательский институт туберкулеза»; http://orcid.org/0000-0004-9750-1123

Эргешов Атаджан Эргешович, д. м. н., профессор, чл.-корр. РАН, директор ФГБНУ «Центральный научно-исследовательский институт туберкулеза»; http://orcid.org/0000-0001-6383-1459

Резюме

Цель: сравнительная характеристика рентгенологических особенностей быстрорастущих и медленнорастущих нетуберкулезных микобактериозов (НТМБ) легких.

Материал и методы. Рентгенологические признаки легочного процесса изучены у 110 пациентов с впервые установленным НТМБ легких, которые разделены на две группы в зависимости от скорости роста: 70 (63,6%) больных с медленнорастущими видами (мНТМБ) и 40 (36,3%) с быстрорастущими (бНТМБ). Диагноз установлен на основании: жалоб больного, уточненного анамнеза заболевания, рентгенологического исследования, результатов клинико-лабораторных исследований и диагностических образцов мокроты, бронхоальвеолярного лаважа, различных видов бронхобиопсий и видеоассистированной торакоскопической резекции. По данным высокоразрешающей компьютерной томографии (ВРКТ) проведен сравнительный анализ степени вовлечения в патологический процесс таких анатомических формаций, как паренхима и строма, сосуды, бронхи, плевра и внутригрудные лимфатические узлы.

Результаты. Анализ ВРКТ-исследований показал, что для бНТМБ не характерна грубая деформация бронхолегочных структур. Отмечается более выраженная инфильтративная фаза с вовлечением в процесс сосудов, плевры и поражением бронхов более мелких генераций, формированием бронхо-бронхиолоэктазий и симптомов бронхиолита, более быстрой клинико-рентгенологической инволюцией при динамическом наблюдении. Для мНТМБ характерна более грубая деформация бронхолегочных структур с формированием разнокалиберных бронхоэктазов, бронхогенных полостей, более торпидное течение воспалительного процесса.

Заключение. При общности рентгеносемиотики различных клинико-рентгенологических форм НТМБ легких установлены некоторые отличительные особенности для медленнорастущих и быстрорастущих видов.

Ключевые слова: компьютерная томография; микробиологические исследования; нетуберкулезный микобактериоз легких.

Конфликт интересов. Авторы заявляют об отсутствии конфликта интересов.

Финансирование. Работа проведена при финансовой поддержке ФГБНУ «Центральный научно-исследовательский институт туберкулеза» и подготовлена в ходе выполнения научно-исследовательской работы по теме № FURE-2022-0013 «Туберкулез и заболевания органов дыхания – современная мультимодальная диагностика и реабилитация при коморбидных состояниях».

Для цитирования: Амансахедов Р.Б., Дмитриева Л.И., Смирнова Т.Г., Вешкин А.А, Эргешов А.Э. Рентгенологические особенности изменений в легких, вызванных быстро- и медленнорастущими видами нетуберкулезных микобактерий. *Вестник рентгенологии и радиологии.* 2023; 104(3): 182–91. https://doi.org/10.20862/0042-4676-2023-104-3-182-191
Для корреспонденции: Амансахедов Расул Бердиевич, E-mail: rasul.amansahedov@mail.ru

Статья поступила 31.05.2023 *После доработки 14.10.2023* *Принята к печати 15.10.2023*

Radiological Features of Changes in the Lungs Caused by Fast- or Slow-Growing Nontuberculous Mycobacteria

Rasul B. Amansakhedov, Lyudmila I. Dmitrieva, Tatiana G. Smirnova, Alexey A. Veshkin, Atadzhan E. Ergeshov

Central Research Institute of Tuberculosis,
Yauzskaya alleya, 2, Moscow, 107564, Russian Federation

Rasul B. Amansakhedov, Dr. Med. Sc., Leading Researcher, Center for Diagnosis and Rehabilitation of Respiratory Diseases, Head of Radiodiagnostics Department, Central Research Institute of Tuberculosis;
http://orcid.org/0000-0001-8760-1164

Lyudmila I. Dmitrieva, Cand. Med. Sc., Radiologist, Center for Diagnosis and Rehabilitation of Respiratory Diseases, Central Research Institute of Tuberculosis;
http://orcid.org/0000-0003-4744-5253

Tatiana G. Smirnova, Cand. Med. Sc., Leading Researcher, Head of Microbiology Department, Central Research Institute of Tuberculosis;
http://orcid.org/0000-0003-2886-1745

Alexey A. Veshkin, Radiologist, Center for Diagnosis and Rehabilitation of Respiratory Diseases, Central Research Institute of Tuberculosis;
http://orcid.org/0000-0004-9750-1123

Atadzhan E. Ergeshov, Dr. Med. Sc., Professor, Corresponding Member of RAS, Director, Central Research Institute of Tuberculosis;
http://orcid.org/0000-0001-6383-1459

Abstract

Objective: to compare radiological features of pulmonary nontuberculous mycobacterioses (NTM) caused by fast- or slow-growing mycobacteria.

Material and methods. Radiological features of the disease were studied in 110 patients with newly diagnosed NTM. The patients were divided into two groups: 70 (63.6%) patients with slow-growing NTM and 40 (36.3%) with fast-growing NTM. The diagnosis was based on patient's complaints, specified case history, radiological studies, clinical laboratory studies, sputum smear studies, bronchoalveolar lavage studies, different types of bronchial biopsies, and video-assisted thoracoscopic surgery resection samples. According to the results of high-resolution computed tomography (HRCT), a comparative analysis of the degree of involvement in the pathological process of such anatomical formations as parenchyma and stroma, vessels, bronchi, pleura and intrathoracic lymph nodes was carried out.

Results. The analysis of HRCT studies showed that fast-growing NTM is not characterized by gross deformation of bronchopulmonary structures. There is a more pronounced infiltrative phase with the involvement of vessels, pleura and bronchial lesions of smaller generations, the formation of bronchobronchiolectasias and symptoms of bronchiolitis, faster clinical and radiological involution under dynamic observation. Slow-growing NTM is characterized by a more severe deformation of bronchopulmonary structures with the formation of different-sized bronchiectasis, bronchogenic cavities, a more torpid course of the inflammatory process.

Conclusion. Despite the similarities of clinical and radiological patterns of NTM, we established some distinguished features for slow-growing and fast-growing types.

Keywords: computed tomography; microbiological studies; nontuberculosis pulmonary mycobacteriosis.

Conflict of interest. The authors declare no conflict of interest.

Funding. The study was conducted under financial support of the Central Research Institute of Tuberculosis in the framework of scientific research topic no. FURE-2022-0013 "Tuberculosis and pulmonary diseases – contemporary multimodal diagnostics and rehabilitation in patients with comorbidities".

For citation: Amansakhedov RB, Dmitrieva LI, Smirnova TG, Veshkin AA, Ergeshov AE. Radiological features of changes in the lungs caused by fast- or slow-growing nontuberculous mycobacteria. *Journal of Radiology and Nuclear Medicine.* 2023; 104(3): 182–91 (in Russian). https://doi.org/10.20862/0042-4676-2023-104-3-182-191
For corresponding: Rasul B. Amansakhedov, E-mail: rasul.amansahedov@mail.ru

Received May 31, 2023 *Revised October 14, 2023* *Accepted October 15, 2023*

Введение / Introduction

Нетуберкулезный микобактериоз (НТМБ) легких – инфекционное заболевание системы органов дыхания, вызванное атипичными микобактериями [1]. Несмотря на большие достижения в изучении инфекционных болезней и успехи в борьбе с ними, в первую очередь с туберкулезом органов дыхания, такие патологические процессы, как НТМБ легких, представляют собой исключительно сложное биологическое явление, многие стороны которого остаются малоизученными.

О сложности этого явления свидетельствует возникновение НТМБ как коморбидной патологии, связанной не только с ослаблением естественного иммунитета, но и с факторами, приводящими к вирулентности (активизации) сапрофитной в обычных условиях микрофлоры организма и окружающей среды. Выявление новых видов НТМБ еще больше усугубляет проблему, так как наличие НТМБ в мокроте или других образцах и материалах из дыхательных путей еще не является показателем патологического состояния организма. На сегодняшний день и российскими, и международными сообществами (ATS/IDSA) [2] согласованы диагностические критерии для установления диагноза НТМБ легких на основании клинических, рентгенологических, микробиологических и патогистологических данных. Классификация и систематика микобактериозов продолжаются и в настоящее время в связи с выявлением новых видов и подвидов НТМБ.

Первое сообщение о болезнях, вызванных НТМБ, опубликовано в работе A. Timpe и E.H. Runyon (1954 г.) [3]. По скорости роста морфологии колоний и способности к пигментообразованию НТМБ делят на четыре основные группы: 1–3-я группы – медленнорастущие (рост культуры на питательных средах регистрируется на 7–21-е сутки), 4-я группа – быстрорастущие (растут на обычных питательных средах в срок примерно до 7 сут) [4]. В настоящее время описано около 200 видов НТМБ. Наиболее значимые в клинической практике НТМБ среди медленнорастущих (мНТМБ): комплекс *M. avium*, *M. intracellulare*, *M. kansasii*, *M. xenopi*, *M. gordonae*, *M. szulgai*; среди быстрорастущих (бНТМБ) – *M. chelonae*, *M. abscessus*, *M. fortuitum.*

Истинное распространение НТМБ в мировой практике малоизученно. Несмотря на отсутствие во многих странах официального регистра НТМБ, в последнее десятилетие во всем мире отмечается рост распространенности данной патологии, основной мишенью которой является респираторная система [4, 5]. Так, например, за счет легочной локализации НТМБ заболеваемость микобактериозами в Великобритании повысилась до 6,1 случая на 100 тыс. чел. в 2012 г. На Тайване в 2000–2008 гг. отмечен рост с 2,7 до 10,2 случая на 100 тыс. чел., а в Корее в 2009–2016 гг. – с 9,4 до 36,1 случая на 100 тыс. чел. [4, 6]. Высокая годовая распространенность зарегистрирована в США и Японии: 23–37 и 33–65 случаев на 100 тыс. чел. соответственно [6].

По мнению ряда авторов, проблема рентгенологической диагностики микобактериозов, а также их дифференциальной диагностики с другими гранулематозами основана на схожести их клинического течения с туберкулезом, а также на противоречивых на сегодняшний день морфологических данных [7–9]. Другие исследователи указывают на принципиальные различия морфологической картины туберкулеза и НТМБ [10, 11].

Проведенный специалистами ФГБНУ «Центральный научно-исследовательский институт туберкулеза» анализ различных рентгенологических форм при бНТМБ и мНТМБ легких показал, что в клинической практике очаговой формой чаще проявлялись виды *M. fortuitum* и *M. avium*, диссеминированной – *M. avium*, бронхоэктатической – *M. abscessus*, *M. fortuitum* и *M. avium*, полостной – *M. kansasii*, *M. intracellulare*, *M. avium*, конгломератной (по типу «микобактериома» – терминология находится в стадии обсуждения) – *M. avium*, *M. kansasii*, *M. abscessus* [12]. Инфильтративная, цирротическая форма, патология внутригрудных лимфатических узлов (ВГЛУ), плеврит, изменения по типу гиперчувствительного пневмонита при мНТМБ и бНТМБ как этиологические факторы поражения выявлялись намного реже и приблизительно в одинаковом соотношении.

Еще одной проблемой при анализе микобактерозов легких является их способность переключаться от колонизирующего фенотипа к более вирулентной и инвазивной форме [13]. При клинически активной фазе эти изменения по данным высокоразрешающей компьютерной томографии (ВРКТ) визуализируются зоной интерстициально-паренхиматозной инфильтрации.

Тем не менее научных работ по оценке степени вовлечения в патологический субстрат различных анатомических структур легких и анализу каждого компонента сложного патологического комплекса при различных видах НТМБ с учетом скорости роста микобактерий в современной литературе недостаточно.

Преимуществом ВРКТ является возможность неинвазивно наблюдать различные фазы патологического процесса по ходу развития инфекционного заболевания, так как клиницисту необходимо не только установить наличие изменений, но и определить их преимущественный характер, локализацию и распространенность поражения. Именно ВРКТ является оптимальным неинвазивным методом контроля за состоянием органов дыхания при правильной оценке результатов этого ценного метода. Все это позволит в клинической практике своевременно проводить КТ-дифференциацию до установления вида микробиологической культуры и окончательного клинического диагноза, что имеет большое значение в тактике введения таких больных.

Актуальность данной проблемы также обусловлена тем, что пациенты, у которых выделены бНТМБ, чаще нуждаются в стационарной помощи, а больным с мНТМБ в большинстве случаев возможно проведение лечения в амбулаторных условиях.

Цель – сравнительная характеристика рентгенологических особенностей бНТМБ и мНТМБ легких.

Материал и методы / Material and methods

Рентгенологические признаки легочного процесса изучены у 110 больных с впервые установленным микобактериозом, которые разделены на две группы в зависимости от скорости роста: 70 (63,6%) пациентов с мНТМБ и 40 (36,4%) больных с бНТМБ.

Диагноз установлен на основании жалоб больного, уточненного анамнеза заболевания, рентгенологического исследования, результатов клинико-лабораторных исследований и результатов исследований диагностических образцов мокроты, бронхоальвеолярного лаважа, различных видов бронхобиопсий и видеоассистированной торакоскопической резекции в период с 2012 по 2020 гг. В группу бНТМБ вошли 33 (82,5%) женщины, 7 (17,5%) мужчин, средний возраст составил 43,9±13,8 года. В группе мНТМБ женщин было 45 (64,2%), мужчин 25 (35,8%), средний возраст составил 54,2±13,5 года. У всех больных антител к вирусу иммунодефицита человека в крови не обнаружено.

Все клинические изоляты были получены после посева диагностического материала на жидкую питательную среду Middlebrook 7H9 в автоматизированной системе BACTEC MGIT 960 (Becton Dickinson, США). Для проведения видовой идентификации НТМБ использовали наборы GenoType Mycobacterium CM/AS (Hain Lifescience, Германия), мультиплексную полимеразную цепную реакцию в режиме реального времени и секвенирование по Сэнгеру. Для контроля контаминации неспецифической микрофлорой проводили посев культуры на кровяной агар. Мультисрезовую компьютерную томографию органов грудной клетки выполняли на аппаратах Somatom Emotion 16 и Somatom goUp 32 (Siemens, Германия) с использованием алгоритма высокого разрешения с толщиной среза 0,6 мм и шагом 1,5 мм. Проведена оценка степени вовлечения в патологический процесс следующих анатомических структур органов грудной клетки: паренхимы и стромы, сосудов, бронхов, плевры и ВГЛУ.

Статистическую обработку осуществляли с использованием программных пакетов SPSS Statistics версии 23.0 (IBM, США) и R Software версии 4.0.2. Нулевую гипотезу отвергали при уровне значимости $p \leq 0,05$. Для описания количественных переменных применяли среднее арифметическое и стандартное отклонение, качественных – частоту и долю (в процентах). Для качественных зависимых переменных сравнение частот между категориями независимых (группирующих) переменных выполняли посредством критерия χ^2 Пирсона.

Результаты и обсуждение / Results and discussion

При культивировании диагностического материала рост микобактерий был получен с 4-го по 20-й день. Видовая идентификация НТМБ с использованием ДНК-стрипов Hain Lifescience (Германия) выявила следующие виды. В группе мНТМБ определялись: *M. avium* – 30 (43,5%) случаев, *M. kansasii* – 18 (27,4%), *M. intracellulare* – 14 (17,7%), *M. xenopi* – 6 (8,1%), *M. gordonae* – 1 (1,6%), *M. szulgai* – 1 (1,6%). Группа бНТМБ включала: *M. abscessus* – 25 (47,5%) случаев, *M. fortuitum* – 8 (30,0%), *M. chelonae* – 7 (17,5%). Клинико-рентгенологические формы выявленных изменений в органах грудной клетки представлены в таблице 1.

Несмотря на то что заболевания, вызываемые НТМБ, не считаются «самостоятельными», хотя они официально входят в Международную классификацию болезней [4], в практике встречаются острые клинические состояния, рентгенологически проявляющиеся распространенной инфильтрацией легочной ткани. Иногда НТМБ возникают на фоне деформированных структур легкого, в таких случаях изменения, обусловленные развитием присоединившихся инфекций, отдифференцировать не представляется возможным.

Таблица 1

Table 1

Клинико-рентгенологические формы быстро- и медленнорастущих нетуберкулезных микобактериозов органов дыхания, n (%)

Clinical and radiological forms of fast- and slow-growing nontuberculous mycobacterioses of respiratory organs, n (%)

Клинико-рентгенологическая форма / Clinical and radiological form	Нетуберкулезный микобактериоз / Nontuberculous mycobacteriosis	
	Медленнорастущий / Slow-growing	Быстрорастущий / Fast-growing
Очаговый / Focal	3 (4,3)	3 (7,5)
Диссеминированный / Disseminated	5 (7,1)	2 (5,0)
Полостной / Cavernous	30 (42,9)	6 (15.0)
Конгломератный / Conglomerate	11 (15,8)	2 (5,0)
Бронхоэктатический / Bronchiectatic	16 (22,9)	25 (62,5)
Инфильтративный / Infiltrative	1 (1,4)	1 (2,5)
Интерстициальный / Interstitial	1 (1,4)	0 (0,0)
ВГЛУ / ITLN	1 (1,4)	0 (0,0)
Плеврит / Pleurisy	2 (2,8)	1 (2,5)
Всего / Total	**70 (100)**	**40 (100)**

Примечание. ВГЛУ – внутригрудные лимфатические узлы.
Note. ITLN – intrathoracic lymph nodes.

Анализ нашего материла и современной научной литературы указывает на наличие очень схожих клинико-рентгеноанатомических признаков НТМБ легких. К ним можно отнести:

– преобладающий бронхотропизм с формированием деформации воздухоносных путей;

– деформирующий бронхит, тракционные, цилиндрические, варикозные и разноразмерные кистозные бронхоэктатические полости;

– эндобронхиальное и перибронховаскулярное распространение очагов;

– формирование разноразмерных дискретных и множественных конгломератов с включениями (кальцификаты, гиалиноз).

Вместе с тем с учетом данных высокочувствительного метода ВРКТ, современных морфологических, иммунологических работ и того, что даже разные формы туберкулеза отличаются настолько, что их не объединяют в одну группу, в отношении НТМБ различие между быстро- и медленнорастущими видами также могут существовать.

По данным нашего ВРКТ-исследования, у больных с ***медленнорастущими видами НТМБ*** преобладают диффузные, ассиметричные изменения с нарушением легочной архитектоники, формированием грубых бронхоэктазий мелких, средних и крупных бронхов. При ограниченном очаговом варианте возможны признаки невыраженного бронхиолита, преобладающего в центральных отделах легких. При диссеминированной форме изменения обусловлены бронхогенным характером поражения центральных отделов с вовлечением в патологический процесс преимущественно проксимальных отрезков бронхов (рис. 1).

Возможно превалирование цилиндрических и варикозных бронхоэктазий. Полостные формы представлены формированием одиночных или множественных бронхогенных, кистозных полостей. Участки конгломераций повторяют форму первичной, вторичной дольки легкого, в них возможны мелкие уплотнения низкой плотности с вкраплениями кальция (кальциноз, гиалиноз), КТ-морфологическим субстратом которых являются терминальная бронхиола, респираторная бронхиола, легочный ацинус. Отмечается выраженная плевральная реакция (зубчатые напластования с перилимфатической диссеминацией и вовлечением септ), возможен односторонний малый выпот и небольшая реактивная лимфаденопатия (рис. 2).

Анализ изменений легочного фона у больных с ***быстрорастущими видами НТМБ*** свидетельствует об отсутствии выраженных топографоанатомических структурных нарушений (рис. 3).

В рентгеноморфологических структурных нарушениях превалируют очаговые изменения, симптомы васкулита (характеризуются нечеткостью контуров сосудистых ветвей), лимфангита (визуализируются в виде инфильтрации междольковых и внутридольковых перегородок), реже участки лобулярной инфильтрации. Изменения бронхов отмечаются преимущественно на уровне ядра и периферических отделов (дистальных воздухоносных путей), для них характерны проявления бронхио-

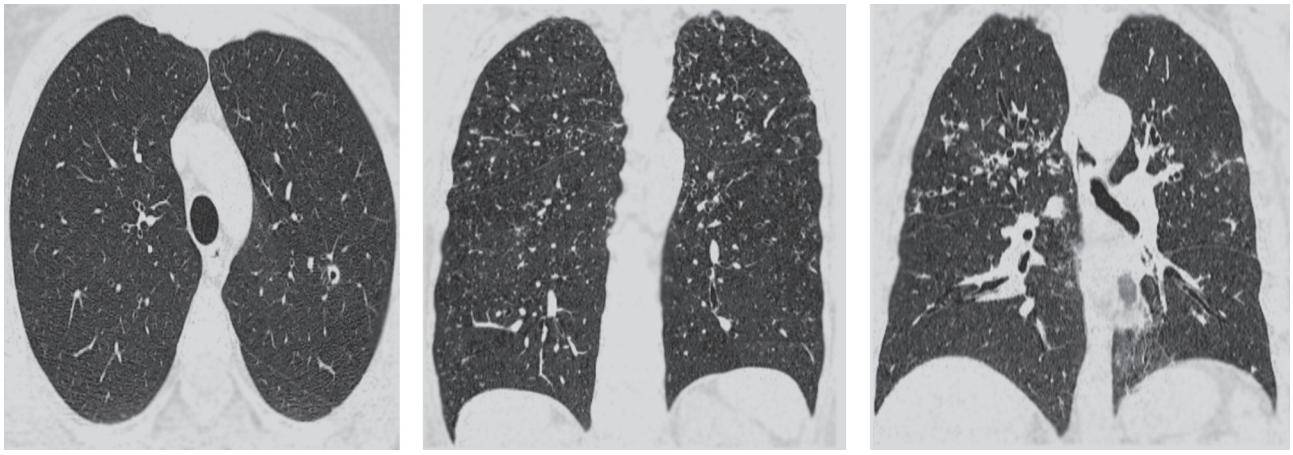

Рис. 1. Нетуберкулезный микобактериоз легких. Результаты высокоразрешающей компьютерной томографии (ВРКТ), легочное окно:
a – M. avium, аксиальный срез, в сегменте S1/2 верхней доли левого легкого четко очерченный очаг размером до 12 мм с просветом дренирующего бронха мелкого калибра; *b – M. kansasii*, коронарная реконструкция, в обоих легких очаги диссеминации бронхогенного характера; *c – M. avium*, коронарная реконструкция, в верхних отделах легких (преимущественно справа) разнокалиберные бронхоэктазии

Fig. 1. Nontuberculous pulmonary mycobacteriosis. Results of high-resolution computed tomography (HRCT), lung window:
a – M. avium, axial plane, in the left lung upper lobe S1/2 segment, there is a clearly defined focus up to 12 mm in size with a small-caliber drainage bronchus lumen; *b – M. kansasii*, coronary reconstruction, there are foci of bronchogenic dissemination in both lungs; *c – M. avium*, coronary reconstruction, in the upper parts of the lungs (mainly on the right) there are different-sized bronchiectasias

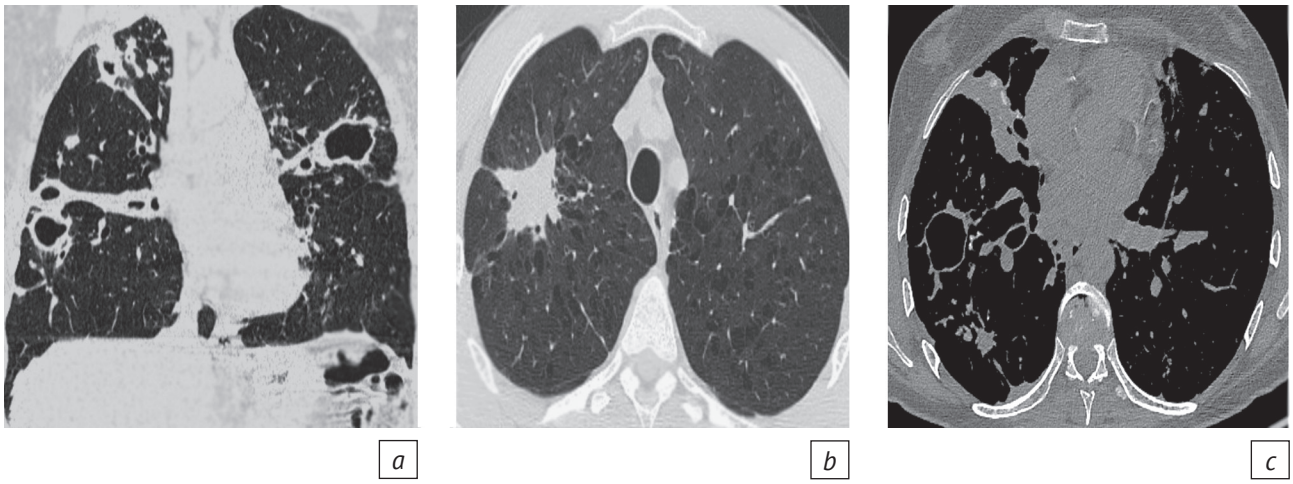

Рис. 2. Нетуберкулезный микобактериоз легких. Результаты ВРКТ:
a – M. avium, коронарная реконструкция (легочное окно), в обоих легких визуализируются разноразмерные бронхогенные полости и бронхогенные очаги; *b – M. szulgai*, аксиальный срез (легочное окно), в верхней доле правого легкого определяется конгломерат неоднородной структуры размером до 20 мм; *c – M. avium*, аксиальный срез (медиастинальное окно), в субплевральной зоне сегмента S6 нижней доли правого легкого бронхогенная полость, в средней доле уплотнение с гиалинозом

Fig. 2. Nontuberculous pulmonary mycobacteriosis. Results of HRCT:
a – M. avium, coronary reconstruction (lung window), different-sized bronchogenic cavities and bronchogenic foci are visualized in both lungs; *b – M. szulgai*, axial plane (lung window), a conglomerate of inhomogeneous structure up to 20 mm in size is determined in the right lung upper lobe; *c – M. avium*, axial plane (mediastinal window), there is a bronchogenic cavity in the subpleural zone of the right lung lower lobe S6 segment, a consolidation with hyalinosis in the middle lobe

лита, деформирующего бронхита и образование цилиндрических бронхоэктазов. Редко могут формироваться одиночные бронхогенные кистозные полости. При появлении конгломератов в их структуре могут визуализироваться более плотные включения (гиалиноз, кальцификация) как следствие некроза. Лимфаденопатия ВГЛУ выражается увеличением размеров бронхопульмональных и бифуркационных групп лимфоузлов размером до 17 мм, пластическая плевральная реакция является

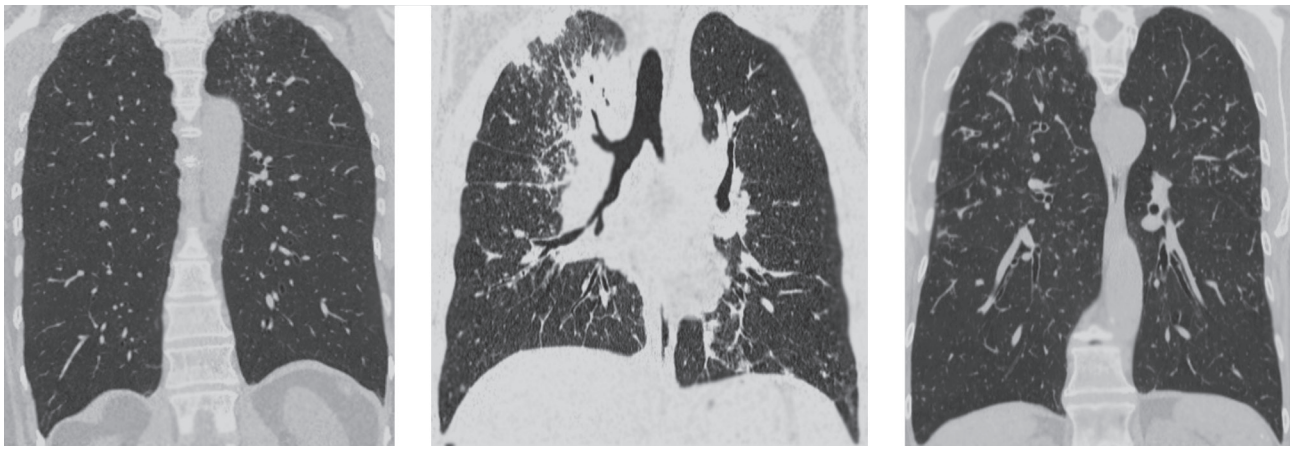

Рис. 3. Нетуберкулезный микобактериоз легких. Результаты ВРКТ (легочное окно, коронарная реконструкция):
a – M. fortuitum, в сегменте S1/2 верхней доли левого легкого единичные преимущественно периваскулярные очаги однородной структуры размером до 12 мм; *b – M. chelonae*, периваскулярная, перибронхиальная, сливная инфильтрация в верхней доле правого легкого с вовлечением септ и листков плевры; *c – M. abscessus*, в верхних отделах обоих легких бронхо-бронхиолоэктазии, явления бронхиолита, васкулита

Fig. 3. Nontuberculous pulmonary mycobacteriosis. Results of HRCT (lung window, coronary reconstruction):
a – M. fortuitum, in the left lung upper lobe S1/2 segment, there are single predominantly perivascular foci of heterogeneous structure up to 12 mm in size; *b – M. chelonae*, in the right lung upper lobe, there is perivascular, peribronchial, drain infiltration with involvement of septa and pleural leaves; *c – M. abscessus*, in the upper parts of both lungs, there are broncho-bronchioles ectasia, bronchiolitis, vasculitis phenomena

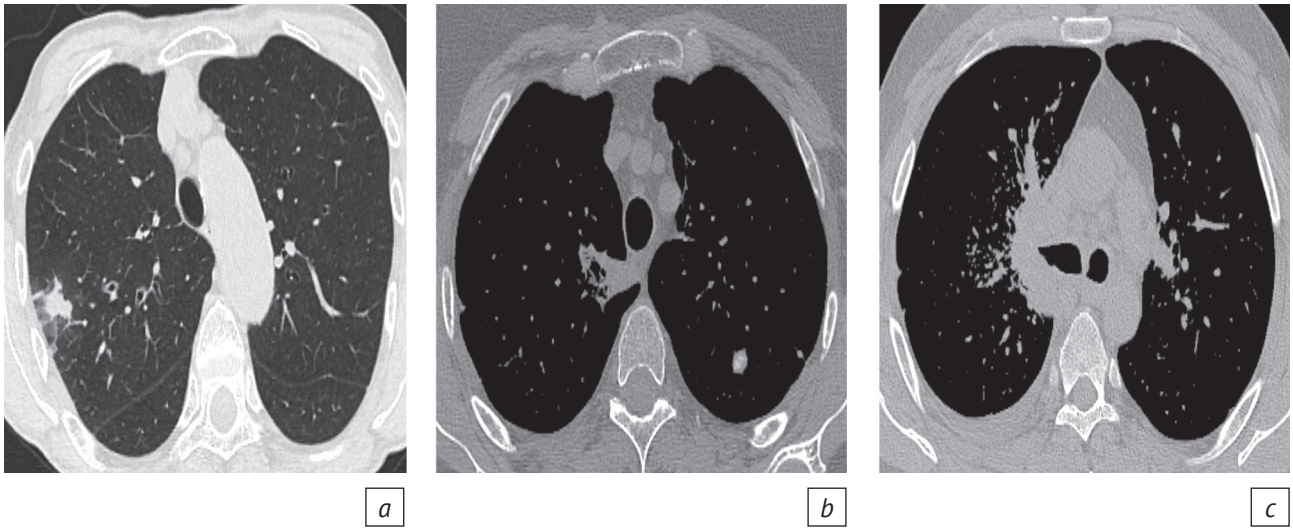

Рис. 4. Нетуберкулезный микобактериоз легких. Результаты ВРКТ (аксиальный срез):
а – *M. abscessus* (легочное окно), в сегменте S12 верхней доли правого легкого конгломерат размером до 12 мм с перифокальной инфильтрацией; *b – M. fortuitum* (медиастинальное окно), парамедиастинальная инфильтрация в верхней доле правого легкого, в верхней доле слева средних размеров очаг с гиалинозом; *c – M. chelonae* (медиастинальное окно), реактивная лимфоаденопатия и выпот в правой плевральной полости

Fig. 4. Nontuberculous pulmonary mycobacteriosis. Results of HRCT (axial plane):
a – *M. abscessus* (lung window), in the right lung upper lobe S12 segment, there is a conglomerate up to 12 mm in size with perifocal infiltration; *b – M. fortuitum* (mediastinal window), a paramediastinal infiltration in the right lung upper lobe, a medium-sized focus with hyalinosis in the left lung upper lobe; *c – M. chelonae* (mediastinal window), reactive lymphadenopathy and effusion in the right pleural cavity

отражением инфильтрации висцеральной, париетальной и междолевой плевры в виде уплотнения, размытости границ, еще реже определяется реактивный выпот (рис. 4). Изменения асимметричны, но больше проявляются в аксиллярных зонах и средней доле правого легкого.

На основании определяемых различных клинико-рентгенологических форм при бНТМБ и мНТМБ

Таблица 2

Table 2

Сопоставление преобладающих компьютерных томографических признаков между группами медленно- и быстрорастущих нетуберкулезных микобактериозов, n (%)

Comparison of prevailing computed tomographic signs between groups of slow- and fast-growing nontuberculous mycobacterioses, n (%)

Элементы анализа / Elements of analysis	Нетуберкулезный микобактериоз / Nontuberculous mycobacteriosis		Всего / Total	χ^2	p
	Медленно-растущий / Slow-growing	Быстро-растущий / Fast-growing			
Локализация, распространенность очагов, уплотнений <3 сегментов / Localization, foci prevalence, consolidations <3 segments					
septальная бронхогенная, периваскулярная / septal bronchogenic, perivascular	9/70 (12,6)	7/40 (17,5)	16/110 (14,5)	–	–
бронхогенная / bronchogenic	6/70 (8,6)	1/40 (2,5)	7/110 (6,4)	–	–
Диссеминация >3 сегментов / Dissemination >3 segments					
бронхогенная / bronchogenic	5/70 (7,1)	2/40 (5,0)	7/110 (6,4)	–	–
Структура очагов, уплотнений / Structure of foci, consolidations					
однородная / homogeneous	7/70 (10,0)	8/40 (10,0)	15/110 (13,7)	–	–
кальциноз >400 HU / calcinosis >400 HU	2/70 (2,9)	1/40 (2,5)	3/110 (2,7)	–	–
гиалиноз <400 HU / hyalinosis <400 HU	4/70 (5,7)	1/40 (2,5)	5/110 (4,5)	–	–
Сосуды / Vessels					
признаки васкулита / vasculitis signs	36/70 51,4)	32/40 (80,0)	68/110 (61,8)	18,60	0,00001
признаки лимфангита / lymphangitis signs	15/70 (21,4)	17/40 (42,5)	32/110 (29,0)	10,22	0,00200
Бронхи / Bronchi					
тракционные / traction	6/70 (8,6)	9/40 (22,5)	15/110 (13,7)	7,69	0,00900
цилиндрические, варикозные, кистозные / cylindrical, varicose, cystic	64/70 (91,4)	31/40 (77,5)	3/110 (86,3)	7,29	0,01100
Внутригрудные лимфатические узлы / Intrathoracic lymph nodes					
увеличены / enlarged	5/70 (7,1)	6/40 (15,0)	11/110 (10,0)	–	–
увеличены с изменением структуры (кальциноз, гиалиноз) / enlarged with structure change (calcinosis, hyalinosis)	4/70 (5,7)	2/40 (5,0)	6/110 (5,5)	–	–
Плевра / Pleura					
односторонний выпот / unilateral effusion	1/70 (4,3)	1/40 (2,5)	2/110 (1,8)	–	–
двусторонний выпот / bilateral effusion	1/70 (1,4)	0/40 (0,0)	1/110 (0,9)	–	–
инфильтрация / infiltration	38/70 (54,3)	32/40 (80,0)	70/110 (63,6)	15,29	0,00010
плевропульмональный фиброз / pleuropulmonary fibrosis	24/70 (34,3)	4/40 (10,0)	28/110 (25,4)	16,78	0,00006
Нарушение архитектоники легких / Lung architectonics disorders					
ограниченные / limited	33/70 (47,1)	28/40 (70,0)	61/110 (55,4)	17,03	0,00006
распространенные / extended	37/70 (52,9)	12/40 (30,0)	49/110 (44,5)	10,00	0,00200
Полости >10 мм / Cavities >10 mm					
одиночные / single	13/70 (15,6)	4/40 (10,0)	17/110 (15,4)	–	–
единичные <3 / rare <3	17/70 (24,3)	2/40 (5,0)	19/110 (17,3)	14,56	0,00010

по данным таблицы 1 нами проанализирована степень вовлечения различных анатомических формаций – паренхимы, стромы, сосудов, бронхов, плевры и ВГЛУ (табл. 2).

Как видно, наиболее значимыми КТ-признаками вовлечения различных анатомических структур при мНТМБ и бНТМБ являются: преобладание явлений васкулита (51,4% и 80,0% соответственно; $\chi^2 = 18,6$; $p = 0,00001$) и лимфангита (21,4% и 42,5%; $\chi^2 = 10,22$; $p = 0,002$) в группе бНТМБ. Частота изменений бронхов в виде тракций статистически значимо выше (8,6% и 22,5%; $\chi^2 = 7,69$; $p = 0,009$) в группе бНТМБ, а частота цилиндрических, варикозных, кистозных поражений бронхов статистически значимо выше в группе мНТМБ (91,4% и 77,5%; $\chi^2 = 7,29$; $p = 0,011$). Отмечались достоверные различия в группах по частоте инфильтрации плевры (54,3% и 80,0%; $\chi^2 = 15,29$; $p = 0,0001$) и плевропульмонального фиброза (34,3% и 10,0%; $\chi^2 = 17,03$; $p = 0,00006$). Частота ограниченных (47,1% и 80,0%; $\chi^2 = 15,29$; $p = 0,0001$) и распространенных (52,9% и 30,0%; $\chi^2 = 10,0$; $p = 0,002$) нарушений архитектоники легких также статистически значимо отличалась. Единичные полости размером более 10 мм статистически значимо чаще (24,3% и 5,0%; $\chi^2 = 14,56$; $p = 0,0001$) встречались в группе мНТМБ.

Таким образом, для бНТМБ не характерна грубая деформация бронхолегочных структур. Отмечается более выраженная инфильтративная фаза с вовлечением в процесс сосудов, плевры и поражением бронхов более мелких генераций, формированием бронхо-бронхиолоэктазий и симптомов бронхиолита, более быстрой клинико-рентгенологической инволюцией при динамическом наблюдении. Для мНТМБ характерны более грубая деформация бронхолегочных структур с формированием разнокалиберных бронхоэктазов, бронхогенных полостей, более торпидное течение воспалительного процесса.

Заключение / Conclusion

Представленные результаты ВРКТ-исследований показывают, что для НТМБ легких характерны рентгеноморфологические изменения, отличающие их внутри самой нозологии. Хотя для НТМБ в целом еще не разработана классификация с учетом полиморфизма рентгенологических данных (она находится в стадии формирования терминологии), все же при анализе ВРКТ-данных нами выявлены в определенной степени характерные особенности для мНТМБ и бНТМБ, свойственные им проявления, течение и исходы.

Для клинициста выявление особенностей различных видов НТМБ, понимание их рентгенологических характеристик, а следовательно, определение дальнейшей тактики и плана лечения особенно необходимы потому, что пульмонологическая и фтизиатрическая практика, а также радиологическое сообщество в целом столкнулись с трудностями диагностики различных вариантов НТМБ. Эта проблема осложняется еще и тем, что каждый вид НТМБ, проявляющийся различными формами, имеет свой дифференциально-диагностический ряд.

Своеобразие иммунобиологии, патогенеза, патологической анатомии и полученных нами рентгеноморфологических данных диктует необходимость дальнейшего поиска комплекса оптимальных клинических решений в диагностике микобактериозов органов дыхания.

Литература

1. Международная классификация болезней 10-го пересмотра (МКБ-10). URL: https://mkb-10.com/ (дата обращения 10.10.2023).
2. Griffith DE, Aksamit T, Brown-Elliott BA, et al. An official ATS/IDSA statement: diagnosis, treatment, and prevention of nontuberculous mycobacterial diseases. Am J Respir Crit Care Med. 2007; 175(4): 367–416. https://doi.org/10.1164/rccm.200604-571ST.
3. Timpe A, Runyon EH. The relationship of atypical acid-fast bacteria to human disease; a preliminary report. J Lab Clin Med. 1954; 44(2): 202–9.
4. Литвинов В.И., Богородская Е.М., Борисов С.Е. (ред.) Нетуберкулезные микобактерии, микобактериозы. М.: Триада; 2014: 254 с.
5. Смирнова Т.Г., Андреевская С.Н., Ларионова Е.Е. и др. Мониторинг видового разнообразия нетуберкулезных микобактерий в ряде областей РФ с использованием ДНК-стрипов GenoType Mycobacterium CM/AS (Hain Lifescience, Германия). Туберкулез и болезни легких. 2017; 95(5): 54–9. https://doi.org/10.21292/2075-1230-2017-95-5-54-59.
6. Cowman S, van Ingen J, Griffith DE, Loebinger MR. Non-tuberculous mycobacterial pulmonary disease. Eur Respir J. 2019; 54(1): 1900250. https://doi.org/10.1183/13993003.00250-2019.
7. Hadjiliadis D, Adlakha A, Prakash UB. Rapidly growing mycobacterial lung infection in association with esophageal disorders. Mayo Clin Proc. 1999; 74(1): 45–51. https://doi.org/10.4065/74.1.45.
8. Зюзя Ю.Р., Пархоменко Ю.Г., Зимина В.Н. и др. ВИЧ-ассоциированный микобактериоз, вызванный нетуберкулезными микобактериями *M. avium*. Особенности морфологической верификации. Туберкулез и болезни легких. 2015; 93(7): 56–7.
9. Mu J, Liu ZC, Zhang C, et al. Pathological characteristics and molecular diagnosis of non-tuberculosis Mycobacterium lung disease. Zhonghua Bing Li Xue Za Zhi. 2020; 49(6): 562–7 (in Chinese). https://doi.org/10.3760/cma.j.cn112151-20191028-00669.
10. Михайловский А.М., Чуркин С.А., Пашкова Н.А., Лепеха Л.Н. Частота выявления и особенности морфологии нетуберкулезного микобактериоза у больных на поздней стадии

ВИЧ-инфекции (по данным Оренбургской области). Туберкулез и болезни легких. 2016; 94(12): 57–61. https://doi.org/10.21292/2075-1230-2016-94-12-57-61.
11. Лепеха Л.Н., Красникова Е.В., Макарьянц Н.Н. и др. Тканевые и клеточные реакции легких, вызванные различными штаммами медленнорастущих микобактерий. Вестник Центрального научно-исследовательского института туберкулеза. 2020; 4: 27–34. https://doi.org/10.7868/S2587667820040032.
12. Амансахедов Р.Б., Дмитриева Л.И., Смирнова Т.Г. и др. Рентгенсемиотика различных форм нетуберкулезных микобактериозов легких. Вестник рентгенологии и радиологии. 2022; 103(1–3): 30–7. https://doi.org/10.20862/0042-4676-2022-103-1-3-30-37.
13. To K, Cao R, Yegiazaryan A, et al. General overview of non-tuberculous mycobacteria opportunistic pathogens: *Mycobacterium avium* and *Mycobacterium abscessus*. J Clin Med. 2020; 9(8): 2541. https://doi.org/10.3390/jcm9082541.

References

1. ICD-10 Version: 2019. Available at: https://mkb-10.com/ (accessed 10.10.2023).
2. Griffith DE, Aksamit T, Brown-Elliott BA, et al. An official ATS/IDSA statement: diagnosis, treatment, and prevention of nontuberculous mycobacterial diseases. Am J Respir Crit Care Med. 2007; 175(4): 367–416. https://doi.org/10.1164/rccm.200604-571ST.
3. Timpe A, Runyon EH. The relationship of atypical acid-fast bacteria to human disease; a preliminary report. J Lab Clin Med. 1954; 44(2): 202–9.
4. Litvinov VI, Bogorodskaya EM, Borisov SE (Eds). Non-tuberculosis mycobacteria, mycobacterioses. Moscow: Triada; 2014: 254 pp. (in Russ.).
5. Smirnova TG, Andreevskaya SN, Larionova EE, et al. Monitoring of species diversity of non-tuberculosis mycobacteria in the some Russian regions using DNA-strips of GenoType Mycobacterium CM/AS (Hain Lifescience, Germany). Tuberculosis and Lung Diseases. 2017; 95(5): 54–9 (in Russ.). https://doi.org/10.21292/2075-1230-2017-95-5-54-59.
6. Cowman S, van Ingen J, Griffith DE, Loebinger MR. Non-tuberculous mycobacterial pulmonary disease. Eur Respir J. 2019; 54(1): 1900250. https://doi.org/10.1183/13993003.00250-2019.
7. Hadjiliadis D, Adlakha A, Prakash UB. Rapidly growing mycobacterial lung infection in association with esophageal disorders. Mayo Clin Proc. 1999; 74(1): 45–51. https://doi.org/10.4065/74.1.45.
8. Zyuzya YuR, Parkhomenko YuG, Zimina VN, et al. HIV-associated mycobacteriosis caused by non-tuberculosis mycobacteria *M. avium*. Features of morphological verification. Tuberculosis and Lung Diseases. 2015; 93(7): 56–7 (in Russ.).
9. Mu J, Liu ZC, Zhang C, et al. Pathological characteristics and molecular diagnosis of non-tuberculosis Mycobacterium lung disease. Zhonghua Bing Li Xue Za Zhi. 2020; 49(6): 562–7 (in Chinese). https://doi.org/10.3760/cma.j.cn112151-20191028-00669.
10. Mikhailovskiy AM, Churkin SA, Pashkova NA, Lepekha LN. Frequency of detection and specific morphology of non-tuberculous mycobacteriosis in those at the advanced stage of HIV (as per data from Orenburg Region). Tuberculosis and Lung Diseases. 2016; 94(12): 57–61 (in Russ.). https://doi.org/10.21292/2075-1230-2016-94-12-57-61.
11. Lepekha LN, Krasnikova EV, Makaryants NN, et al. Tissue and cellular reactions in the lungs caused by different strains of slowly growing nontuberculous mycobacteria. Bulletin of the Central Research Institute of Tuberculosis. 2020; 4: 27–34 (in Russ.). https://doi.org/10.7868/S2587667820040032.
12. Amansakhedov RB, Dmitrieva LI, Smirnova TG, et al. Radiological semiotics of different types of nontuberculous pulmonary mycobacterioses. Journal of Radiology and Nuclear Medicine. 2022; 103(1–3): 30–7 (in Russ.). https://doi.org/10.20862/0042-4676-2022-103-1-3-30-37.
13. To K, Cao R, Yegiazaryan A, et al. General overview of nontuberculous mycobacteria opportunistic pathogens: *Mycobacterium avium* and *Mycobacterium abscessus*. J Clin Med. 2020; 9(8): 2541. https://doi.org/10.3390/jcm9082541.

https://doi.org/10.20862/0042-4676-2023-104-3-192-207

Сравнительный анализ воспроизводимости морфометрических показателей грудного отдела аорты по данным компьютерно-томографической и магнитно-резонансной ангиографии

Варламова Ю.В., Саушкин В.В., Рюмшина Н.И., Панфилов Д.С., Козлов Б.Н., Сазонова С.И.

Научно-исследовательский институт кардиологии – филиал ФГБНУ «Томский национальный исследовательский медицинский центр» Российской академии наук, ул. Киевская, 111а, Томск, 634012, Российская Федерация

Варламова Юлия Вячеславовна, к. м. н., врач-радиолог отдела лучевой диагностики НИИ кардиологии – филиала ФГБНУ «Томский национальный исследовательский медицинский центр» РАН;
https://orcid.org/0000-0002-0193-9453

Саушкин Виктор Вячеславович, к. м. н., ст. науч. сотр. отдела лучевой диагностики НИИ кардиологии – филиала ФГБНУ «Томский национальный исследовательский медицинский центр» РАН;
https://orcid.org/0000-0001-5564-3802

Рюмшина Надежда Игоревна, к. м. н., науч. сотр. отдела лучевой диагностики НИИ кардиологии – филиала ФГБНУ «Томский национальный исследовательский медицинский центр» РАН;
https://orcid.org/0000-0002-6158-026X

Панфилов Дмитрий Сергеевич, д. м. н., ст. науч. сотр. отделения сердечно-сосудистой хирургии НИИ кардиологии – филиала ФГБНУ «Томский национальный исследовательский медицинский центр» РАН;
https://orcid.org/0000-0003-2201-350X

Козлов Борис Николаевич, д. м. н., заведующий отделением сердечно-сосудистой хирургии НИИ кардиологии – филиала ФГБНУ «Томский национальный исследовательский медицинский центр» РАН;
https://orcid.org/0000-0002-0217-7737

Сазонова Светлана Ивановна, д. м. н., вед. науч. сотр. отдела лучевой диагностики НИИ кардиологии – филиала ФГБНУ «Томский национальный исследовательский медицинский центр» РАН;
https://orcid.org/0000-0003-2799-3260

Резюме

Цель: сравнить внутриоператорскую и межоператорскую воспроизводимость морфометрических показателей грудной аорты (ГА), вычисленных по результатам мультиспиральной компьютерной томографии (МСКТ) и магнитно-резонансной томографии (МРТ).

Материал и методы. В проспективное исследование включены 20 пациентов с дилатацией восходящей аорты (ВАо) (≥45 мм). Всем больным выполнена МСКТ- и МРТ-ангиография с электрокардиографической синхронизацией. На различных уровнях ГА в систолу и диастолу по внутреннему контуру сосуда определяли его средний диаметр ($D_{ср}$) и площадь поперечного сечения (ППС). Все измерения выполнялись двумя врачами-рентгенологами. Каждый проводил измерения два раза с интервалом не менее 1 мес. Определяли воспроизводимость повторных измерений с использованием коэффициента внутриклассовой корреляции.

Результаты. При анализе систолического кадра выявлены значимые различия между методами при измерении $D_{ср}$ (МРТ: 42,5 (41,0–47,8) мм; МСКТ: 37,7 (34,7–40,3) мм; p = 0,003) и ППС на уровне синотубулярного соединения (МРТ: 14,8 (12,7–17,9) см^2; МСКТ: 11,4 (10,3–13,3) см^2; p = 0,009), ППС ВАо (МРТ: 17,6 (14,6–20,8) см^2; МСКТ: 19,6 (16,7–21,5) см^2; p = 0,035) и $D_{ср}$ проксимальнее левой подключичной артерии (ЛПКА) (МРТ: 31,5 (31,0–34,0) мм; МСКТ: 31,7 (27,3–32,9) мм; p = 0,041). Для диастолического кадра достоверные различия между методами наблюдали при измерении ППС ВАо (МРТ: 17,0 (14,5–19,7) см^2; МСКТ: 19,7 (15,3–21,8) см^2; p = 0,025), $D_{ср}$ (МРТ: 30,5 (29,3–32,8) мм; МСКТ: 29,8 (27,1–31,3) мм; p = 0,05) и ППС проксимальнее ЛПКА (МРТ: 7,5 (6,9–7,9) см^2; МСКТ: 7,4 (5,9–7,8) см^2; p = 0,007), а также ППС на уровне левого предсердия (МРТ: 4,9 (4,2–5,0) см^2; МСКТ: 5,1 (4,67–5,5) см^2; p = 0,042). По результатам анализа для МСКТ-ангиографии была получена хорошая внутри- и межоператорская воспроизводимость измерений на всех уровнях ГА. По данным МРТ-ангиографии отмечалась сильная внутри- и межоператорская вариабельность в определении $D_{ср}$ и ППС на уровнях дуги и нисходящей аорты.

Заключение. Площадь поперечного сечения аорты показала наилучшую внутри- и межоператорскую воспроизводимость и сопоставимость измерений между МСКТ- и МРТ-ангиографией.

Ключевые слова: грудная аорта; аневризма; измерение аорты; мультиспиральная компьютерная томография; магнитно-резонансная томография; межоператорская воспроизводимость; внутриоператорская воспроизводимость.

Конфликт интересов. Авторы заявляют об отсутствии конфликта интересов.

Финансирование. Исследование выполнено при поддержке гранта Российского научного фонда № 21-15-00160.

Для цитирования: Варламова Ю.В., Саушкин В.В., Рюмшина Н.И., Панфилов Д.С., Козлов Б.Н., Сазонова С.И. Сравнительный анализ воспроизводимости морфометрических показателей грудного отдела аорты по данным компьютерно-томографической и магнитно-резонансной ангиографии. *Вестник рентгенологии и радиологии*. 2023; 104(3): 192–207. https://doi.org/10.20862/0042-4676-2023-104-3-192-207

Для корреспонденции: Варламова Юлия Вячеславовна, E-mail: jul13@bk.ru

Статья поступила 22.05.2023 *После доработки 15.09.2023* *Принята к печати 16.09.2023*

Comparative Reproducibility Analysis of Thoracic Aorta Morphometric Parameters According to Computed Tomography and Magnetic Resonance Angiography

Yuliya V. Varlamova, Viktor V. Saushkin, Nadezhda I. Ryumshina, Dmitriy S. Panfilov, Boris N. Kozlov, Svetlana I. Sazonova

Cardiology Research Institute – branch of Tomsk National Research Medical Center, Russian Academy of Sciences, ul. Kievskaya, 111a, Tomsk, 634012, Russian Federation

Yuliya V. Varlamova, Cand. Med. Sc., Radiologist, Radiology Department, Cardiology Research Institute – branch of Tomsk National Research Medical Center, RAS;
https://orcid.org/0000-0002-0193-9453

Viktor V. Saushkin, Cand. Med. Sc., Senior Researcher, Radiology Department, Cardiology Research Institute – branch of Tomsk National Research Medical Center, RAS;
https://orcid.org/0000-0001-5564-3802

Nadezhda I. Ryumshina, Cand. Med. Sc., Researcher, Radiology Department, Cardiology Research Institute – branch of Tomsk National Research Medical Center, RAS;
https://orcid.org/0000-0002-6158-026X

Dmitriy S. Panfilov, Dr. Med. Sc., Senior Researcher, Cardiovascular Surgery Department, Cardiology Research Institute – branch of Tomsk National Research Medical Center, RAS;
https://orcid.org/0000-0003-2201-350X

Boris N. Kozlov, Dr. Med. Sc., Head of Cardiovascular Surgery Department, Cardiology Research Institute – branch of Tomsk National Research Medical Center, RAS;
https://orcid.org/0000-0002-0217-7737

Svetlana I. Sazonova, Dr. Med. Sc., Leading Researcher, Radiology Department, Cardiology Research Institute – branch of Tomsk National Research Medical Center, RAS;
https://orcid.org/0000-0003-2799-3260

Abstract

Objective: to compare intra- and inter-operator reproducibility of thoracic aorta (ThAo) morphometric parameters, calculated by multislice computed tomography (MSCT) and magnetic resonance imaging (MRI).

Material and methods. The prospective study included 20 patients with ascending aorta (AAo) dilatation (≥45 mm). All patients underwent MSCT- and MRI-angiography in electrocardiogram-gated mode. Mean diameter (D_{mean}) and cross-sectional area (CSA) were measured at different ThAo levels in the systole and diastole along the inner contour of the vessel. All measurements were performed by two radiologists. Each of them took measurements twice at an interval of at least 1 month. The reproducibility of repeated measurements was studied using intraclass correlation coefficient.

Results. The analysis of the systolic frame revealed significant differences between the methods for measuring D_{mean} (MRI: 42.5 (41.0–47.8) mm; MSCT: 37.7 (34.7–40.3) mm; p = 0.003) and CSA at the level of the sinotubular junction (MRI: 14.8 (12.7–17.9) cm^2; MSCT: 11.4 (10.3–13.3) cm^2; p = 0.009), AAo CSA

(MRI: 17.6 (14.6–20.8) cm^2; MSCT: 19.6 (16.7–21.5) cm^2; p = 0.035) and D_{mean} at the level proximal to left subclavian artery (LSA) (MRI: 31.5 (31.0–34.0) mm; MSCT: 31.7 (27.3–32.9) mm; p = 0.041). For the diastolic frame, significant differences between the methods were observed when measuring AAo CSA (MRI: 17.0 (14.5–19.7) cm^2; MSCT: 19.7 (15.3–21.8) cm^2; p = 0.025), D_{mean} (MRI: 30.5 (29.3–32.8) mm; MSCT: 29.8 (27.1–31.3) mm; p = 0.05) and CSA at the level proximal to LSA (MRI: 7.5 (6.9–7.9) cm^2; MSCT: 7.4 (5.9–7.8) cm^2; p = 0.007), as well as CSA at the left atrium level (MRI: 4.9 (4.2–5.0) cm^2; MSCT: 5.1 (4.67–5.5) cm^2; p = 0.042). For MSCT-angiography, good intra- and inter-operator reproducibility of measurements at all ThAo levels was obtained. For MRI-angiography, there was a strong intra- and inter-operator variability in determining D_{mean} and CSA at the levels of aortic arch and descending aorta.

Conclusion. Aortic cross-sectional area showed the best intra- and inter-operator reproducibility and comparability of measurements between MSCT- and MRI-angiography.

Keywords: thoracic aorta; aneurysm; aortic measurement; multislice computed tomography; magnetic resonance imaging; inter-operator reproducibility; intra-operator reproducibility.

Conflict of interest. The authors declare no conflict of interest.

Funding. The study was supported by Russian Science Foundation, Grant No. 21-15-00160.

For citation: Varlamova YuV, Saushkin VV, Ryumshina NI, Panfilov DS, Kozlov BN, Sazonova SI. Comparative reproducibility analysis of thoracic aorta morphometric parameters according to computed tomography and magnetic resonance angiography. *Journal of Radiology and Nuclear Medicine*. 2023; 104(3): 192–207 (in Russian). https://doi.org/10.20862/0042-4676-2023-104-3-192-207

For corresponding: Yuliya V. Varlamova, E-mail: jul13@bk.ru

Received May 22, 2023 *Revised September 15, 2023* *Accepted September 16, 2023*

Введение / Introduction

Аневризма грудной аорты (АГА) является потенциально смертельным заболеванием, которое в большинстве случаев протекает бессимптомно, являясь случайной находкой при проведении визуализирующих методов исследования, поэтому часто в литературе его именуют «тихим убийцей». Более 60% случаев патологического расширения приходится на восходящий отдел сосуда и дугу. Разрывы и расслоения аорты, которые становятся причиной 1–2% всех смертей в развитых странах, связаны с естественным течением заболевания [1]. Чтобы избежать катастрофического события, необходимо заменить пораженный участок артерии искусственным сосудистым протезом.

Основные решения, касающиеся тактики лечения бессимптомных АГА, принимаются в зависимости от их размера. На сегодняшний день абсолютным показанием для хирургического вмешательства при АГА независимо от этиологии считают диаметр сосуда 55 мм и более [2]. Однако для пациентов с классическими (негенетическими) вариантами АГА и дополнительными факторами риска, такими как семейный анамнез, артериальная гипертензия, коарктация аорты, увеличение диаметра аорты более 3 мм в год (по данным повторных исследований с использованием одинаковых методов визуализации на том же уровне аорты, с пошаговым сравнением и подтверждением другим методом), возраст, площадь поверхности тела, сопутствующие заболевания, бикуспидальный аортальный клапан, может рассматриваться более низкий порог максимального диаметра сосуда (менее 50 мм) [2].

В настоящее время широкое внедрение визуализирующих методов исследования позволяет своевременно диагностировать АГА до развития фатальных осложнений [3]. И здесь без сомнения «пальма первенства» принадлежит методам лучевой диагностики, которые всегда занимали приоритетные позиции в определении характера поражения аорты.

Следует отметить, что ни один из визуализирующих методов не имеет идеального разрешения и получение четкого изображения стенки аорты зависит от ряда факторов: технических характеристик используемого оборудования, массы тела пациента, эффективности синхронизации с электрокардиограммой (ЭКГ). [4]. Кроме того, существует проблема значительной межоператорской и внутриоператорской вариабельности при измерении диаметра одного и того же сегмента аорты [4]. Поэтому остается актуальным поиск оптимального морфометрического показателя, который мог бы использоваться в качестве ориентира (маркера) для стратификации риска и планирования хирургического лечения при дилатации/аневризме грудного отдела аорты [5, 6].

Цель – сравнить внутриоператорскую и межоператорскую воспроизводимость морфометрических показателей грудной аорты, вычисленных по результатам мультиспиральной компьютерной томографии (МСКТ) и магнитно-резонансной томографии (МРТ).

Материал и методы / Material and methods

Исследуемая популяция

В проспективное исследование были включены 20 пациентов (средний возраст 61±8 лет, 75%

мужчин) с дилатацией восходящего отдела аорты (более 45 мм). Критериями исключения из исследования явились: синдромные заболевания аорты (синдромы Тернера, Марфана, Элерса–Данло, Лойса–Дитца, другие генетические аномалии), артериальная гипертензия (резистентная к медикаментозной терапии), перенесенный в анамнезе инфаркт миокарда и/или инсульт, стеноз/недостаточность аортального клапана, врожденные пороки сердца (коарктация аорты, тетрада Фалло, открытый артериальный проток), нарушения ритма сердца, дилатация левого желудочка (ЛЖ) (увеличение кардиоторакального индекса до величины более 0,55 или внутреннего диаметра ЛЖ до величины более 2,7 см/м^2 площади поверхности тела), сниженная глобальная сократительная функция ЛЖ (фракция выброса менее 40%), предшествующие операции на сердце, наличие аллергических реакций на йод, сниженная скорость клубочковой фильтрации (30 мл/мин/1,73 м^2 и ниже), а также отказ от участия в исследовании.

Все пациенты прошли полное клинико-инструментальное обследование, включавшее сбор анамнеза, клиническое наблюдение, общеклиническое и биохимическое исследование крови, регистрацию ЭКГ в 12 отведениях, суточное мониторирование ЭКГ, эхокардиографию. Кроме того, всем больным были выполнены МСКТ- и МРТ-ангиография грудного отдела аорты в ЭКГ-синхронизированном режиме. Результаты морфометрии аорты в систолу и диастолу по данным обоих методов сравнивали статистически попарно для каждого пациента. Временной интервал между исследованиями не превышал 1 дня. Перед проведением визуализирующих исследований в обязательном порядке измеряли системное артериальное давление манжетным сфигмоманометром на плечевой артерии.

Исследование было одобрено локальным этическим комитетом Научно-исследовательского института кардиологии – филиала ФГБНУ «Томский национальный исследовательский медицинский центр» РАН (протокол № 213 от 12 мая 2021 г.) и проведено в соответствии с этическими нормами, изложенными в Хельсинкской декларации пересмотра 2008 г.

МСКТ-ангиография грудного отдела аорты

Запись исследования осуществляли на кардиологическом 64-срезовом гибридном томографе Discovery NM/CT 570C (GE Healthcare, США) со следующими параметрами сканирования: ширина коллимации детектора 0,625 мм, охват детектора 40 мм, толщина среза 0,625 мм, время вращения трубки 0,35 с, шаг сканирования (pitch) 0,16–0,2 в зависимости от частоты сердечных сокращений (ЧСС). Значение напряжения рентгеновской трубки 100 кВ или 120 кВ определяли в зависимости от массы тела пациента и индекса массы тела (ИМТ) ≤30 кг/м^2 и >30 кг/м^2 соответственно. Сила тока в трубке варьировала от 400 мА до 700 мА с модуляцией дозы по ЭКГ-сигналу, снижающей ток в трубке до 20% (максимальные значения силы тока между 80–20% фазами интервала R–R).

Использовали ретроспективную синхронизацию с ЭКГ, при которой сканирование выполняли во время всего сердечного цикла, что позволило выбрать и реконструировать наиболее качественную серию изображений, соответствующих конечной систолической (30–40%) и конечной диастолической (80–90%) фазам сердечного цикла. Изображения были реформатированы с помощью стандартного алгоритма с интервалом 10% на протяжении всего сердечного цикла с толщиной среза 0,625 мм. Применение этого протокола позволило проводить исследование со средней дозой облучения около 13,0±1,7 мЗв.

Обработку полученных изображений с оценкой количественных параметров, а также построение мультипланарных и 3D-реконструкций выполняли на рабочей станции Advantage workstation 4.7, Volume Share 7 (GE Healthcare, США).

Морфометрический анализ грудной аорты по данным МСКТ

Качество полученных изображений оценивали субъективно по трехбалльной шкале: 1 балл – хорошее качество (отсутствие артефактов и нормальное контрастное усиление), 2 балла – удовлетворительное качество (единичные артефакты или контрастное усиление менее 200 HU), 3 балла – низкое качество (множественные артефакты и контрастное усиление менее 200 HU). Перед проведением морфометрического анализа выбирали оптимальные конечную систолическую (30–40%) и конечную диастолическую (80–90%) фазы. Далее проводили измерения аорты на различных уровнях (рис. 1) для двух выбранных фаз сердечного цикла. В список двумерных измерений для каждого сегмента восходящей аорты входили: максимальный диаметр, минимальный диаметр, средний диаметр (среднеарифметическое наибольшего и наименьшего значений диаметров, измеренных в одном поперечном сечении, перпендикулярном к осевой линии сосуда) и площадь поперечного сечения (рассчитывается автоматически после построения контура просвета аорты). Все измерения выполняли на основании заранее заданных анатомических ориентиров перпендикулярно осевой линии аорты без учета сосудистой стенки (по внутреннему контуру).

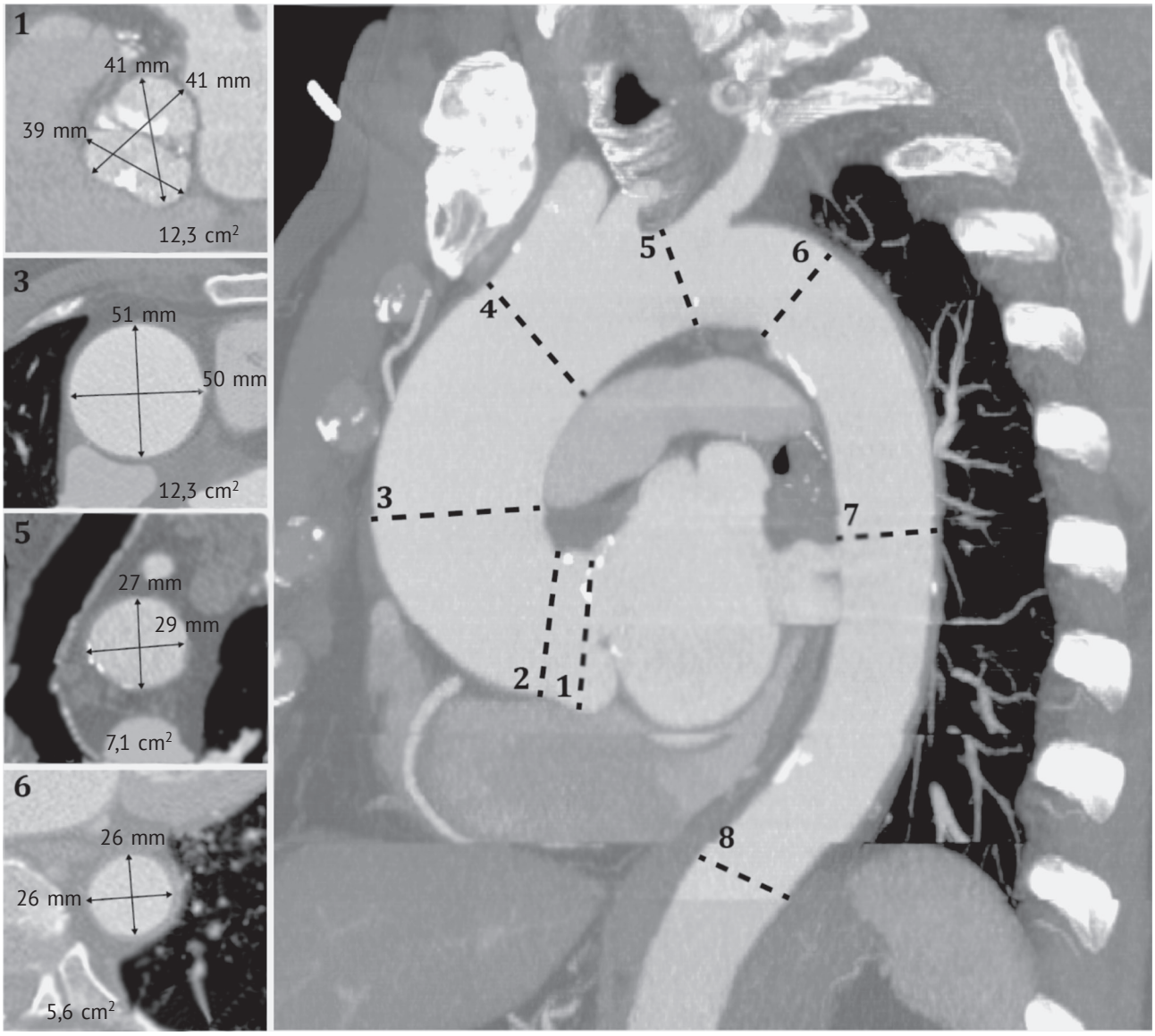

Рис. 1. Морфометрическая обработка изображений, полученных при мультиспиральной компьютерной томографии грудной аорты. Представлена проекция максимальной интенсивности с указанием уровней морфометрического измерения грудной аорты. Дополнительно приведены мультипланарные реконструкции на уровнях синусов Вальсальвы (1), восходящей аорты (3), дуги аорты (проксимальнее левой подключичной артерии) (5), начального отдела нисходящей аорты (дистальнее левой подключичной артерии) (6) с указанием диаметров и площади поперечного сечения

Fig. 1. Morphometric processing of images obtained by multislice computed tomography of the thoracic aorta. A projection of the maximum intensity is presented, indicating the levels of morphometric measurement of the thoracic aorta. Additionally, multiplanar reconstructions are given at the levels of Valsalva sinuses (1), ascending aorta (3), aortic arch (proximal to the left subclavian artery) (5), beginning of the descending aorta (distal to the left subclavian artery) (6) indicating the diameters and cross-sectional area

МРТ-ангиография грудного отдела аорты

Бесконтрастное МРТ-исследование проводили на томографе Vantage Titan (Toshiba Medical Systems, Япония) мощностью 1,5 Тл в ЭКГ-синхронизированном режиме с задержкой дыхания на высоте выдоха. Быстрые спин-эхо (TSE) изображения, взвешенные по T1 (trig) в аксиальной проекции были получены с использованием следующих параметров: TR 1874 мс, TE 32,0 мс, FOV 40,0×33,0 см, матрица 256×160, толщина среза 6–7 мм, расстояние между срезами 1 мм. Бесконтрастную МРТ-аортографию выполняли с помощью время-пролетной последовательности (TOF), параметры следующие: TR 5,2 мс, TE 2,6 мс, FOV 40,0×39,0 см, матрица 256×256, толщина среза 2 мм, расстояние между срезами 0,1 мм. Кососагиттальные cine-срезы (GRE-SSFP) выставляли на уровнях интереса перпендикулярно оси аорты по следующим параметрам сканирования: 13–16 фаз на сердечный цикл, TR 3,7 мс, TE 1,9 мс, FOV 33×35 см, матрица 128×240,

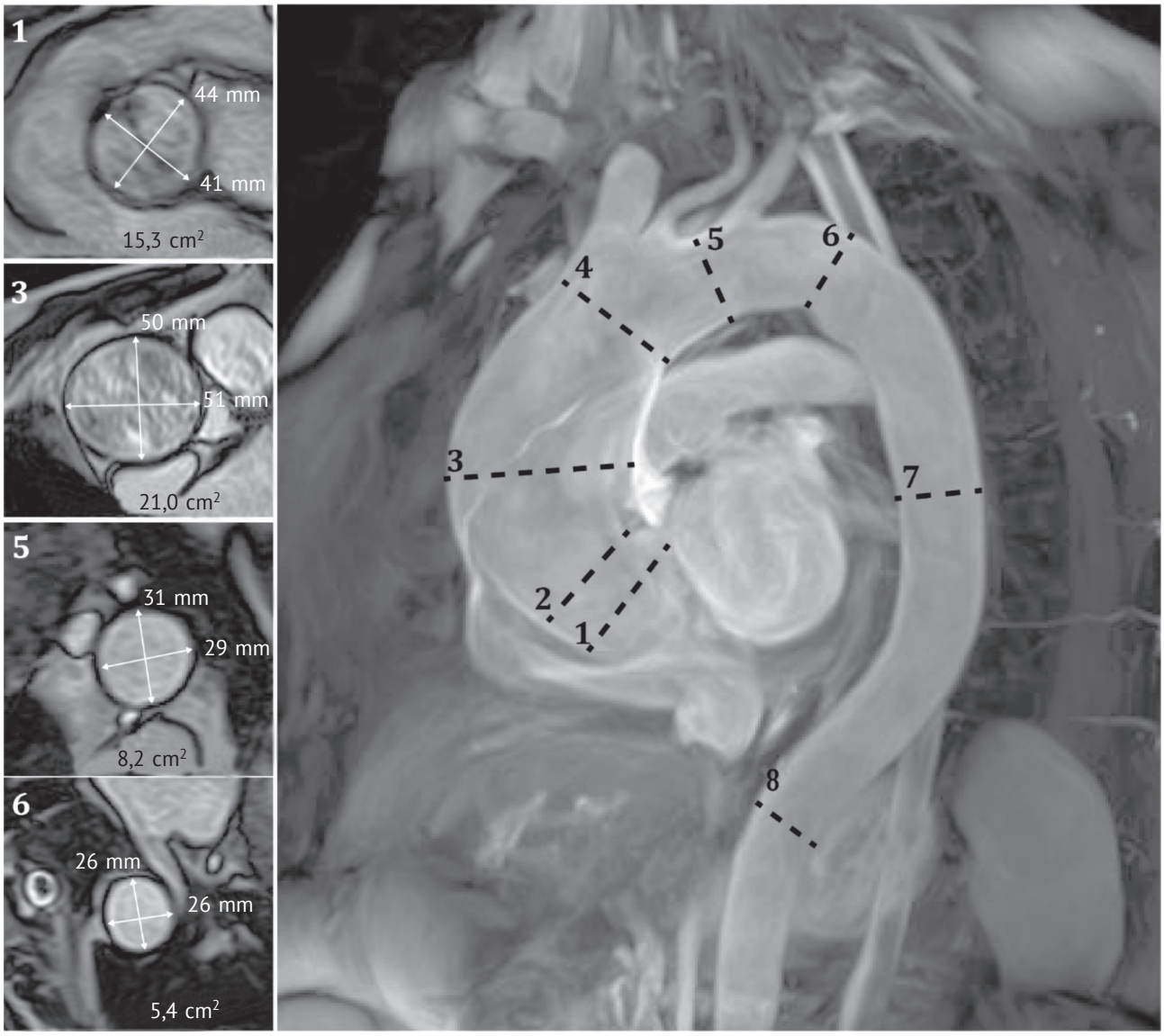

Рис. 2. Морфометрическая обработка бесконтрастных изображений, полученных при магнитно-резонансной томографии грудной аорты. Представлена проекция максимальной интенсивности с указанием уровней морфометрического измерения грудной аорты. Дополнительно приведены мультипланарные реконструкции на уровнях синусов Вальсальвы (1), восходящей аорты (3), дуги аорты (проксимальнее левой подключичной артерии) (5), начального отдела нисходящей аорты (дистальнее левой подключичной артерии) (6) с указанием диаметров и площади поперечного сечения

Fig. 2. Morphometric processing of contrast-free images obtained by magnetic resonance imaging of the thoracic aorta. A projection of the maximum intensity is presented, indicating the levels of morphometric measurement of the thoracic aorta. Additionally, multiplanar reconstructions are given at the levels of Valsalva sinuses (1), ascending aorta (3), aortic arch (proximal to the left subclavian artery) (5), beginning of the descending aorta (distal to the left subclavian artery) (6) indicating the diameters and cross-sectional area

толщина среза 8 мм, расстояние между срезами 2 мм, задержка дыхания по 11–15 с в зависимости от ЧСС. Длительность исследования составляла в среднем около 30 мин.

Морфометрический анализ грудной аорты по данным МРТ

Cine-изображения SSFP использовали для измерений аорты в конце систолического и диастолического кадров. Два диаметра (передне-задний и латеро-латеральный) измеряли между контуром внутренней стенки аорты на уровнях интереса, затем рассчитывали средний диаметр просвета аорты (рис. 2). Площадь поперечного сечения аорты измеряли ручной обводкой внутреннего контура ее стенки с последующим автоматическим вычислением значения. Анализ МРТ-изображений проводили с помощью программных пакетов для постпроцессинговой обработки eFilm 3.4 (MergeHealth, 2010) и Centricity Universal Viewer v.6.0 (GE, 2020).

Анализ воспроизводимости результатов

Все измерения выполнялись двумя опытными врачами-рентгенологами на основании заранее заданных анатомических ориентиров перпендикулярно осевой линии аорты без учета сосудистой стенки. Каждый рентгенолог независимо оценивал результаты МСКТ и МРТ грудного отдела аорты в случайном порядке в соответствии с протоколом, установленным для этих исследований. Данные анамнеза и результаты ранее проведенных исследований экспертам не сообщались. Чтобы оценить воспроизводимость полученных результатов, каждый рентгенолог в случайном порядке повторно анализировал все МСКТ- и МРТ-изображения с интервалом не менее 1 мес.

Статистическая обработка

Статистический анализ материалов проведен с использованием пакета прикладных программ SPSS 26.0 for Windows (SPSS Inc., США), Jamovi 2.18 и GraphPad Prism 8.0 (GraphPad Software, США). Непрерывные переменные, подчиняющиеся нормальному закону распределения, представлены в виде средних значений и стандартных отклонений (M±SD), не подчиняющиеся нормальному закону распределения – в виде медианы и квартилей (Me [Q1; Q3]). Категориальные переменные отражены в числовых значениях (процентах). Проверку на соответствие выборок нормальному закону распределения проводили согласно критерию Шапиро–Уилка. Для сравнения разницы между систолической и диастолической фазами по каждому параметру использовали парный t-тест или знаковый ранговый тест Уилкоксона. Внутри- и межоператорское согласие оценивали по всем показателям с использованием коэффициента внутриклассовой корреляции (intra-class correlation coefficient, ICC), где ICC>0,80 указывал на хорошую воспроизводимость. Средняя разность измерений грудной аорты с помощью МСКТ и МРТ и пределы согласованности были оценены с помощью анализа Блэнда–Альтмана. Изменения считали достоверными при уровне значимости $p<0,05$.

Результаты / Results

Перед проведением МСКТ и МРТ грудного отдела аорты у всех пациентов был зарегистрирован синусовый ритм и достигнуты целевые уровни систолического и диастолического артериального давления. Все исследования имели диагностическое качество изображения и ни одно из них не было исключено из оценки.

Клиническая характеристика пациентов представлена в таблице 1.

Сравнение результатов морфометрии грудного отдела аорты по данным МСКТ и МРТ

При анализе систолического кадра выявлены значимые различия между методами при измерении среднего диаметра (МРТ: 42,5 (41,0–47,8) мм; МСКТ: 37,7 (34,7–40,3) мм; p=0,003) и площади поперечного сечения аорты на уровне синотубулярного соединения (МРТ: 14,8 (12,7–17,9) см^2;

Таблица 1
Table 1

Основные клинические характеристики исследуемой группы пациентов

The main clinical characteristics of the studied group of patients

Параметр / Parameter	Значение / Value
Возраст, лет / Age, years	61±8
Мужской/женский пол, n (%) / Male/female, n (%)	15/5 (75/25)
Площадь поверхности тела, м^2 / Body surface area, m^2	2,02±0,15
Систолическое артериальное давление, мм рт. ст. / Systolic blood pressure, mm Hg	134±9
Диастолическое артериальное давление, мм рт. ст. / Diastolic blood pressure, mm Hg	87±5
Пульсовое давление, мм рт. ст. / Pulse pressure, mm Hg	47±8
Артериальная гипертония, n (%) / Arterial hypertension, n (%)	8 (40)
Атеросклероз аорты*, n (%) / Aortic atherosclerosis*, n (%)	16 (80)
Сахарный диабет, n (%) / Diabetes mellitus, n (%)	0 (0)
Дислипидемия, n (%) / Dyslipidemia, n (%)	13 (65)
Трехстворчатый аортальный клапан, n (%) / Tricuspid aortic valve, n (%)	18 (90)
Аномалии отхождения сосудов дуги аорты*, n (%) / Anomalies of the aortic arch vascular outflow*, n (%)	6 (30)

* По результатам МСКТ.
* According to MSCT results.

Таблица 2
Table 2

Сравнение результатов измерений аорты при МСКТ- и МРТ-ангиографии

Comparison of aortic measurements with MSCT and MRI angiography

Уровень измерения / Measurement level	Тип измерения / Measurement type	Систола / Systole			Диастола / Diastole			Δ систола-диастола / Δ systole-diastole		
		МРТ / MRI	МСКТ / MSCT	p	МРТ / MRI	МСКТ / MSCT	p	МРТ / MRI	МСКТ / MSCT	p
Синусы Вальсальвы / Valsalva sinuses	Диаметр / Diameter	40 (35,0–44,0)	40,1 (36,8–42,1)	0,345	39,0 (36,0–40,0)	39,9 (36,5–41,1)	0,442	2,0±2,6	0,7±1,1	0,153
	Площадь / Area	13,1 (10,2–14,9)	12,7 (11,0–14,5)	0,635	11,9 (11,0–12,9)	12,3 (9,9–13,5)	0,340	1,1±1,7	0,5±1,8	0,358
Синотубулярное соединение / Sinotubular junction	Диаметр / Diameter	42,5 (41,0–47,8)	37,7 (34,7–40,3)	0,003*	41,0 (38,5–42,8)	36,2 (33,6–39,6)	0,091	2,0±1,7	0,9±1,3	0,017*
	Площадь / Area	14,8 (12,7–17,9)	11,4 (10,3–13,3)	0,009*	13,2 (11,8–14,2)	10,7 (9,9–12,2)	0,081	1,1±2,2	0,5±0,9	0,135
ВАо на уровне бифуркации ЛС / AAo at the level of PT bifurcation	Диаметр / Diameter	48,0 (45,0–51,0)	50,1 (45,9–51,9)	0,135	46,5 (43,3–50,8)	49,7 (43,9–51,9)	0,081	1,0±1,4	0,9±1,5	0,221
	Площадь / Area	17,6 (14,6–20,8)	19,6 (16,7–21,5)	0,035*	17,0 (14,5–19,7)	19,7 (15,3–21,8)	0,025*	0,5±1,0	0,5±1,0	0,808
Аорта на уровне БЦС / Aorta at the BCT level	Диаметр / Diameter	39,0 (36,0–42,0)	39,9 (35,6–41,3)	0,153	39,0 (33,3–40,8)	39,0 (33,7–40,1)	0,177	2,0±1,2	1,1±0,9	0,167
	Площадь / Area	11,8 (9,4–13,4)	12,7 (9,9–13,7)	0,903	11,5 (8,8–12,9)	12,1 (9,1–12,8)	0,217	1,0±0,7	0,6±0,5	0,194
Аорта проксимальнее ЛПКА / Aorta proximal to LSCA	Диаметр / Diameter	31,5 (31,0–34,0)	31,7 (27,3–32,9)	0,041*	30,5 (29,3–32,8)	29,8 (27,1–31,3)	0,050*	1,0±1,5	1,1±0,6	0,363
	Площадь / Area	8,0 (7,2–8,9)	7,7 (6,3–8,7)	0,583	7,5 (6,9–7,9)	7,4 (5,9–7,8)	0,007*	0,4±0,8	0,5±0,5	0,572
Аорта дистальнее ЛПКА / Aorta distal to LSCA	Диаметр / Diameter	29,0 (28,0–30,0)	27,7 (25,9–30,1)	0,070	28,0 (27,0–29,0)	27,8 (24,9–28,6)	0,129	1,0±0,8	0,9±0,7	0,496
	Площадь / Area	6,4 (6,0–7,1)	6,2 (5,5–7,1)	0,570	6,3 (5,7–6,9)	6,2 (4,9–6,7)	0,359	–4,5±2,8	0,4±0,8	0,005*
Аорта на уровне ЛП / Aorta at the LA level	Диаметр / Diameter	26,0 (26,0–27,0)	25,9 (25,0–26,8)	0,777	25,0 (22,5–25,8)	25,1 (24,2–25,9)	0,132	1,5±5,3	0,8±0,7	0,020*
	Площадь / Area	5,4 (4,6–5,6)	5,5 (5,0–5,8)	0,104	4,9 (4,2–5,0)	5,1 (4,67–5,5)	0,042*	0,6±0,4	0,4±0,3	0,173
Аорта на уровне диафрагмы / Aorta at the diaphragm level	Диаметр / Diameter	25,0 (24,3–26,0)	24,8 (23,4–26,6)	0,433	23,0 (20,0–24,8)	23,9 (22,6–25,3)	0,119	2,0±1,0	0,9±1,3	0,030*
	Площадь / Area	4,8 (4,1–5,2)	4,9 (4,4–5,6)	0,069	4,2 (4,0–5,6)	4,8 (4,0–5,2)	0,903	0,3±15,3	0,4±0,5	0,903

Примечание. МРТ – магнитно-резонансная томография; МСКТ – мультиспиральная компьютерная томография; ВАо – восходящая аорта; ЛС – легочный ствол; БЦС – брахиоцефальный ствол; ЛПКА – левая подключичная артерия; ЛП – левое предсердие; Δ систола-диастола – систолодиастолическая разница.
* Достоверное различие с уровнем значимости <0,05.

Note. MRI – magnetic resonance imaging; MSCT – multislice computed tomography; AAo – ascending aorta; PT – pulmonary trunk; BCT – brachiocephalic trunk; LSCA – left subclavian artery; LA – left atrium; Δ systole-diastole – systolic-diastolic difference.
* Significant difference with significance level <0.05.

МСКТ: 11,4 (10,3–13,3) см^2; p = 0,009), площади поперечного сечения восходящей аорты на уровне бифуркации легочного ствола (МРТ: 17,6 (14,6–20,8) см^2; МСКТ: 19,6 (16,7–21,5) см^2; p = 0,035) и среднего диаметра аорты проксимальнее левой подключичной артерии (МРТ: 31,5 (31,0–34,0) мм; МСКТ: 31,7 (27,3–32,9) мм; p = 0,041) (табл. 2).

Для диастолического кадра статистически значимое различие между методами наблюдали при измерении площади поперечного сечения восходящей аорты на уровне бифуркации легочного ствола (МРТ: 17,0 (14,5–19,7) см^2; МСКТ: 19,7 (15,3–21,8) см^2; p = 0,025), среднего диаметра (МРТ: 30,5 (29,3–32,8) мм; МСКТ: 29,8 (27,1–31,3) мм; p = 0,05) и площади поперечного сечения аорты проксимальнее левой подключичной артерии (МРТ: 7,5 (6,9–7,9) см^2; МСКТ: 7,4 (5,9–7,8) см^2; p = 0,007), а также площади поперечного сечения нисходящей аорты на уровне левого предсердия (МРТ: 4,9 (4,2–5,0) см^2; МСКТ: 5,1 (4,67–5,5) см^2; p = 0,042) (см. табл. 2).

После проведения сравнительного анализа Блэнда–Альтмана оказалось, что МРТ-ангиография по сравнению с МСКТ-ангиографией завышает значение систолического диаметра аорты на уровнях синусов Вальсальвы, дуги и начального отдела нисходящей аорты на 1,06 мм, 1,14 мм и 1,42 мм соответственно, а также занижает значение данного показателя на уровне восходящей аорты на 1,7 мм. Кроме того, МРТ-ангиография по сравнению с МСКТ-ангиографией завышает значение площади поперечного сечения аорты в систолу на уровнях синусов Вальсальвы и дуги на 0,18 см^2 и 0,28 см^2 соответственно, а также занижает значение показателя на уровнях восходящей аорты и начального отдела нисходящей аорты на 2,53 см^2 и 0,17 см^2 соответственно (рис. 3).

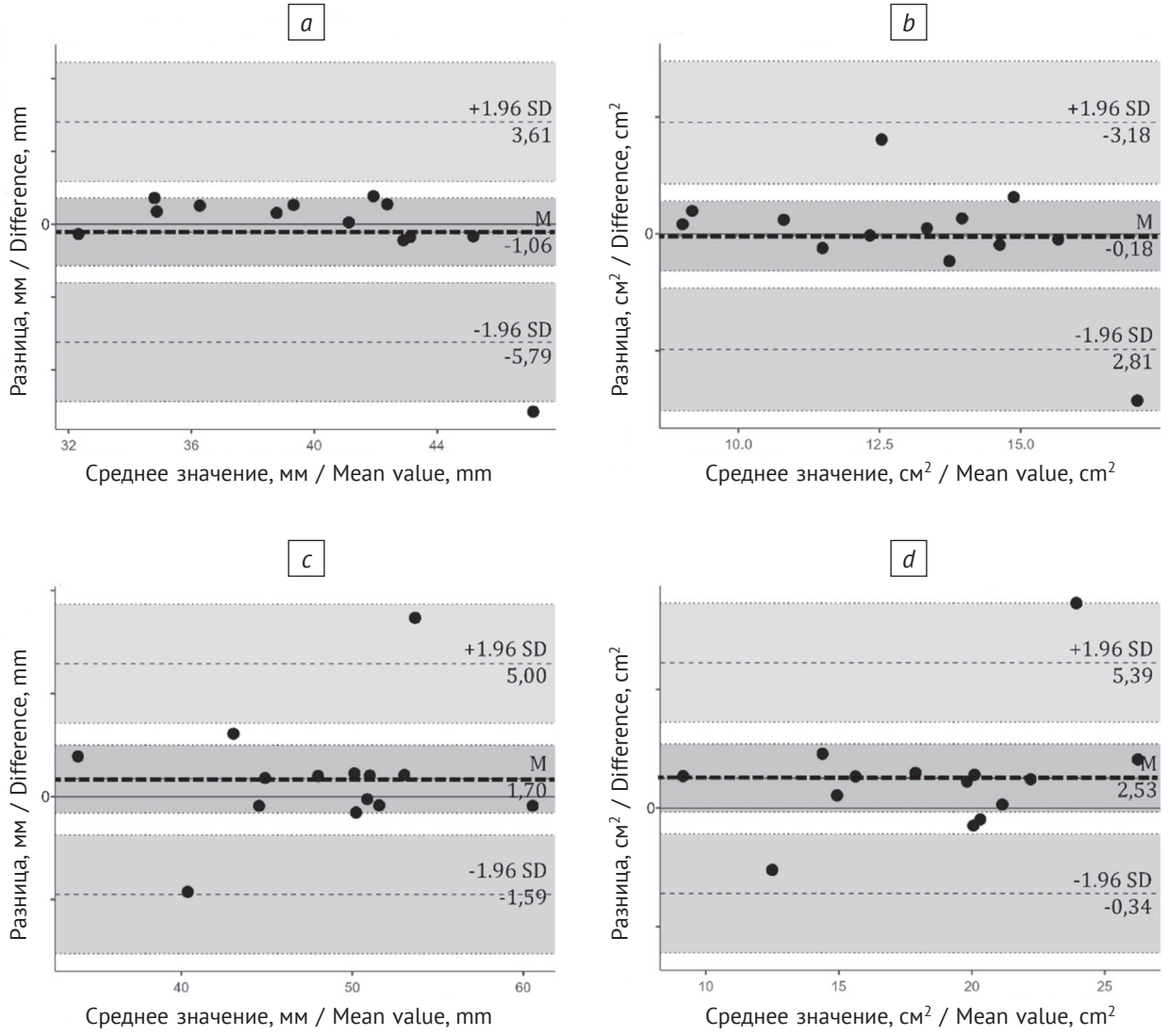

Рис. 3 (*начало*). Анализ Блэнда–Альтмана (окончание на с. 232)

Fig. 3 (*beginning*). Bland–Altman analysis (ended on p. 232)

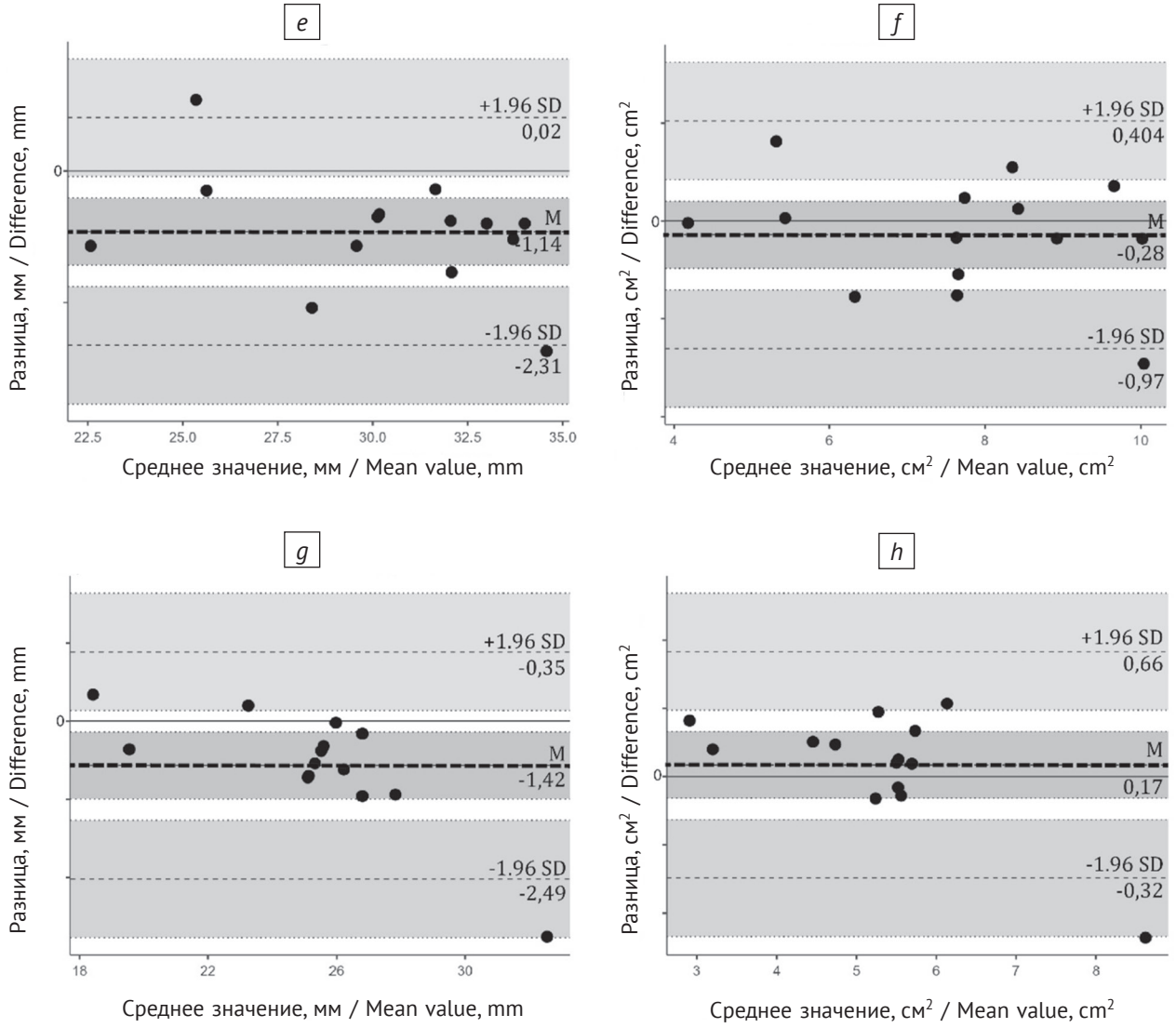

Рис. 3 (*окончание*). Анализ Блэнда–Альтмана. Сопоставление МСКТ- и МРТ-ангиографии в измерении конечных систолических диаметров и площадей поперечного сечения аорты на уровне синусов Вальсальвы (*a*, *b*), восходящей аорты (*c*, *d*), дуги аорты (проксимальнее левой подключичной артерии) (*e*, *f*), начального отдела нисходящей аорты (дистальнее левой подключичной артерии) (*g*, *h*). Утолщенные штриховые горизонтальные линии обозначают среднее смещение, тонкие штриховые горизонтальные линии обозначают ±95% предел согласия (средняя разница ±1,96 стандартного отклонения разницы)

Fig. 3 (*end*). Bland–Altman analysis. Comparison of MSCT and MRI angiography in measuring the end-systolic diameters and cross-sectional areas of the aorta at the level of Valsalva sinuses (*a*, *b*), ascending aorta (*c*, *d*), aortic arch (proximal to the left subclavian artery) (*e*, *f*), the beginning of the descending aorta (distal to the left subclavian artery) (*g*, *h*). Thickened horizontal dashed lines indicate the average offset, thin horizontal dashed lines indicate ±95% limit of agreement (average difference ±1.96 standard deviation of the difference)

По результатам анализа наблюдали значимые различия между МСКТ и МРТ при сравнении систолодиастолической разницы (Δ систола-диастола) среднего диаметра аорты на уровне синотубулярного соединения (МРТ: 2,0±1,7 мм; МСКТ: 0,9±1,3 мм; p = 0,017), левого предсердия (МРТ: 1,5±5,3 мм; МСКТ: 0,8±0,7 мм; p = 0,02) и диафрагмы (МРТ: 2,0±1,0 мм; МСКТ: 0,9±1,3 мм; p = 0,03). Достоверные различия между МСКТ и МРТ при сравнении Δ систола-диастола площади поперечного сечения аорты были выявлены только для уровня измерения дистальнее левой подключичной артерии (МРТ: –4,5±2,8 см^2; МСКТ: 0,4±0,8 см^2; p = 0,005) (рис. 4).

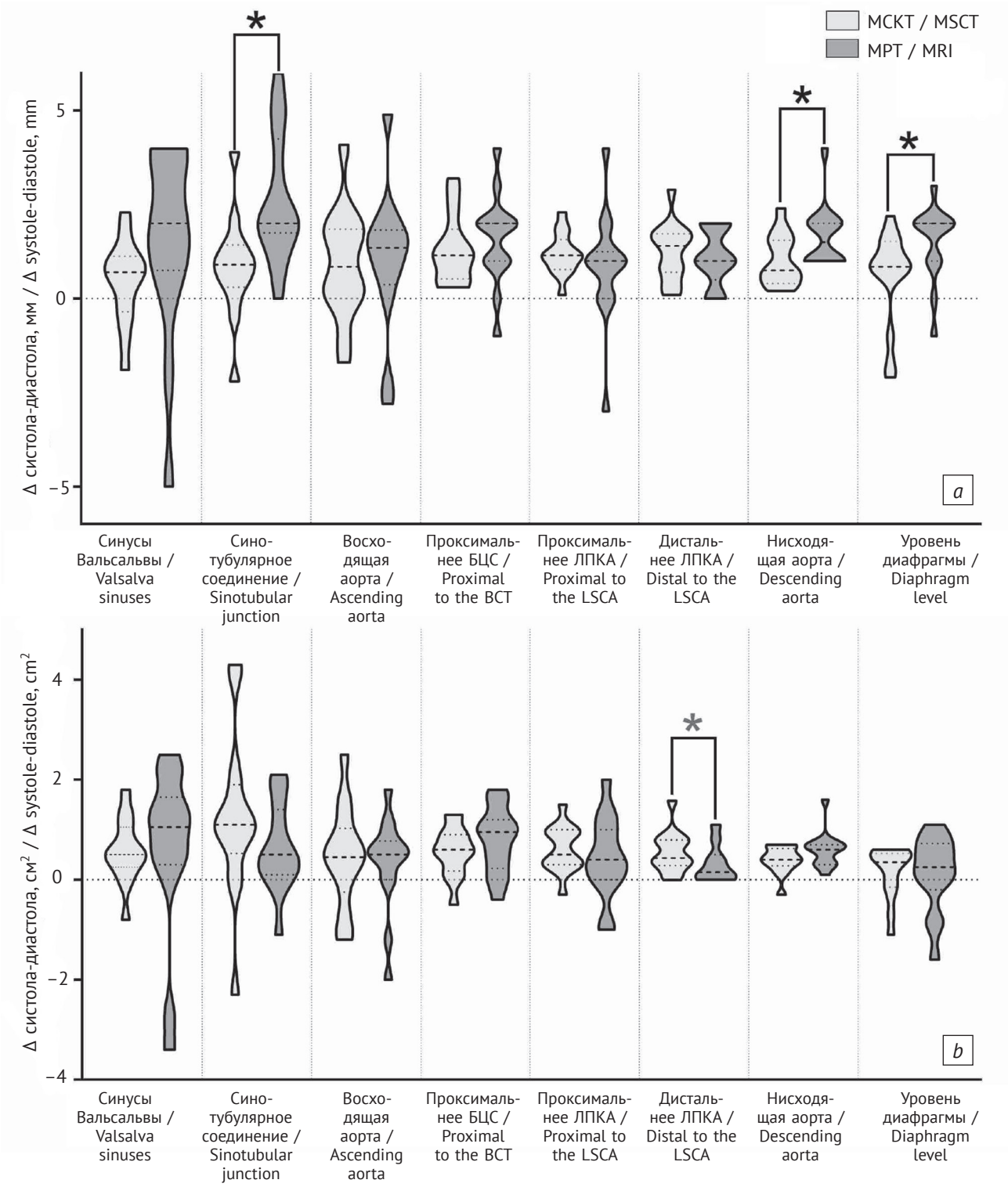

Рис. 4. Графики плотности распределения дельт (Δ систола-диастола) диаметров (*a*) и площадей поперечного сечения (*b*) для МСКТ- и МРТ-ангиографии.

* Достоверные различия.
МСКТ – мультиспиральная компьютерная томография; МРТ – магнитно-резонансная томография;
БЦС – брахиоцефальный ствол; ЛПКА – левая подключичная артерия

Fig. 4. Graphs of the density of deltas (Δ systole-diastole) distribution of diameters (*a*) and cross-sectional areas (*b*) for MSCT and MRI angiography.

* Significant differences.
MSCT – multislice computed tomography; MRI – magnetic resonance imaging; BCT – brachiocephalic trunk;
LSCA – left subclavian artery

Таблица 3
Table 3

Внутри- и межоператорские различия измерений аорты по данным МСКТ-ангиографии

Intra- and inter-operative differences in aortic measurements according to MSCT angiography

Уровень измерения / Measurement level	Тип измерения / Measurement type	ICC (95% ДИ) / ICC (95% CI)			
		Внутриоператорское различие / Intra-operator difference		Межоператорское различие / Inter-operator difference	
		Конец систолы / End of systole	Конец диастолы / End of diastole	Конец систолы / End of systole	Конец диастолы / End of diastole
Синусы Вальсальвы / Valsalva sinuses	Диаметр / Diameter	0,982 (0,949–0,994)	0,969 (0,914–0,989)	0,927 (0,695–0,983)	0,970 (0,871–0,993)
	Площадь / Area	0,955 (0,874–0,984)	0,973 (0,922–0,991)	0,966 (0,815–0,993)	0,989 (0,950–0,997)
Синотубулярное соединение / Sinotubular junction	Диаметр / Diameter	0,995 (0,985–0,998)	0,992 (0,973–0,997)	0,989 (0,583–0,998)	0,992 (0,927–0,998)
	Площадь / Area	0,994 (0,983–0,998)	0,995 (0,987–0,998)	0,996 (0,983–0,999)	0,995 (0,980–0,999)
Восходящая аорта на уровне бифуркации ЛС / Ascending aorta at the level of PT bifurcation	Диаметр / Diameter	0,992 (0,978–0,997)	0,986 (0,962–0,995)	0,984 (0,933–0,996)	0,947 (0,766–0,998)
	Площадь / Area	0,995 (0,987–0,998)	0,997 (0,991–0,999)	0,993 (0,970–0,998)	0,967 (0,853–0,993)
Аорта на уровне БЦС / Aorta at the BCT level	Диаметр / Diameter	0,992 (0,973–0,997)	0,989 (0,970–0,996)	0,902 (0,562–0,978)	0,977 (0,881–0,995)
	Площадь / Area	0,955 (0,878–0,984)	0,939 (0,834–0,978)	0,985 (0,939–0,997)	0,984 (0,926–0,996)
Аорта проксимальнее ЛПКА / Aorta proximal to LSCA	Диаметр / Diameter	0,975 (0,930–0,991)	0,979 (0,941–0,993)	0,971 (0,798–0,993)	0,954 (0,811–0,990)
	Площадь / Area	0,989 (0,969–0,996)	0,987 (0,964–0,995)	0,974 (0,893–0,994)	0,969 (0,866–0,993)
Аорта дистальнее ЛПКА / Aorta distal to LSCA	Диаметр / Diameter	0,969 (0,871–0,990)	0,984 (0,954–0,994)	0,972 (0,884–0,994)	0,982 (0,911–0,996)
	Площадь / Area	0,976 (0,935–0,991)	0,952 (0,867–0,982)	0,990 (0,954–0,998)	0,985 (0,941–0,997)
Аорта на уровне ЛП / Aorta at the LA level	Диаметр / Diameter	0,994 (0,983–0,998)	0,996 (0,988–0,999)	0,995 (0,980–0,999)	0,993 (0,970–0,998)
	Площадь / Area	0,989 (0,970–0,996)	0,975 (0,931–0,991)	0,992 (0,968–0,998)	0,996 (0,984–0,999)
Аорта на уровне диафрагмы / Aorta at the diaphragm level	Диаметр / Diameter	0,979 (0,940–0,993)	0,984 (0,955–0,994)	0,998 (0,916–0,998)	0,960 (0,854–0,993)
	Площадь / Area	0,991 (0,974–0,997)	0,986 (0,961–0,995)	0,992 (0,942–0,988)	0,984 (0,920–0,997)

Примечание. ICC (intraclass correlation coefficient) – коэффициент внутриклассовой корреляции; ДИ – доверительный интервал.

Note. ICC – intraclass correlation coefficient; CI – confidence interval.

Таблица 4
Table 4

Внутри- и межоператорские различия измерений аорты по данным МРТ-ангиографии

Intra- and inter-operative differences in aortic measurements according to MRI angiography

Уровень измерения / Measurement level	Тип измерения / Measurement type	ICC (95% ДИ) / ICC (95% CI)			
		Внутриоператорское различие / Intra-operator difference		Межоператорское различие / Inter-operator difference	
		Конец систолы / End of systole	Конец диастолы / End of diastole	Конец систолы / End of systole	Конец диастолы / End of diastole
Синусы Вальсальвы / Valsalva sinuses	Диаметр / Diameter	0,970 (0,901–0,991)	0,967 (0,889–0,990)	0,934 (0,781–0,981)	0,943 (0,809–0,983)
	Площадь / Area	0,976 (0,905–0,993)	0,978 (0,927–0,994)	0,933 (0,727–0,982)	0,739 (0,838–0,926)
Синотубулярное соединение / Sinotubular junction	Диаметр / Diameter	0,926 (0,748–0,978)	0,853 (0,516–0,957)	0,902 (0,686–0,969)	0,912 (0,731–0,972)
	Площадь / Area	0,928 (0,755–0,979)	0,852 (0,500–0,957)	0,923 (0,707–0,977)	0,901 (0,697–0,968)
ВАо на уровне бифуркации ЛС / AAo at the level of PT bifurcation	Диаметр / Diameter	0,982 (0,944–0,995)	0,989 (0,965–0,997)	0,927 (0,780–0,976)	0,953 (0,857–0,985)
	Площадь / Area	0,986 (0,956–0,996)	0,992 (0,972–0,998)	0,955 (0,858–0,986)	0,970 (0,905–0,990)
ААо на уровне БЦС / Aorta at the BCT level	Диаметр / Diameter	0,975 (0,912–0,993)	0,979 (0,930–0,994)	0,946 (0,834–0,983)	0,913 (0,726–0,972)
	Площадь / Area	0,984 (0,946–0,995)	0,978 (0,923–0,994)	0,949 (0,839–0,984)	0,935 (0,797–0,979)
Аорта проксимальнее ЛПКА / Aorta proximal to LSCA	Диаметр / Diameter	0,782 (0,328–0,932)*	0,680 (0,039–0,900)*	0,815 (0,404–0,941)	0,830 (0,494–0,945)
	Площадь / Area	0,796 (0,371–0,937)*	0,717 (0,145–0,911)*	0,811 (0,400–0,940)	0,857 (0,571–0,953)
Аорта дистальнее ЛПКА / Aorta distal to LSCA	Диаметр / Diameter	0,644 (–0,434–0,906)*	0,342 (–0,921–0,830)*	–0,684 (–8,789–0,672)*	–0,831 (–4,640–0,596)*
	Площадь / Area	0,747 (–0,006–0,933)*	0,611 (–0,614–0,898)*	0,000 (–3,883–0,799)*	–1,632 (4,334–0,584)*
Аорта на уровне ЛП / Aorta at the LA level	Диаметр / Diameter	0,972 (0,907–0,991)	0,226 (–0,512–0,763)*	0,981 (0,943–0,994)	0,545 (–0,341–0,851)*
	Площадь / Area	0,982 (0,924–0,995)	0,962 (0,964–0,993)	0,965 (0,847–0,990)	0,970 (0,798–0,992)
Аорта на уровне диафрагмы / Aorta at the diaphragm level	Диаметр / Diameter	0,942 (0,807–0,982)	0,982 (0,914–0,995)	0,946 (0,837–0,982)	0,034 (–1,702–0,678)*
	Площадь / Area	0,966 (0,814–0,991)	0,071 (–0,362–0,689)*	0,925 (0,893–0,983)	–0,002 (–1,538–0,653)*

* Достоверное различие с уровнем значимости <0,05.

* Significant difference with a significance level <0.05.

Внутри- и межоператорская воспроизводимость

Для МСКТ-ангиографии была выявлена хорошая воспроизводимость результатов практически на всех уровнях измерения аорты как между рентгенологами, так и у одного врача лучевой диагностики (табл. 3). По данным МРТ-исследования отмечалась сильная внутри- и межоператорская вариабельность в определении среднего диаметра и площади поперечного сечения на уровне дуги и нисходящей аорты (табл. 4).

Так, ICC и 95% доверительный ннтервал (ДИ) внутриоператорской воспроизводимости конечного систолического среднего диаметра аорты на уровнях проксимальнее и дистальнее левой подключичной артерии составили 0,782 (0,328–0,932) и 0,644 (–0,434–0,906) соответственно. ICC (95% ДИ) внутриоператорской воспроизводимости конечной систолической площади поперечного сечения аорты на уровнях проксимальнее и дистальнее левой подключичной артерии составили 0,796 (0,371–0,937) и 0,747 (–0,006–0,933) соответственно. ICC (95% ДИ) внутриоператорской воспроизводимости конечной диастолической площади поперечного сечения аорты на уровнях проксимальнее левой подключичной артерии, дистальнее левой подключичной артерии и диафрагмы составили 0,717 (0,145–0,911), 0,611 (–0,614–0,898) и 0,071 (–0,362–0,689) соответственно. ICC (95% ДИ) внутриоператорской воспроизводимости конечного диастолического среднего диаметра аорты на уровнях проксимальнее левой подключичной артерии, дистальнее левой подключичной артерии и левого предсердия составили 0,680 (0,039–0,900), 0,342 (–0,921–0,830) и 0,226 (–0,512–0,763) соответственно. ICC (95% ДИ) межоператорской воспроизводимости конечного диастолического среднего диаметра аорты на уровнях дистальнее левой подключичной артерии, левого предсердия и диафрагмы составили 0,831 (–4,640–0,596), 0,545 (–0,341–0,851) и 0,034 (–1,702–0,678) соответственно. ICC (95% ДИ) межоператорской воспроизводимости конечной диастолической площади поперечного сечения аорты на уровнях дистальнее левой подключичной артерии и диафрагмы составили –1,632 (4,334–0,584) и –0,002 (–1,538–0,653) соответственно. ICC (95% ДИ) межоператорской воспроизводимости конечных систолических среднего диаметра и площади поперечного сечения аорты на уровне дистальнее левой подключичной артерии составили –0,684 (–8,789–0,672) и 0,000 (–3,883–0,799) соответственно.

Обсуждение / Discussion

По результатам исследования установлено, что площадь поперечного сечения показывает наилучшую внутри- и межоператорскую воспроизводимость результатов как для МСКТ-ангиографии (на всех уровнях измерения грудной аорты), так и для МРТ-ангиографии (на уровне корня и восходящего отдела аорты).

Объяснением полученных результатов может служить тот факт, что измерение диаметров происходит по двум точкам, выбор которых зависит от оператора, тогда как площадь поперечного сечения вычисляется автоматически на основании ручной обводки внутреннего контура стенки аорты и, следовательно, является параметром с большим пространственным разрешением. Поэтому площадь поперечного сечения можно рассматривать в качестве наиболее точного и потенциально перспективного критерия для стратификации риска и планирования хирургического лечения аневризмы грудного отдела аорты.

На сегодняшний день нет единого однозначного мнения о том, какой из методов лучевой диагностики наиболее точно способен определять размеры аорты [4]. В представленном исследовании выполнен сравнительный анализ измерений грудной аорты по данным МСКТ- и МРТ-ангиографии в разные фазы сердечного цикла. По результатам нашей работы показана хорошая сопоставимость измерений между двумя модальностями при оценке размеров грудной аорты на всех уровнях, за исключением среднего диаметра и площади поперечного сечения аорты на уровне синотубулярного соединения, площади поперечного сечения восходящей аорты на уровне бифуркации легочного ствола и среднего диаметра сосуда проксимальнее отхождения левой подключичной артерии в систолу, а также среднего диаметра и площади поперечного сечения на уровне восходящей аорты и дуги (проксимальнее отхождения левой подключичной артерии), площади поперечного сечения нисходящей аорты на уровне левого предсердия в диастолу.

C. Frazao et al. [7] описали аналогичные результаты, указав на высокую сопоставимость МСКТ- и МРТ-измерений при оценке размеров грудной аорты на всех уровнях, за исключением дистального отдела нисходящей аорты, как с учетом толщины стенки сосуда, так и без нее.

Эти данные сопоставимы с ранее опубликованными R.P. Lim et al. [8], которые показали отличное соответствие измерений между бесконтрастной МРТ-ангиографией (ЭКГ-синхронизированной и с задержкой дыхания) и ЭКГ-синхронизированной МСКТ-ангиографией, несмотря на более низкое качество МРТ-изображений, преимущественно на уровне корня аорты. В данное проспективное исследование был включен 31 пациент, которым проводились МСКТ и МРТ грудной аорты с подозрением на аневризму и/или расслоение аорты. Авторы проводили измерения с учетом толщины стенки со-

суда. При этом точность МСКТ в оценке диаметра аорты была выше, тогда как при МРТ отмечалась недооценка диаметра сосуда.

L.R. Bons et al. [9] также показали хорошее согласие между измерениями аорты с помощью МРТ и МСКТ, сравнивая измерения на уровне корня и восходящего отдела аорты. Так, коэффициент корреляции Пирсона при сравнении обсуждаемых модальностей составил 0,84–0,95 на уровне синусов Вальсальвы и >0,96 на уровнях синотубулярного соединения и восходящей аорты. Кроме того, средние систолические диаметры аорты были значительно больше конечных диастолических почти на всех уровнях измерения. Так, средняя разница 1,5±1,3 и 1,8±1,5 мм наблюдалась на уровнях синотубулярного соединения и восходящей аорты соответственно. На основании результатов обсуждаемого исследования авторы рекомендуют ориентироваться на средние систолические размеры аорты для стратификации риска и принятия решения о необходимости хирургического лечения.

Мы получили хорошую межоператорскую и внутриоператорскую воспроизводимость результатов ЭКГ-синхронизированной МСКТ-ангиографии на всех уровнях измерения аорты. Эти результаты согласуются с ранее опубликованными работами, в которых применяли ЭКГ-синхронизированную МСКТ для оценки грудного отдела сосуда. В частности, в работе W. Zhu et al. [6] также было продемонстрировано хорошее меж- и внутриоператорское согласие по всем МСКТ-измерениям.

Воспроизводимость данных при оценке результатов МРТ грудного отдела аорты как для одного исследователя, так и между исследователями также была достаточно хорошей. Полученные нами результаты согласуются с данными зарубежных исследований, где было показано превосходное согласие между наблюдателями почти по всем МРТ-измерениям [10]. Различия, как и в нашей работе, были выявлены на уровне фиброзного кольца аортального клапана, восходящего отдела и дуги аорты (проксимальнее левой подключичной артерии), однако разница измерений составила не более 1 мм, что не представляет значимости непосредственно для клинической практики.

В своем исследовании мы также оценивали деформационные свойства аорты по изменению диаметра и площади поперечного сечения сосуда в систолу и диастолу. Наилучшая сопоставимость результатов между МСКТ и МРТ была получена при сравнении систолодиастолической разницы площади поперечного сечения аорты практически на всех уровнях измерения сосуда, за исключением уровня дистальнее левой подключичной артерии. В настоящее время в научно-медицинской периодике аналогичные исследования не обнаружены.

Ограничения исследования

К основным ограничениям представленной работы следует отнести небольшой объем выборки. Необходимо проведение исследований с бо́льшим числом пациентов, чтобы получить более репрезентативные результаты. Кроме того, полученные выводы должны быть проверены в клинической практике. Также мы не проводили измерение «должного» диаметра аорты, учитывающего пол, возраст, площадь поверхности тела пациентов. Полагаем, что данный показатель может сыграть ключевую роль в вопросе дифференцировки пограничного расширения аорты и аневризмы на основании отклонения диаметра, определяемого с помощью МСКТ и МРТ, от «должного» персонифицированно для каждого пациента.

Заключение / Conclusion

В заключение хотелось бы подчеркнуть, что, независимо от того, какая модальность для визуализации грудной аорты используется, необходимо разработать стандартизированный подход к измерениям, который был бы точным и воспроизводимым. В нашей работе показана отличная сопоставимость результатов измерений грудной аорты между МСКТ и бесконтрастной МРТ. В качестве маркера для стратификации риска и планирования хирургического лечения аневризмы грудного отдела аорты мы рекомендуем ориентироваться на площадь поперечного сечения, так как по сравнению с другими параметрами измерения она показала наилучшую внутри- и межоператорскую воспроизводимость результатов и сопоставимость измерений между двумя лучевыми модальностями.

Литература [References]

1. Pearson G, Devereux R, Loeys B, et al. Report of the National Heart, Lung, and Blood Institute and National Marfan Foundation Working Group on research in Marfan syndrome and related disorders. Circulation. 2008; 118(7): 785–91. https://doi.org/10.1161/CIRCULATIONAHA.108.783753.
2. Абугов С.А., Аверина Т.Б., Аксельрот Б.А. и др. Клинические рекомендации. Рекомендации по диагностике и лечению заболеваний аорты (2017). Кардиология и сердечно-сосудистая хирургия. 2018; 11(1): 7–67. [Abugov SA, Averina TB, Akchurin RS, et al Clinical guidelines. guidelines for the diagnosis and treatment of aortic diseases (2017). Russian Journal of Cardiology and Cardiovascular Surgery. 2018; 11(1): 7–67 (in Russ.).]
3. Elefteriades JA, Botta DM Jr. Indications for the treatment of thoracic aortic aneurysms. Surg Clin North Am. 2009; 89(4): 845–67. https://doi.org/10.1016/j.suc.2009.06.005.
4. Erbel R, Aboyans V, Boileau C, et al. 2014 ESC Guidelines on the diagnosis and treatment of aortic diseases: document

covering acute and chronic aortic diseases of the thoracic and abdominal aorta of the adult. The Task Force for the Diagnosis and Treatment of Aortic Diseases of the European Society of Cardiology (ESC). Eur Heart J. 2014; 35(41): 2873–926. https://doi.org/10.1093/eurheartj/ehu281.

5. Belvroy VM, Zubair MM, van Herwaarden JA, et al. Important longitudinal and circumferential pulsatile changes in zone 0 of the aorta during the cardiac cycle. Eur J Cardiothorac Surg. 2020: ezaa306. https://doi.org/10.1093/ejcts/ezaa306.
6. Zhu W, Wang Y, Chen Y, et al. Dynamic changes in the aorta during the cardiac cycle analyzed by ECG-gated computed tomography. Front Cardiovasc Med. 2022; 9: 793722. https://doi.org/10.3389/fcvm.2022.793722.
7. Frazao C, Tavoosi A, Wintersperger BJ, et al. Multimodality assessment of thoracic aortic dimensions: comparison of computed tomography angiography, magnetic resonance imaging, and echocardiography measurements. J Thorac Imaging. 2020; 35(6): 399–406. https://doi.org/10.1097/RTI.0000000000000514.
8. Lim RP, Singh SG, Hornsey E, et al. Highly accelerated breath-hold noncontrast electrocardiographically- and pulse-gated balanced steady-state free precession magnetic resonance angiography of the thoracic aorta: comparison with electrocardiographically-gated computed tomographic angiography. J Comput Assist Tomogr. 2019; 43(2): 323–32. https://doi.org/10.1097/RCT.0000000000000838.
9. Bons LR, Duijnhouwer AL, Boccalini S, et al. Intermodality variation of aortic dimensions: how, where and when to measure the ascending aorta. Int J Cardiol. 2019; 276: 230–5. https://doi.org/10.1016/j.ijcard.2018.08.067.
10. Beck L, Mohamed AA, Strugnell WE, et al. MRI measurements of the thoracic aorta and pulmonary artery. J Med Imaging Radiat Oncol. 2018; 62(1): 64–71. https://doi.org/10.1111/1754-9485.12637.

https://doi.org/10.20862/0042-4676-2023-104-3-208-221

Опыт применения однофотонной эмиссионной компьютерной томографии молочных желез с ^{99m}Tc-МИБИ

Шевкина С.П.[1,2], Жестовская С.И.[3,4], Вязьмин В.В.[1,2], Шумилина Н.Ю.[1,2]

[1] ФГБОУ ВО «Красноярский государственный медицинский университет им. профессора В.Ф. Войно-Ясенецкого» Минздрава России, ул. Партизана Железняка, 1, Красноярск, 660022, Российская Федерация
[2] КГБУЗ «Красноярский краевой клинический онкологический диспансер им. А.И. Крыжановского», ул. 1-я Смоленская, 16, Красноярск, 660133, Российская Федерация
[3] КГБУЗ «Краевая клиническая больница», ул. Партизана Железняка, 3а, Красноярск, 660022, Российская Федерация
[4] ФГБУ ДПО «Центральная государственная медицинская академия» Управления делами Президента Российской Федерации, ул. Маршала Тимошенко, 19, стр. 1А, Москва, 121359, Российская Федерация

Шевкина Светлана Павловна, ассистент кафедры лучевой диагностики Института профессионального образования ФГБОУ ВО «Красноярский государственный медицинский университет им. профессора В.Ф. Войно-Ясенецкого» Минздрава России, врач ультразвуковой диагностики КГБУЗ «Красноярский краевой клинический онкологический диспансер им. А.И. Крыжановского»; https://orcid.org/0000-0001-8844-6899

Жестовская Светлана Ивановна, д. м. н., профессор, руководитель центра инновационных методов ультразвуковой диагностики КГБУЗ «Краевая клиническая больница», профессор кафедры рентгенологии и ультразвуковой диагностики ФГБУ ДПО «Центральная государственная медицинская академия» Управления делами Президента Российской Федерации; https://orcid.org/0000-0002-5818-2041

Вязьмин Вадим Викторович, ассистент кафедры лучевой диагностики Института профессионального образования ФГБОУ ВО «Красноярский государственный медицинский университет им. профессора В.Ф. Войно-Ясенецкого» Минздрава России, врач-радиолог КГБУЗ «Красноярский краевой клинический онкологический диспансер им. А.И. Крыжановского»; https://orcid.org/0000-0002-4369-2057

Шумилина Наталья Юрьевна, ассистент кафедры лучевой диагностики Института профессионального образования, ассистент кафедры онкологии и лучевой терапии с курсом профессионального образования ФГБОУ ВО «Красноярский государственный медицинский университет им. профессора В.Ф. Войно-Ясенецкого» Минздрава России, заведующая отделением радионуклидной диагностики, врач-рентгенолог КГБУЗ «Красноярский краевой клинический онкологический диспансер им. А.И. Крыжановского»; https://orcid.org/0000-0002-7812-5327

Резюме

Цель: оценка результатов однофотонной эмиссионной компьютерной томографии (ОФЭКТ) с технеций-99m-метоксиизобутилизонитрилом (^{99m}Tc-МИБИ) у женщин с образованиями молочных желез по данным маммографии (ММГ) и ультразвукового исследования (УЗИ) в сопоставлении с результатами морфологического анализа.

Материал и методы. ОФЭКТ с ^{99m}Tc-МИБИ была выполнена 11 женщинам в возрасте от 30 до 63 лет (медиана возраста 40 [33,5; 46,5] лет) с наличием образований молочных желез категории 4 или 5 по системе BI-RADS (Breast Imaging Reporting and Data System) по данным билатеральной ММГ и/или УЗИ. Двум пациенткам проводились повторные ОФЭКТ и УЗИ для анализа первичного ответа опухоли на неоадъювантную химиотерапию (НАХТ).

Результаты. При мультимодальном подходе к диагностике опухолей молочных желез, включающем ММГ и УЗИ, были выявлено 11 патологических образований. Проведение ОФЭКТ позволило определить дополнительное образование, которое ранее не визуализировалось. Все 12 образований впоследствии были верифицированы морфологически. При доброкачественных изменениях гиперфиксации ^{99m}Tc-МИБИ не отмечалось. При ОФЭКТ возможна оценка накопления радиофармацевтического лекарственного препарата (РФЛП) метастатически пораженными лимфатическими узлами. Однако наиболее чувствительный метод выявления поражения подмышечных лимфатических узлов – УЗИ. По результатам повторной ОФЭКТ у 2 пациенток не отмечалось накопления РФЛП в образованиях молочных желез после двух курсов НАХТ, но по данным гистологического исследования ответ опухоли был различный: I и IV степени патоморфоза по Г.А. Лавниковой.

Заключение. Опыт применения ОФЭКТ молочных желез с ^{99m}Tc-МИБИ подтверждает повышение точности лучевой диагностики впервые выявленного рака молочной железы, расширяет возможности обследования в случаях неоднозначных данных ММГ и УЗИ, а также наличия противопоказаний или отказа пациентки от магнитно-резонансной томографии.

Ключевые слова: рак молочной железы; метастатический рак молочной железы; однофотонная эмиссионная компьютерная томография; маммосцинтиграфия; маммография; ультразвуковое исследование.
Конфликт интересов. Авторы заявляют об отсутствии конфликта интересов.
Для цитирования: Шевкина С.П., Жестовская С.И., Вязьмин В.В., Шумилина Н.Ю. Опыт применения однофотонной эмиссионной компьютерной томографии молочных желез с ^{99m}Tc-МИБИ. *Вестник рентгенологии и радиологии.* 2023; 104(3): 208–21. https://doi.org/10.20862/0042-4676-2023-104-3-208-221
Для корреспонденции: Шевкина Светлана Павловна, E-mail: svetalit94@yandex.ru

Статья поступила 06.09.2023 *После доработки 22.10.2023* *Принята к печати 23.10.2023*

Experience in Using Breast Single-Photon Emission Computed Tomography with ^{99m}Tc-MIBI

Svetlana P. Shevkina[1,2], Svetlana I. Zhestovskaya[3,4], Vadim V. Vyazmin[1,2], Natalia Yu. Shumilina[1,2]

[1] *Voino-Yasenetsky Krasnoyarsk State Medical University, ul. Partizana Zheleznyaka, 1, Krasnoyarsk, 660022, Russian Federation*
[2] *Kryzhanovsky Krasnoyarsk Regional Clinical Oncological Dispensary, ul. Pervaya Smolenskaya, 16, Krasnoyarsk, 660133, Russian Federation*
[3] *Krasnoyarsk Regional Clinical Hospital, ul. Partizana Zheleznyaka, 3a, Krasnoyarsk, 660022, Russian Federation*
[4] *Central State Medical Academy, ul. Marshala Timoshenko, 19, str. 1A, Moscow, 121359, Russian Federation*

Svetlana P. Shevkina, Assistant Professor, Chair of Radiation Diagnostics, Institute of Professional Education, Voino-Yasenetsky Krasnoyarsk State Medical University; Ultrasound Diagnostian, Kryzhanovsky Krasnoyarsk Regional Clinical Oncological Dispensary; https://orcid.org/0000-0001-8844-6899

Svetlana I. Zhestovskaya, Dr. Med. Sc., Professor, Head of Center for Innovative Methods of Ultrasound Diagnostics, Krasnoyarsk Regional Clinical Hospital; Professor, Chair of Radiology and Ultrasound Diagnostics, Central State Medical Academy; https://orcid.org/0000-0002-5818-2041

Vadim V. Vyazmin, Assistant Professor, Chair of Radiation Diagnostics, Institute of Professional Education, Voino-Yasenetsky Krasnoyarsk State Medical University; Radiologist, Kryzhanovsky Krasnoyarsk Regional Clinical Oncological Dispensary; https://orcid.org/0000-0002-4369-2057

Natalia Yu. Shumilina, Assistant Professor, Chair of Radiation Diagnostics, Institute of Professional Education, Assistant Professor, Chair of Oncology and Radiation Therapy with a Course of Professional Education, Voino-Yasenetsky Krasnoyarsk State Medical University; Head of Radionuclide Diagnostics Department, Radiologist, Kryzhanovsky Krasnoyarsk Regional Clinical Oncological Dispensary; https://orcid.org/0000-0002-7812-5327

Abstract
Objective: evaluation of the results of single-photon emission computed tomography (SPECT) with technetium-99m-methoxyisobutylisonitrile (^{99m}Tc-MIBI) in women with breast masses according to mammography (MMG) and ultrasound (US) examination in comparison with the results of morphology analysis.
Material and methods. SPECT with ^{99m}Tc-MIBI was performed in 11 women aged from 30 to 63 years (median age 40 [33.5; 46.5]) with BI-RADS (Breast Imaging Reporting and Data System) categories 4 or 5 mammary masses according to bilateral MMG and US diagnostics. Two patients underwent repeated SPECT and US to analyze the primary tumor response to neoadjuvant chemotherapy.
Results. With a multimodal approach to the diagnosis of breast tumors, including MMG and US, 11 pathological masses were identified. SPECT made it possible to find an additional mass that had not been previously visualized. All 12 masses were subsequently verified morphologically. With benign changes, hyperfixation of ^{99m}Tc-MIBI was not observed. SPECT allowed to assess the accumulation of the radiopharmaceutical in metastatically affected lymph nodes. However, the most sensitive method for detecting the axillary lymph node lesions is US. According to the results of repeated SPECT in 2 patients, no radiopharmaceutical accumulation was noted in mammary gland masses after two courses of neoadjuvant chemotherapy, but according to the histological examination, the tumor response was different: I and IV degrees of pathomorphosis according to G.A. Lavnikova.

Conclusion. The experience of using mammary SPECT with ^{99m}Tc-MIBI confirms an increase in the accuracy of radiologic diagnosis of newly identified breast cancer, expands the possibilities of examination in cases of ambiguous MMG and US data, as well as the contraindications or patient's refusal from magnetic resonance imaging.

Keywords: breast cancer; metastatic breast cancer; single-photon emission computed tomography; mammoscintigraphy; mammography; ultrasound.

Conflict of interest. The authors declare no conflict of interest.

For citation: Shevkina SP, Zhestovskaya SI, Vyazmin VV, Shumilina NYu. Experience in using breast single-photon emission computed tomography with ^{99m}Tc-MIBI. *Journal of Radiology and Nuclear Medicine*. 2023; 104(3): 208–21 (in Russian). https://doi.org/10.20862/0042-4676-2023-104-3-208-221

For corresponding: Svetlana P. Shevkina, E-mail: svetalit94@yandex.ru

Received September 6, 2023 *Revised October 22, 2023* *Accepted October 23, 2023*

Введение / Introduction

Проблема рака молочной железы (РМЖ) остается актуальной, во всем мире в 2020 г. было выявлено более 2,26 млн новых случаев данного заболевания. РМЖ занимает 1-е место в структуре онкозаболеваемости, составляя 11,7% всех случаев злокачественных новообразований [1]. Благодаря развитию скрининга, мультимодального подхода в лучевой диагностике и новым методам лечения в настоящее время смертность от данной патологии постепенно снижается, однако остается на 5-м месте в структуре онкологических заболеваний в мире [1, 2]. Эффективность лечения напрямую зависит от точного и своевременного выявления злокачественной патологии. Использование радионуклидных методов повышает точность диагностики при невозможности выполнения магнитно-резонансной томографии (МРТ) и расхождении данных маммографии (ММГ) и ультразвукового исследования (УЗИ) [3–5].

Основными методами лучевой диагностики молочных желез, которые позволяют оценить структуру опухоли, являются ММГ, томосинтез и УЗИ [6, 7]. МРТ с внутривенным контрастированием наиболее чувствительна и высокоспецифична к выявлению патологических изменений за счет оценки перфузии. В ядерной медицине для диагностики РМЖ применяется маммосцинтиграфия, а в качестве дополнительной методики – однофотонная эмиссионная компьютерная томография (ОФЭКТ) [8].

По данным литературы, чувствительность результатов ОФЭКТ выше, чем у планарных исследований, в частности в отношении выявления мелких опухолевых очагов и пораженных подмышечных лимфатических узлов (ПЛУ) [9, 10]. Проведение данных исследований в литературе описано с применением нескольких радиофармацевтических лекарственных препаратов (РФЛП), таких как цитрат галлия (^{67}Ga), натрия пертехнетат (^{99m}Tc), технеций-99m-метилендифосфанат, технеций-99m-метоксиизобутилизонитрил (^{99m}Tc-МИБИ) и ^{99m}Tc-тетрофосмин [4, 8–14]. Одним из используемых препаратов, чувствительных к РМЖ, является ^{99m}Tc-МИБИ [8]. Основная часть этого РФЛП накапливается в митохондриях опухолевых клеток и зависит от активности клеточной пролиферации [15, 16]. Физиологическое распределение ^{99m}Tc-МИБИ происходит в слюнных железах, щитовидной железе, миокарде, печени и желчном пузыре, селезенке и фрагментарно в кишечнике. Обычно в молочных железах отмечается симметричное равномерное умеренное фоновое накопление препарата (рис. 1).

Поглощение РФЛП выше фонового накопления паренхимой молочной железы подозрительно в отношении злокачественности (рис. 2). Кроме того, возможно выявление метастатически пораженных лимфатических узлов в виде фокусов повышенного накопления РФЛП в ипсилатеральной аксиллярной области [8, 10, 13].

Маммосцинтиграфия и ОФЭКТ могут применяться для уточнения данных ММГ: микрокальцинаты, послеоперационные изменения, плотный фон при наличии грудных имплантатов, подозрение на мультифокальный или мультицентричный рост, мониторинг ответа на неоадъювантную химиотерапию (НАХТ) или наличие метастазов аденокарциномы неизвестного первичного происхождения в ПЛУ [4, 11, 13, 14]. Сочетание методов значительно увеличивает положительное прогностическое значение диагностики РМЖ [4, 11, 17]. Некоторые авторы сообщают о повышении показателей диагностической точности выявления мультицентричных и малых форм РМЖ при сочетании ММГ и ОФЭКТ с чувствительностью, специфичностью и точностью 91–93,6%, 93,4% и 93,4% соответственно [11, 18].

В настоящий момент МРТ заменила использование ядерных методов как наиболее чувствительный и специфичный метод диагностики патологии молочных желез. Однако, несмотря на отсутствие лучевой нагрузки, существует ряд противопоказаний к ее применению, такие как наличие металла в теле (например, кардиостимулятор), клаустрофобия у пациента и некоторые другие. В связи с этим необходимо помнить о возможностях

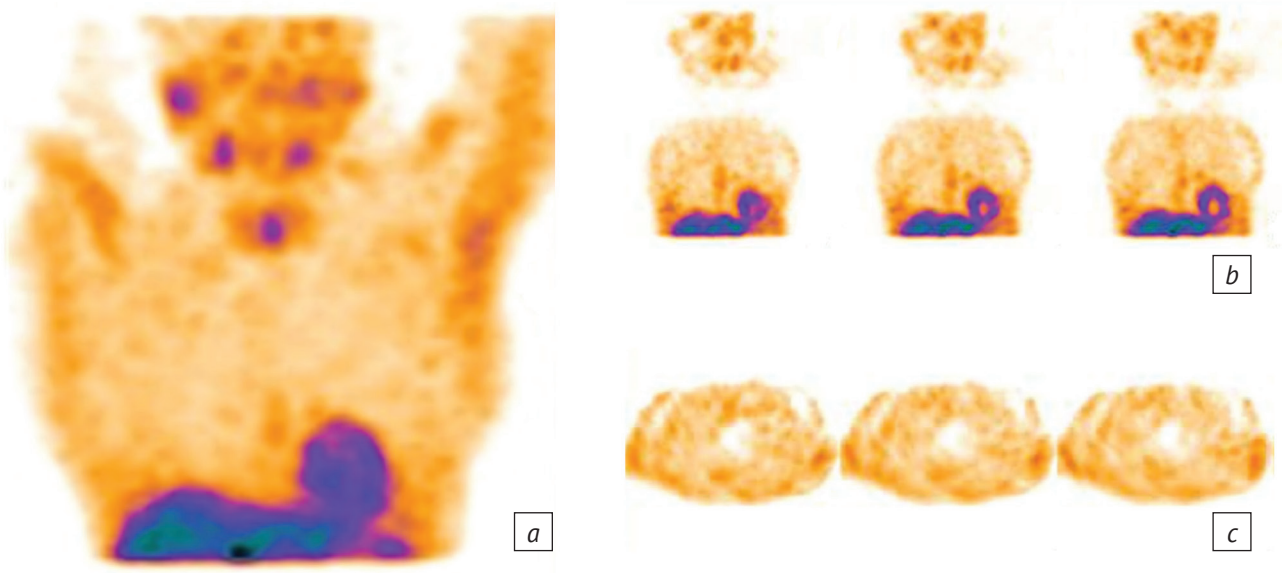

Рис. 1. Результаты однофотонной эмиссионной компьютерной томографии (ОФЭКТ) пациентки с узловой формой фиброзно-кистозной мастопатии слева (очагов патологической гиперфиксации радиофармацевтического лекарственного препарата (РФЛП) в молочных железах не визуализируется):
a – 3D-реконструкция, прямая проекция; *b* – коронарные срезы; *c* – аксиальные срезы

Fig. 1. Single-photon emission computed tomography (SPECT) scans of a patient with a nodular form of fibrocystic mastopathy on the left (foci of pathological hyperfixation of radiopharmaceuticals in the mammary glands are not visualized):
a – 3D reconstruction, direct projection; *b* – coronal sections; *c* – axial sections

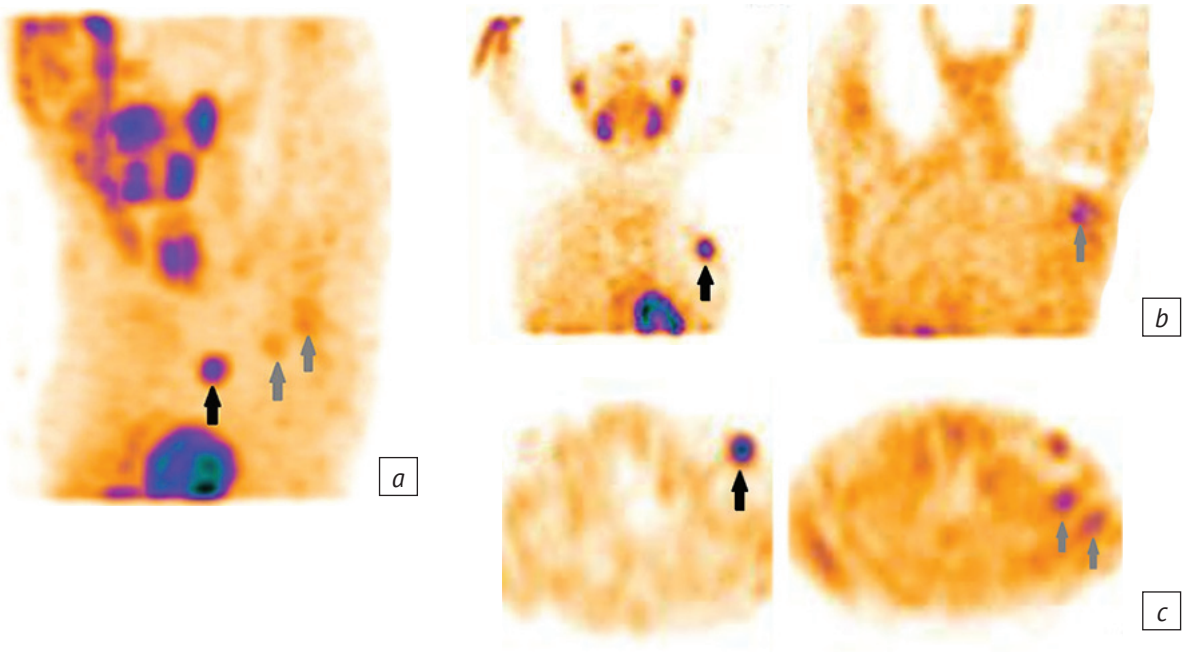

Рис. 2. Результаты ОФЭКТ пациентки с раком левой молочной железы и поражением подмышечных лимфатических узлов слева. В верхненаружном квадранте левой молочной железы единичный очаг гиперметаболической активности РФЛП высокой интенсивности (черные стрелки), индекс накопления опухоль/фон (О/Ф) равен 3,12; в левой подмышечной области два очага с О/Ф 1,82 и 2,7 (серые стрелки):
a – 3D-реконструкция, косая проекция; *b* – коронарные срезы; *c* – аксиальные срезы

Fig. 2. SPECT scans of a patients with left breast cancer and axillary lymph node involvement on the left. In the upper outer quadrant of the left mammary gland, there is a focus of hypermetabolic activity of high-intensity radiopharmaceutical (black arrows), tumor to non-tumor localization ratio (T/NT) is 3.12; there are two lesions in the left axillary region with T/NT 1.82 and 2.7 (gray arrows):
a – 3D reconstruction, oblique projection; *b* – coronal sections; *c* – axial sections.

и показаниях к ОФЭКТ как методу выбора в клинической практике.

Цель – оценка результатов ОФЭКТ с ^{99m}Tc-МИБИ у женщин с образованиями молочных желез по данным ММГ и УЗИ в сопоставлении с результатами морфологического анализа.

Материал и методы / Material and methods

Исследование проведено на базе КГБУЗ «Красноярский краевой клинический онкологический диспансер им. А.И. Крыжановского» в отделении радионуклидной диагностики на ОФЭКТ/КТ системе Symbia T16 (Siemens, Япония), в отделении функциональной и ультразвуковой диагностики на аппарате EPIQ5 (Philips, Нидерланды) с линейным датчиком eL18-4.

ОФЭКТ с ^{99m}Tc-МИБИ выполнена 11 женщинам в возрасте от 30 до 63 лет (медиана возраста 40 [33,5; 46,5] лет) с наличием образований молочных желез категории 4 или 5 по системе BI-RADS (Breast Imaging Reporting and Data System) по данным билатеральной ММГ и комплексной УЗИ-диагностики. Двум пациенткам проводились повторные ОФЭКТ и УЗИ для анализа первичного ответа опухоли на НАХТ. Выявлено 12 образований категорий BI-RADS 4 и 5, которые впоследствии верифицированы морфологически: гистологические и иммуногистохимические исследования препаратов, полученных при трепан-биопсии и/или операции, цитологические исследования тонкоигольных аспирационных биопсий, проводимых для подтверждения поражения регионарных лимфатических узлов и мультифокального, мультицентричного процесса.

ОФЭКТ выполняли по методике, описанной в работе А.А. Тицкой и др. (2014 г.) [16] и основанной на рекомендациях Европейской ассоциации ядерной медицины 2003 г. Через 20 мин после внутривенного введения ^{99m}Tc-МИБИ женщину укладывали в положение лежа на спине с поднятыми за голову руками, в поле зрения детектора входили грудная клетка с молочными железами и подмышечными областями. Эффективная доза облучения при внутривенном введении 740 МБк ^{99m}Tc-МИБИ составляла 5,85 мЗв. Интерпретацию результатов ОФЭКТ осуществляли на основе качественной оценки фонового накопления РФЛП молочными железами: умеренное или повышенное. Описывали зоны и очаги повышенного включения РФЛП относительно фона: локализация по квадрантам, количество, качественная оценка интенсивности накопления (слабое – незначительно выше фона, умеренное – значительно выше фона, но не сопоставимо со щитовидной или слюнными железами, печенью, миокардом, выраженное – сопоставимо с перечисленными органами по интенсивности накопления РФЛП), количественный индекс накопления опухоли относительно фона (О/Ф). В протоколе обязательно указывали наличие, характер и интенсивность распределения РФЛП в подмышечных областях, нетипичные очаги и зоны накопления в тканях, экстравазацию.

Оценку эффективности НАХТ проводили по следующей классификации: I степень – прогрессирование, увеличение О/Ф более чем на 25%, II степень – стабилизация, уменьшение О/Ф менее чем на 30% или его увеличение не более чем на 25%, III степень – частичный ответ опухоли, уменьшение О/Ф на 30–70%, IV степень – выраженный ответ опухоли, уменьшение О/Ф более чем на 70%, V степень – полный ответ на лечение, исчезновение патологической гиперфиксации РФЛП [12]. Изменения в лимфатических узлах оценивали следующим образом: I степень – прогрессирование, нарастание интенсивности и/или увеличение количества ПЛУ, II степень – стабилизация, сохранение О/Ф в пораженных ПЛУ, III степень – частичный ответ, выраженное (на 50% и более) снижение О/Ф и/или уменьшение количества ПЛУ, накапливающих РФЛП, IV степень – полный ответ, исчезновение патологической гиперфиксации РФЛП [16].

Статистическую обработку данных выполняли с помощью программы SPSS Statistics 26 (IBM, США). Для проверки на нормальность распределения количественных данных применяли критерий Шапиро–Уилка, для оценки связи между количественными критериями – коэффициент корреляции Спирмена. Определяя диагностическую ценность различных методов лучевой диагностики, рассчитывали показатели чувствительности, специфичности, количество истинно-положительных, истинно-отрицательных, ложноположительных и ложноотрицательных результатов.

Исследование одобрено локальными этическими комитетами ФГБОУ ВО «Красноярский государственный медицинский университет им. профессора В.Ф. Войно-Ясенецкого» Минздрава России (протокол № 92/2019 от 25 октября 2019 г.) и КГБУЗ «Красноярский краевой клинический онкологический диспансер им. А.И. Крыжановского» (протокол № 24 от 26 декабря 2019 г.)

Результаты / Results

У 10 из 11 женщин с образованиями молочных желез категорий BI-RADS 4 и 5 по данным ММГ и УЗИ, которым была выполнена ОФЭКТ, морфологически подтвержден РМЖ, в том числе билатеральное поражение, что составило 11 случаев (см. табл.). У 1 пациентки по данным гистологии установлена фиброзно-кистозная мастопатия. Метастазы в ПЛУ подтверждены у 6 женщин с РМЖ, у одной из них – двустороннее поражение ПЛУ на фоне билатерального поражения молочных желез (что расценено в нашем исследовании как 7 случаев рака с метастатическим поражением ПЛУ).

Результаты гистологических и иммуногистохимических исследований злокачественных образований молочных желез (n = 11)

Results of histological and immunohistochemical studies of breast cancer (n = 11)

Гистологическое исследование / Histological study	Степень / Grade	Иммуногистохимическое исследование / Immunohistochemical study
Инвазивный дольковый рак / Invasive lobular cancer (n = 1)	2-я степень / Grade 2 (n = 1)	Люминальный A / Luminal A (n = 1)
Инвазивный неспецифический протоковый рак / Invasive nonspecific ductal cancer (n = 10)	2-я степень / Grade 2 (n = 6)	Люминальный A / Luminal A (n = 1) Люминальный B (HER2-негативный) / Luminal B (HER2-negative) (n = 3) Тройной негативный / Triple negative (n = 2)
	3-я степень / Grade 3 (n = 4)	Люминальный B (HER2-негативный) / Luminal B (HER2-negative) (n = 1) Тройной негативный / Triple negative (n = 3)

Примечание. HER2 (human epidermal growth factor receptor 2) – рецептор эпидермального фактора роста человека 2.

Note. HER2 – human epidermal growth factor receptor 2.

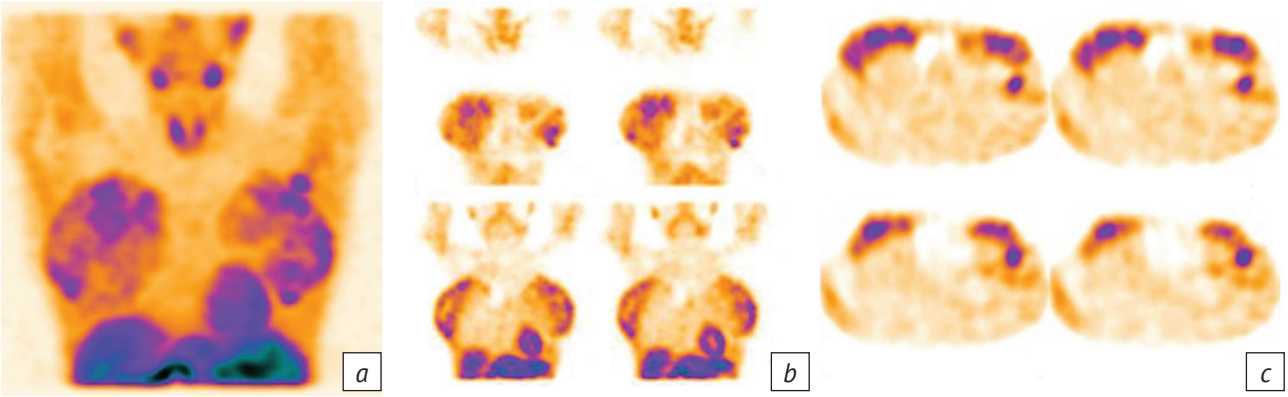

Рис. 3. Результаты ОФЭКТ пациентки на фоне лактации (отмечается повышенное диффузное включение РФЛП в ткань обеих молочных желез):
a – 3D-реконструкция, прямая проекция; b – коронарные срезы; c – аксиальные срезы

Fig. 3. SPECT scans of a patient with lactation (there is an increased diffuse inclusion of radiopharmaceuticals in the breast tissue):
a – 3D reconstruction, direct projection; b – coronal sections; c – axial sections

В 1 случае оценка результатов ОФЭКТ была затруднена из-за повышенного диффузного фонового накопления РФЛП у пациентки на фоне лактации (рис. 3).

При рассмотрении результатов лучевых методов исследования по отдельности можно отметить, что ни одно из них не является абсолютно точным для постановки диагноза. При помощи УЗИ-диагностики выявлено 11 из 12 патологических образований, которые соответствовали категориям BI-RADS 4 и 5. По данным гистологии, в 10 из 11 случаев изменения были злокачественные и в 1 случае – доброкачественные.

У пациентки с двусторонним поражением ПЛУ в левой молочной железе определено мультифокальное поражение при УЗИ и ММГ, в правой молочной железе подозрительных на рак образований до проведения ОФЭКТ не выявлено. По результатам билатеральной ММГ определено 10 случаев РМЖ. При ОФЭКТ патологическое накопление РФЛП отмечено в 9 случаях, в том числе подтверждено поражение второй молочной

железы у пациентки, которое не определялось другими лучевыми методами.

При ОФЭКТ получено два ложноотрицательных ответа: в случае дольковорого рака у пациентки с местным распространением в ипсилатеральные ПЛУ и у женщины с неспецифической протоковой карциномой (тройным негативным типом) без регионарного распространения. Возможных причин и связей отрицательного ответа данного метода с типом или размерами опухоли не выявлено. Индекс О/Ф ^{99m}Tc-МИБИ в образованиях составил от 1,17 до 4,67 (медиана 1,8 [1,47; 3,16]). Корреляционной зависимости между размерами, гистологическими, иммуногистохимическими типами РМЖ и интенсивностью накопления не выявлено.

В исследовании оценивалась возможность диагностики поражения ПЛУ. Выполнение ММГ только в 1 случае из 7 выявило распространение опухоли в ПЛУ. На ММГ-изображениях ПЛУ не всегда попадают в зону исследования, в связи с чем при визуализации признаков злокачественных новообразований молочной железы данным методом требуется УЗИ регионарных зон лимфооттока для оценки местного распространения процесса. УЗИ – наиболее чувствительный метод, при котором в 7 случаях определены измененные ПЛУ, в 6 из которых подтвердились метастазы железистой карциномы. Один случай оказался ложноположительным и один – ложноотрицательным. ОФЭКТ в нашем исследовании имела патологическую гиперфиксацию РФЛП в аксиллярных областях в 4 случаях из 7. Отмечен 1 случай ложноположительного результата. У 3 пациенток с отсутствием метастатического поражения ПЛУ накопления ^{99m}Tc-МИБИ не определялось. Медиана накопления РФЛП в метастатически пораженных ПЛУ составила 2,15 (от 1,82 до 3,83).

У 2 пациенток проведена повторная ОФЭКТ после двух курсов НАХТ для оценки первичного ответа опухоли на проводимое лечение. У пациентки М. диагностирован инвазивный неспецифический РМЖ 2-й степени злокачественности, люминальный подтип В (HER2-отрицательный), в ПЛУ – лимфаденит. У пациентки Я. установлен инвазивный неспецифический РМЖ 3-й степени злокачественности, тройной негативный подтип, в ПЛУ – комплексы клеток железистого рака.

При УЗИ у пациентки М. в верхненаружном квадранте правой молочной железы диагностировано гипоэхогенное образование размерами 1,9×1,2×1,5 см, которое определялось на ОФЭКТ, в подмышечной области измененный лимфатический узел размерами 2,3×1,9 см без накопления РФЛП (рис. 4). После двух курсов НАХТ ультразвуковые размеры образования молочной железы уменьшились до 1,2×0,8×1,1 см с поло-

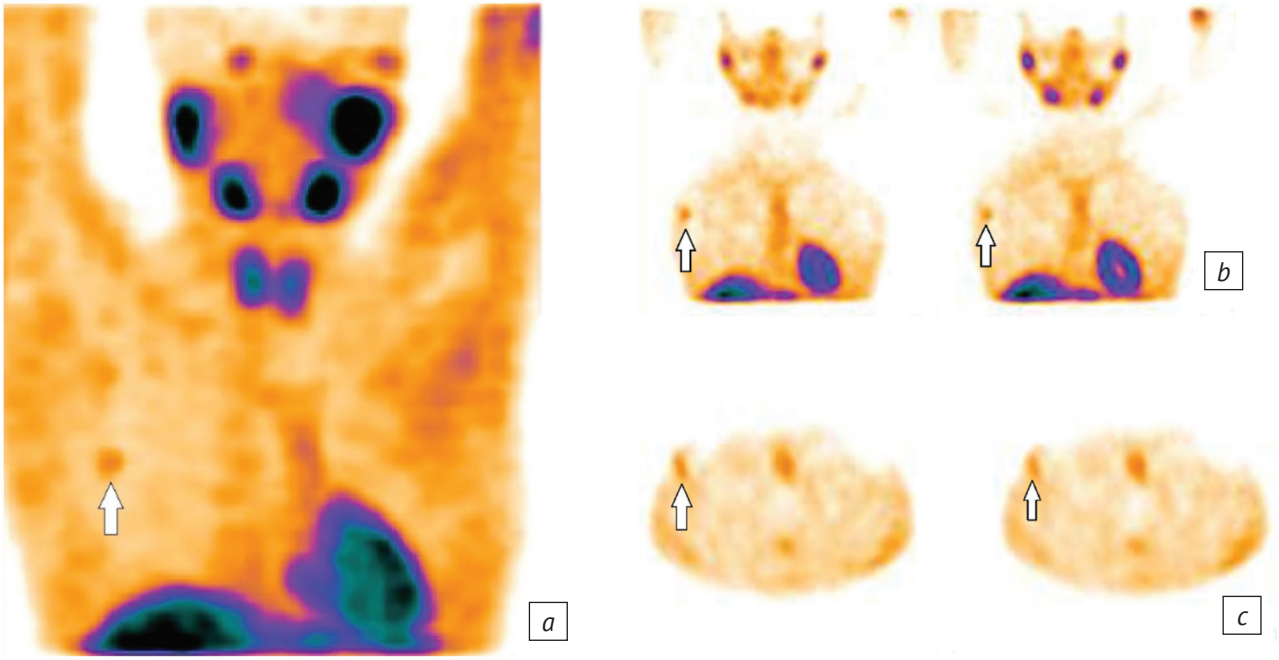

Рис. 4. Результаты ОФЭКТ пациентки М. до начала лечения (стрелками отмечен очаг патологической гиперфиксации умеренной интенсивности в правой молочной железе в проекции верхненаружного квадранта, индекс О/Ф 1,39):
a – 3D-реконструкция, прямая проекция; *b* – коронарные срезы; *c* – аксиальные срезы

Fig. 4. SPECT scans of patient M. before treatment (arrows show a focus of pathological hyperfixation of moderate intensity in the in the projection of the upper outer quadrant of right mammary gland, T/NT 1.39):
a – 3D reconstruction, direct projection; *b* – coronal sections; *c* – axial sections

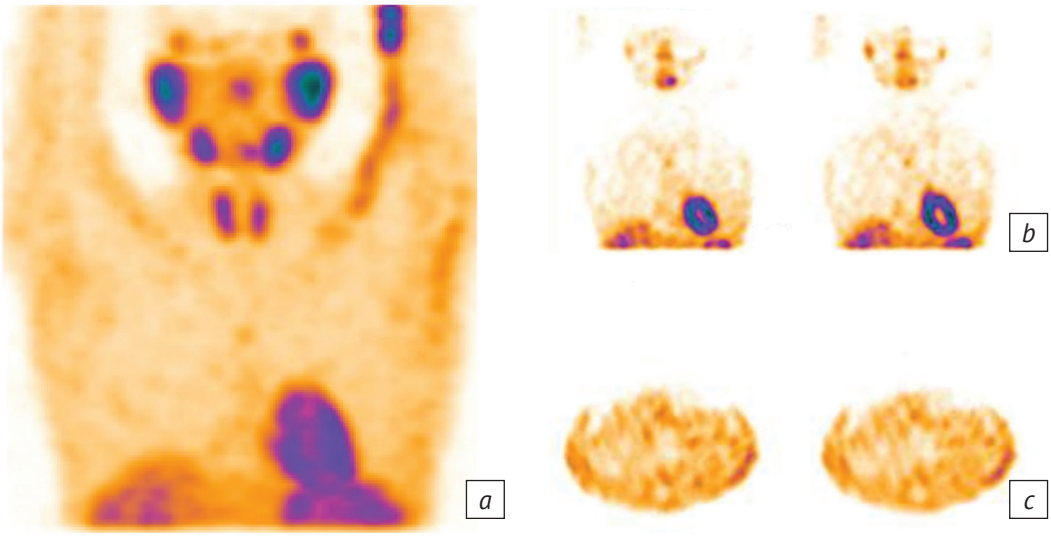

Рис. 5. Результаты ОФЭКТ пациентки М. после двух курсов неадъювантной химиотерапии (ранее визуализировавшийся очаг накопления РФЛП не выявлен, V степень положительной динамики):
a – 3D реконструкция, прямая проекция; *b* – коронарные срезы; *c* – аксиальные срезы
Fig. 5. SPECT scans of patient M. after two courses of neoadjuvant chemotherapy (the previously visualized focus of radiopharmaceutical accumulation was not identified, V degree positive dynamics):
a – 3D reconstruction, direct projection; *b* – coronal sections; *c* – axial sections

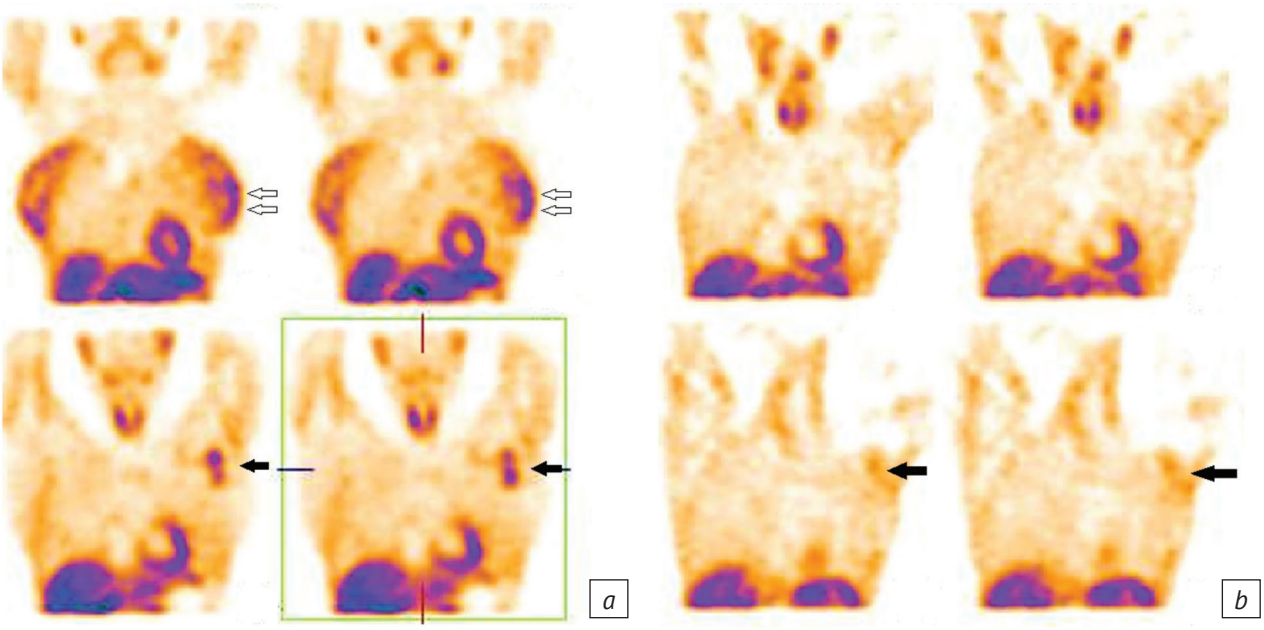

Рис. 6. Результаты ОФЭКТ пациентки Я. (коронарные срезы):
a – до лечения на фоне повышенного диффузного включения РФЛП в ткань обеих молочных желез (период лактации) в проекции нижненаружного квадранта левой молочной железы определяется участок сливного характера патологической гиперметаболической активности РФЛП с О/Ф 1,17 (белые стрелки), два очага в области аксиллярных лимфатических узлов слева с О/Ф 1,9 и 2,2 (черные стрелки); *b* – после двух курсов неадъювантной химиотерапии в ранее выявленном патологическом участке накопление РПЛФ отсутствует, отмечена стабилизация процесса в очагах аксиллярных лимфатических узлов слева (черные стрелки)

Fig. 6. SPECT scans of patient Ya. (coronal sections):
a – before treatment in the projection of left mammary gland lower outer quadrant, a confluent area of pathological hypermetabolic activity of radiopharmaceuticals with T/NT 1.17 (white arrows) is determined with increased diffuse inclusion of radiopharmaceuticals in the tissue of both mammary glands (lactation period), there are two foci in the region of axillary lymph nodes on the left, T/NT 1.9 and 2.2 (black arrows); *b* – after two courses of neoadjuvant chemotherapy, there is no accumulation of radiopharmaceutical in the previously identified pathological area, stabilization of the process in the foci of axillary lymph nodes on the left is noted (black arrows)

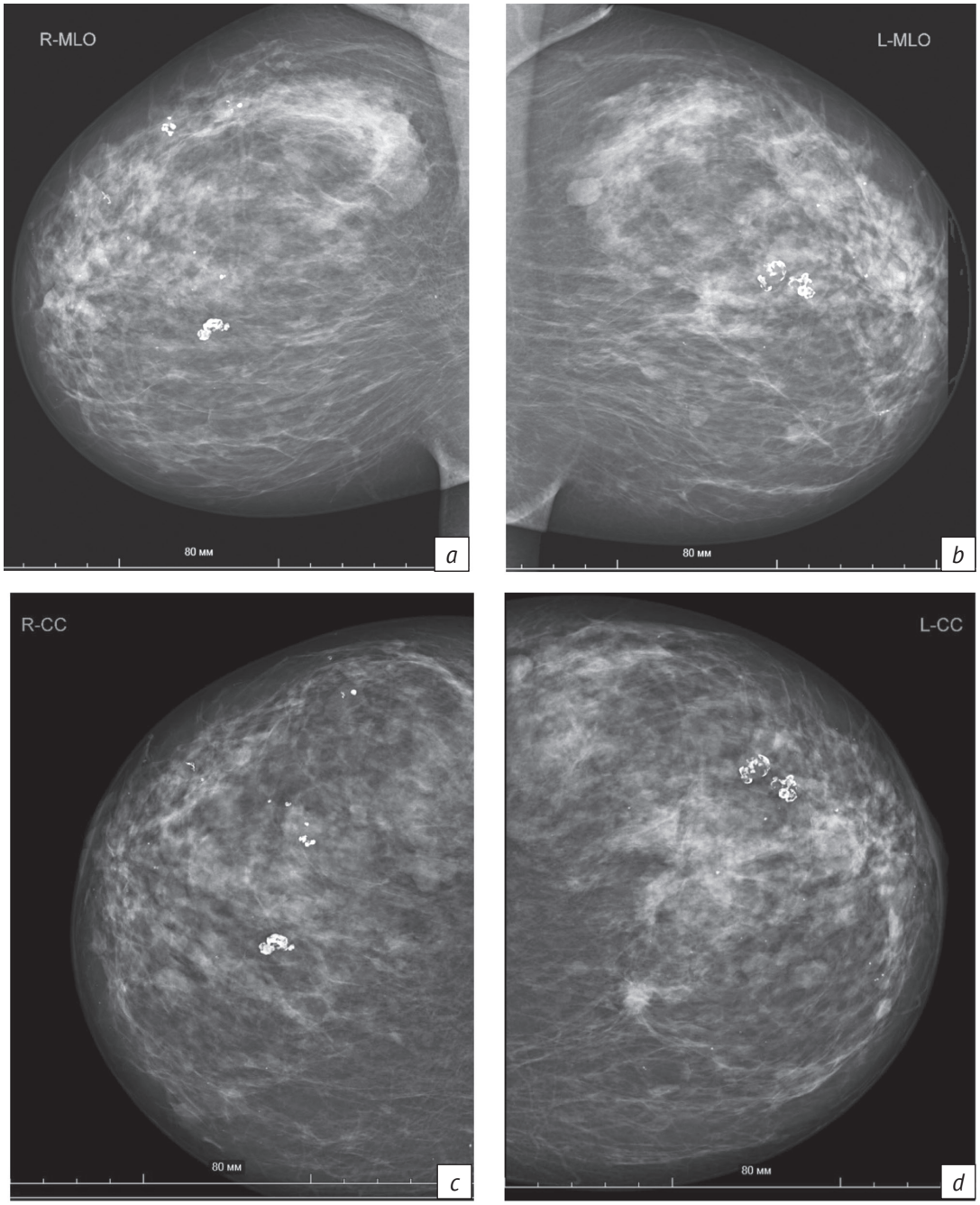

Рис. 7. Результаты билатеральной маммографии в косой проекции (*a* – правая молочная железа, *b* – левая молочная железа) и прямой проекции (*c* – правая молочная железа, *d* – левая молочная железа). Тип плотности молочных желез B. В левой молочной железе в верхневнутреннем квадранте выявлено образование неправильной формы со спикулообразными контурами размерами 1,8×1,6 см. На границе верхних квадрантов локальное нарушение архитектоники молочной железы. Овальные образования высокой интенсивности с обеих сторон с четкими ровными контурами (кисты?) в правой молочной железе размерами до 2,7×1,7 см, 2,7×2,0 см в наружных квадрантах (выявлено только на косой проекции), контур частично прикрыт паренхимой молочной железы), в левой молочной железе аналогичные образования размерами до 1,8×1,4 см. В обеих молочных железах глыбчатые кальцинаты: справа в центральных отделах, слева в верхненаружном квадранте. Единичные хаотично расположенные аморфные микрокальцинаты в молочных железах с обеих сторон

Fig. 7. Bilateral mammograms in oblique projection (*a* – right mammary gland, *b* – left mammary gland) and direct projection (*c* – right mammary gland, *d* – left mammary gland). Breast composition B. In the upper inner quadrant of left mammary gland, an irregularly shaped mass with spicular contours 1.8×1.6 cm in size was revealed. On the border of the upper quadrants, there is a local violation of mammary gland architectonics. In the outer quadrants of right mammary gland, there are high-intensity oval masses on both sides with circumscribed margin (cysts?), the largest is up to 2.7×1.7 cm, 2.7×2.0 cm (revealed only in oblique projection), the margin is partially obscured by the mammary gland parenchyma. In the left mammary gland, there are similar masses up to 1.8×1.4 cm in size. There are lumpy calcifications in both mammary glands: on the right in the central sections, on the left in the upper outer quadrant. Single chaotically located amorphous microcalcifications in the breast on both sides

жительной динамикой V степени по ОФЭКТ (очаг гиперфикации РФЛП не выявлен) (рис. 5), наблюдалось восстановление дифференцировки ПЛУ и уменьшение размеров до 1,1×0,8 см. Гистологически после проведения полного курса НАХТ в послеоперационном материале отмечена I степень патоморфоза по Г.А. Лавниковой, метастатического поражения ПЛУ не выявлено.

У пациентки Я. в период лактации по данным УЗИ в левой молочной железе в нижненаружном квадранте выявлено многоузловое образование размерами 5,1×3,3 см с гиперфиксацией ^{99m}Tc-МИБИ (О/Ф 1,17), в ипсилатеральной подмышечной области лимфатические узлы были изменены в размерах до 3,2×1,8 см и накапливали РФЛП в виде двух очагов (рис. 6, *a*). Результаты обследований в период беременности онкопатологии не установили. После двух курсов НАХТ отмечена положительная динамика: уменьшение образования по УЗИ до 3,6×1,9 см с полным метаболическим ответом (V степень) по ОФЭКТ, в лимфатических узлах II степень положительной динамики (размеры до 2,8×1,2 см) (рис. 6, *b*). Результаты гистологического исследования послеоперационного материала: в образовании молочной железы – IV степень патоморфоза по Г.А. Лавниковой, опухолевых клеток в регионарных лимфатических узлах не выявлено.

В 1 клиническом случае ОФЭКТ позволила выявить поражение контралатеральной молочной железы уже после проведения ММГ и УЗИ. Пациентка была направлена в онкологический диспансер с заключением маммографии: «Объемное образование левой молочной железы, множественные очаговые образования молочных желез. BI-RADS 4» (рис. 7).

В рамках онкологического диспансера проведено УЗИ. В левой молочной железе в верхневнутреннем квадранте выявлено два объемных образования (рис. 8), при цветовом допплеровском картировании смешанный тип кровотока. В обеих молочных железах определены образования с гиперэхогенными включениями в структуре, коррелирующие с глыбчатыми макрокальцинатами по результатам ММГ, характерные для фиброаденом (рис. 9). Также с обеих сторон отмечено наличие множественных гипоэхогенных овальных образований с четкими ровными и лобулярными контурами размерами до 1,5 см, в режиме цветового допплеровского картирования в большинстве очагов картировался интранодулярный кровоток. В подмышечных областях с обеих сторон лимфатические узлы с эхографическими признаками метастатического поражения (рис. 10).

ОФЭКТ у данной пациентки выявила множественные образования с патологической метаболической активностью в структуре левой молочной железы, поражение ПЛУ левой аксиллярной области, а также накопление РФЛП умеренной интенсивности в правой молочной железе (рис. 11), что послужило показанием к проведению биопсии.

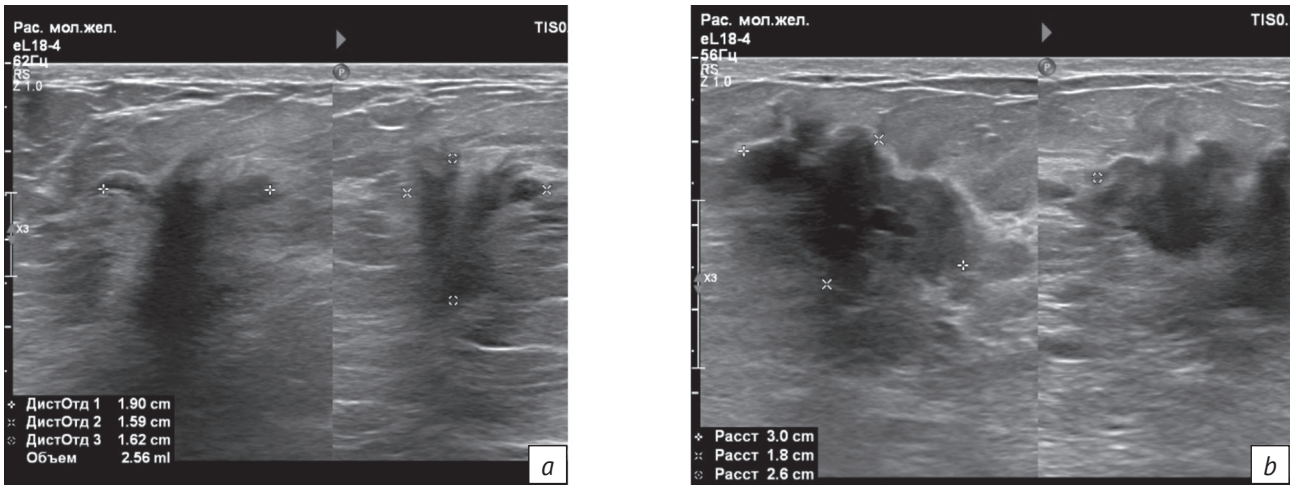

Рис. 8. Эхограммы образований левой молочной железы, В-режим:
a – на 11 часах условного циферблата гипоэхогенное образование размерами 1,9×1,6×1,6 см, неправильной формы, с нечеткими неровными границами, вертикальной ориентацией; *b* – на 12 часах условного циферблата гетерогенное, преимущественно гипоэхогенное образование размерами 3,0×1,8×2,6 см, неправильной формы, с анэхогенными включениями, с нечеткими неровными границами, контуры спикулообразные

Fig. 8. Echograms of the left mammary gland masses, B-mode:
a – at 11 o'clock of conditional dial, a hypoechoic mass of irregular shape with fuzzy uneven borders, vertical orientation, 1.9×1.6×1.6 cm in size; *b* – at 12 o'clock of conventional dial, heterogeneous predominantly hypoechoic mass with anechoic inclusions, irregular shape with fuzzy uneven borders, spiky contours, 3.0×1.8×2.6 cm in size

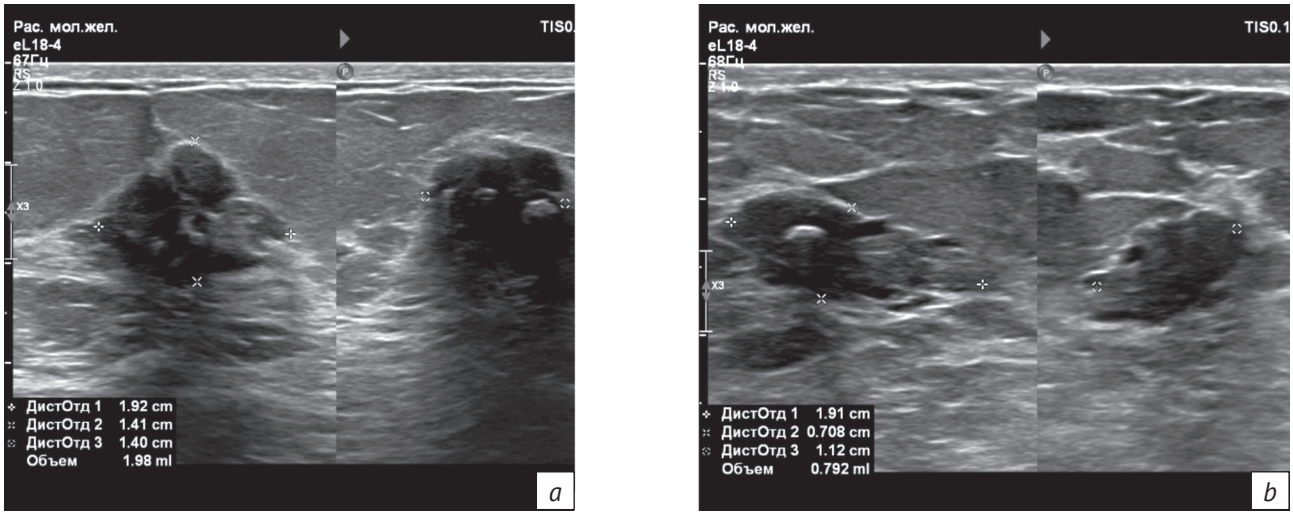

Рис. 9. Эхограммы, В-режим. Гипоэхогенные образования с четкими крупнолобулярными контурами, с макрокальцинатами в структуре, размерами 1,9×1,4×1,4 см в правой молочной железе (*a*), 1,9×0,7×1,1 см в левой молочной железе (*b*). Эхопризнаки фиброаденом

Fig. 9. Echograms, B-mode. Hypoechoic masses with clear large-lobular contours, with macrocalcifications in structure, 1.9×1.4×1.4 cm in the right mammary gland (*a*), 1.9×0.7×1.1 cm in the left mammary gland (*b*). These are echo signs of fibroadenomas

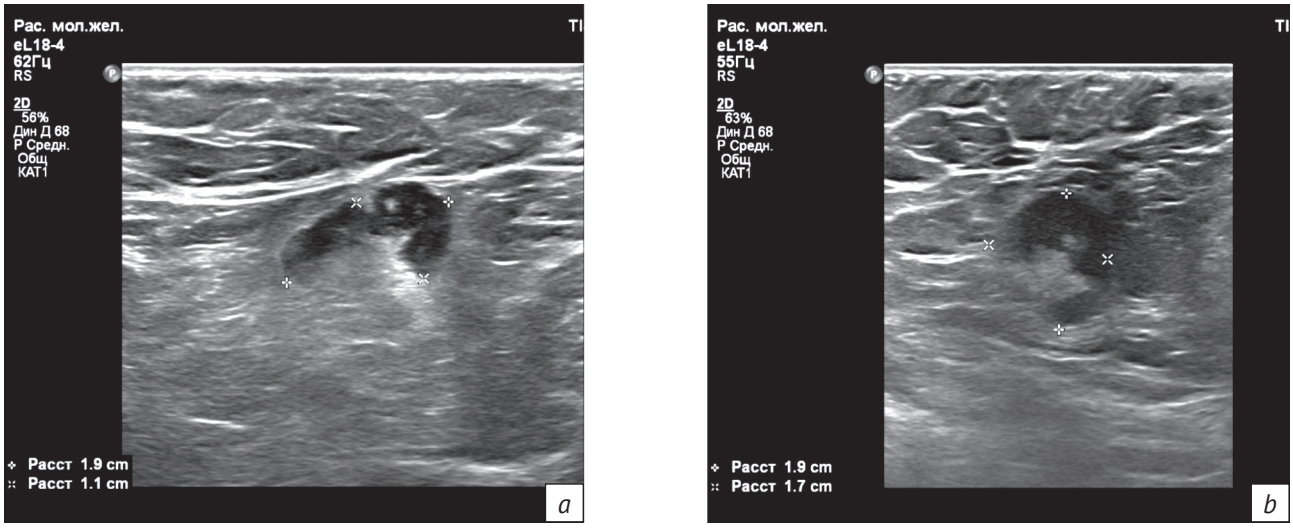

Рис. 10. Эхограммы измененных подмышечных лимфатических узлов в правой (*a*) и левой (*b*) аксиллярных областях, В-режим. Лимфатические узлы имеют равномерно утолщенный гипоэхогенный корковый слой, на фоне которого определяются включения повышенной эхогенности

Fig. 10. Echograms of altered axillary lymph nodes in right (*a*) and left (*b*) axillary regions, B-mode. Lymph nodes have a uniformly thickened hypoechoic cortical layer, against which inclusions of increased echogenicity are determined

Учитывая данные ОФЭКТ, в верхнем наружном квадранте правой молочной железы при прицельном УЗИ выявлена зона нарушения архитектоники, представленная участком с нечеткой дифференцировкой тканей на жировую клетчатку, опорную и фиброгландулярную строму, цитологически подтверждена железистая карцинома. Впоследствии пациентке выполнена эксцизионная биопсия и установлена мультифокальная форма неспецифического протокового рака правой молочной железы 3-й степени. Проведено комбинированное лечение в объеме двусторонней радикальной мастэктомии и химиолучевой терапии.

Мы сравнили результаты диагностики образований молочных желез с помощью сочетания методов УЗИ + ММГ и УЗИ + ММГ + ОФЭКТ (рис. 12). Наш опыт выявил дополнительные данные при использовании ОФЭКТ молочных желез в случаях расхождения заключений ММГ и УЗИ, подозрения на мультицентричный рост, наличия метастатического поражения ПЛУ без подозрительного очага в ипсилатеральной железе.



Рис. 11. Результаты ОФЭКТ: 3D-реконструкция, прямая проекция (*a*), коронарные срезы (*b*), аксиальные срезы (*c*). Визуализируются сгруппированные очаги (5–7) патологической гиперметаболической активности РФЛП (О/Ф 4,67) в верхненаружном квадранте левой молочной железы (черные стрелки), также определяются единичные патологические очаги (О/Ф 2,1) в левой аксиллярной области (белая стрелка). В правой молочной железе в верхнем и нижнем наружных квадрантах, центральных отделах – одиночные очаги повышенной метаболической активности (серые стрелки), О/Ф 1,9

Fig. 11. SPECT scans: 3D reconstruction, direct projection (*a*), coronal sections (*b*), axial sections (*c*). Grouped foci (5–7) of pathological hypermetabolic activity of radiopharmaceuticals (T/NT 4.67) are visualized in the upper outer quadrant of the left breast (black arrows), single pathological foci (T/NT 2.1) are also determined in the left axillary region (white arrow). In the right mammary gland, in the upper and lower outer quadrants and the central sections, single foci of increased metabolic activity are determined (gray arrows), T/NT 1.9

Рис. 12. Сравнение результатов мультимодальных подходов к лучевой диагностике объемных образований молочных желез: *a* – ультразвуковое исследование совместно с маммографией; *b* – ультразвуковое исследование, маммография и однофотонная эмиссионная компьютерная томография

Fig. 12. Comparison of the results of multimodal approaches to the radiologic diagnosis of breast masses:
a – ultrasound in conjunction with mammography; b – ultrasound, mammography and single-photon emission computed tomography

Заключение

Опыт применения ОФЭКТ молочных желез с ^{99m}Tc-МИБИ подтверждает повышение точности лучевой диагностики впервые выявленного РМЖ, расширяет возможности обследования в случаях неоднозначных данных ММГ и УЗИ, а также наличия противопоказаний или отказа пациентки от МРТ.

Благодарность

Авторы выражают благодарность д. м. н., профессору, главному врачу КГБУЗ «Красноярский краевой клинический онкологический диспансер им. А.И. Крыжановского» Р.А. Зукову за помощь в организации проведения исследования на базе диспансера.

Литература

1. International agency for Research on Cancer. Cancer today. Available at: https://gco.iarc.fr/today (accessed 20.04.2023).
2. Завьялова М.В., Крахмаль Н.В., Фесик Е.А. и др. Клинико-морфологическая характеристика билатерального рака молочных желез. Сибирский онкологический журнал. 2015; 6: 26–32.
3. Попова Н.С., Новиков С.Н., Крживицкий П.И. и др. Диагностические возможности маммосцинтиграфии и метода молекулярной визуализации молочных желез при выявлении различных биологических подтипов рака молочной железы. Опухоли женской репродуктивной системы. 2022; 18(3): 14–23. https://doi.org/10.17650/1994-4098-2022-18-3-14-23.
4. Ranzenberger LR, Booth KA. Mammoscintigraphy. Treasure Island (FL): StatPearls Publishing; 2023.
5. Berg WA, Blume JD, Adams AM, et al. Reasons women at elevated risk of breast cancer refuse breast MR imaging screening: ACRIN 6666. Radiology. 2010; 254(1): 79–87. https://doi.org/10.1148/radiol.2541090953.
6. Гажонова В.Е., Ефремова М.П., Дорохова Е.А. Современные методы неинвазивной лучевой диагностики рака молочной железы. РМЖ. Мать и дитя. 2016; 24(5): 321–4.
7. Ceugnart L, Olivier A, Oudoux A. Breast cancer: news tools in imaging. Presse Med. 2019; 48(10): 1101–11 (in French). https://doi.org/10.1016/j.lpm.2019.10.007.
8. Medical Advisory Secretariat. Scintimammography as an adjunctive breast imaging technology: an evidence-based analysis. Ont Health Technol Assess Ser. 2007; 7(2): 1–47.
9. Schillaci O, Scopinaro F, Danieli R, et al. 99Tcm-sestamibi scintimammography in patients with suspicious breast lesions: comparison of SPET and planar images in the detection of primary tumours and axillary lymph node involvement. Nucl Med Commun. 1997; 18(9): 839–45.
10. Myslivecek M, Koranda P, Kamínek M, et al. Technetium-99m-MIBI scintimammography by planar and SPECT imaging in the diagnosis of breast carcinoma and axillary lymph node involvement. Nucl Med Rev Cent East Eur. 2004; 7(2): 151–5.
11. Черная А.В., Канаев С.В., Новиков С.Н. и др. Маммография и маммосцинтиграфия с 99м Tc-MIBI в диагностике мультицентричного рака молочной железы. Вопросы онкологии. 2017; 63(6): 876–81.
12. Канаев С.В., Криворотько П.В., Новиков С.Н. и др. Об эффективности применения маммосцинтиграфии для определения результатов неоадъювантной полихимиотерапии больных раком молочной железы. Вопросы онкологии. 2013; 59(3); 328–33.
13. Басова Т.С., Федоров Н.М., Фадеева А.И. и др. Маммосцинтиграфия и ОФЭКТ с 99мТс-МИБИ в диагностике новообразований молочной железы. Академический журнал Западной Сибири. 2019; 15(4): 55–6.
14. Schillaci O, Buscombe JR. Breast scintigraphy today: indications and limitations. Eur J Nucl Med Mol Imaging. 2004; 31(1): 35–45. https://doi.org/10.1007/s00259-004-1525-x.
15. Bombardieri E, Aktolun C, Baum RP, et al. Breast scintigraphy: procedure guidelines for tumour imaging. Eur J Nucl Med Mol Imaging. 2003; 30(12): 107–14. https://doi.org/10.1007/s00259-003-1354-3.
16. Тицкая А.А., Чернов В.И., Синилкин И.Г. и др. Стандартизированные методики радионуклидной диагностики. Маммосцинтиграфия. М.: НТЦ Амплитуда; 2014.
17. Huppe AI, Mehta AK, Brem RF. Molecular breast imaging: a comprehensive review. Semin Ultrasound CT MR. 2018; 39(1): 60–9. https://doi.org/10.1053/j.sult.2017.10.001.
18. Черная А.В., Канаев С.В., Новиков С.Н. и др. Диагностическая значимость маммографии и маммосцинтиграфии с 99м Tc-MIBI при выявлении минимального рака молочной железы. Вопросы онкологии. 2017; 63(2): 274–80.

References

1. International agency for Research on Cancer. Cancer today. Available at: https://gco.iarc.fr/today (accessed 20.04.2023).
2. Zavyalova MV, Krakhmal NV, Fesik EA, et al. Clinical and morphological characteristics of bilateral breast cancer. Siberian Journal of Oncology. 2015; 6: 26–32 (in Russ.).
3. Popova NS, Novikov SN, Krzhivitskiy PI, et al. Diagnostic capabilities of breast scintigraphy and molecular imaging of the mammary glands in the detection of various biological subtypes of breast cancer. Opukholi zhenskoy reproduktivnoy systemy / Tumors of Female Reproductive System. 2022; 18(3): 14–23 (in Russ.). https://doi.org/10.17650/1994-4098-2022-18-3-14-23.
4. Ranzenberger LR, Booth KA. Mammoscintigraphy. Treasure Island (FL): StatPearls Publishing; 2023.
5. Berg WA, Blume JD, Adams AM, et al. Reasons women at elevated risk of breast cancer refuse breast MR imaging screening: ACRIN 6666. Radiology. 2010; 254(1): 79–87. https://doi.org/10.1148/radiol.2541090953.
6. Gazhonova VE, Efremova MP, Dorokhova EA. Modern methods of noninvasive radiation diagnosis of breast cancer. Russian Journal of Woman and Child Health. 2016; 24(5): 321–4 (in Russ.).
7. Ceugnart L, Olivier A, Oudoux A. Breast cancer: news tools in imaging. Presse Med. 2019; 48(10): 1101–11 (in French). https://doi.org/10.1016/j.lpm.2019.10.007.
8. Medical Advisory Secretariat. Scintimammography as an adjunctive breast imaging technology: an evidence-based analysis. Ont Health Technol Assess Ser. 2007; 7(2): 1–47.
9. Schillaci O, Scopinaro F, Danieli R, et al. 99Tcm-sestamibi scintimammography in patients with suspicious breast lesions: comparison of SPET and planar images in the detection of primary tumours and axillary lymph node involvement. Nucl Med Commun. 1997; 18(9): 839–45.
10. Myslivecek M, Koranda P, Kamínek M, et al. Technetium-99m-MIBI scintimammography by planar and SPECT imaging in the diagnosis of breast carcinoma and axillary lymph node involvement. Nucl Med Rev Cent East Eur. 2004; 7(2): 151–5.
11. Chernaya AV, Kanaev SV, Novikov SN, et al. Mammography and mammoscintigraphy with 99m Tc-MIBI in the diagnosis of multicentricbreast cancer. Voprosy onkologii / Oncology Issues. 2017; 63(6): 876–81 (in Russ.).
12. Kanaev SV, Krivorotko PV, Novikov SN, et al. About efficiency of mammoscintigraphy to determine the results of neoadjuvant polychemotherapy in breast cancer patients. Voprosy onkologii / Oncology Issues. 2013; 59(3); 328–33 (in Russ.).
13. Basova TS, Fedorov NM, Fadeeva AI, et al. Diagnosis of breast cancer. Academic Journal of West Siberia. 2019; 15(4): 55–6 (in Russ.).

14. Schillaci O, Buscombe JR. Breast scintigraphy today: indications and limitations. Eur J Nucl Med Mol Imaging. 2004; 31(1): 35–45. https://doi.org/10.1007/s00259-004-1525-x.
15. Bombardieri E, Aktolun C, Baum RP, et al. Breast scintigraphy: procedure guidelines for tumour imaging. Eur J Nucl Med Mol Imaging. 2003; 30(12): 107–14. https://doi.org/10.1007/s00259-003-1354-3.
16. Titskaya AA, Chernov VI, Sinilkin IG, et al. Standardized methods of radionuclide diagnostics. Mammoscintigraphy. Moscow: NTTs Amplituda; 2014 (in Russ.).
17. Huppe AI, Mehta AK, Brem RF. Molecular breast imaging: a comprehensive review. Semin Ultrasound CT MR. 2018; 39(1): 60–9. https://doi.org/10.1053/j.sult.2017.10.001.
18. Chernaya AV, Kanaev SV, Novikov SN, et al. Diagnostic accuracy of mammography and mammoscintigraphy with 99m Tc-MIBI in detection of minimal breast cancer. Voprosy onkologii / Oncology Issues. 2017; 63(2): 274–80 (in Russ.).

https://doi.org/10.20862/0042-4676-2023-104-3-222-238

В помощь практикующему врачу: визуализация образований яичников в соответствии с категориальной шкалой оценки рисков злокачественности образований яичников O-RADS MRI

Аксенова С.П.[1], Нуднов Н.В.[1,2,3], Сланская А.В.[1], Солодкий В.А.[1]

[1] *ФГБУ «Российский научный центр рентгенорадиологии» Минздрава России, ул. Профсоюзная, 86, Москва, 117997, Российская Федерация*
[2] *ФГБОУ ДПО «Российская медицинская академия непрерывного профессионального образования» Минздрава России, ул. Баррикадная, 2/1, стр. 1, Москва, 125993, Российская Федерация*
[3] *ФГАОУ ВО «Российский университет дружбы народов», ул. Миклухо-Маклая, 6, Москва, 117198, Российская Федерация*

Аксенова Светлана Павловна, к. м. н., науч. сотр. лаборатории рентгенорадиологии научно-исследовательского отдела комплексной диагностики заболеваний и радиотерапии ФГБУ «Российский научный центр рентгенорадиологии» Минздрава России;
https://orcid.org/0000-0003-2552-5754

Нуднов Николай Васильевич, д. м. н., профессор, зам. директора по научной работе, заведующий научно-исследовательским отделом комплексного лечения заболеваний и радиотерапии ФГБУ «Российский научный центр рентгенорадиологии» Минздрава России, профессор кафедры рентгенологии и радиологии ФГБОУ ДПО «Российская медицинская академия непрерывного профессионального образования» Минздрава России, профессор кафедры онкологии и рентгенорадиологии ФГАОУ ВО «Российский университет дружбы народов»;
https://orcid.org/0000-0001-5994-0468

Сланская Анна Валерьевна, клинический ординатор по специальности «рентгенология» ФГБУ «Российский научный центр рентгенорадиологии» Минздрава России;
https://orcid.org/0009-0006-5880-1654

Солодкий Владимир Алексеевич, д. м. н., профессор, академик РАН, директор ФГБУ «Российский научный центр рентгенорадиологии» Минздрава России;
https://orcid.org/0000-0002-1641-6452

Резюме

Цель: изучение информативности системы оценки данных магнитно-резонансной визуализации яичников и придатков (Ovarian-Adnexal Imaging-Reporting-Data System Magnetic Resonance Imaging, O-RADS MRI) в оценке злокачественных образований придатков матки на практике врача-рентгенолога.

Материал и методы. В исследование включена 271 женщина, прошедшая магнитно-резонансную томографию (МРТ) органов малого таза в период с августа по ноябрь 2021 г. Два рентгенолога с опытом работы 6 лет (исследователь 1) и 2 года (исследователь 2) ретроспективно провели анализ МРТ-изображений, при котором все образования придатков матки оценивались по категориальной шкале O-RADS MRI от 0 до 5 баллов. Осуществлен анализ истинно-положительных, истинно-отрицательных, ложноположительных и ложноотрицательных показателей в соответствии с данными МРТ по сравнению с референсными данными (результатами гистологического исследования или клинико-инструментального наблюдения через 1 год).

Результаты. Установлена высокая диагностическая информативность категориальной шкалы риска злокачественности образований яичников O-RADS MRI (чувствительность 87,5% и 87,5%, специфичность 97,84% и 96,75%, площадь под кривой (area under curve, AUC) 0,991 и 0,986 для исследователей 1 и 2 соответственно), а также хорошая согласованность между исследователями (коэффициент каппа Коэна 0,83). Проанализированы ошибки исследователей, а также спорные вопросы категориальной принадлежности образований, вызвавшие ложноположительные и ложноотрицательные результаты. Составлены наглядные пособия по МРТ-визуализации образований яичников в соответствии с классификацией O-RADS MRI для быстрой ориентации в системе и упрощения формирования заключения врачом-рентгенологом.

Заключение. В результате проведенного исследования категориальная шкала риска образований яичников по данным МРТ (O-RADS MRI) показала себя надежным рабочим инструментом для связи рентгенолога и гинеколога-онколога. Однако продолжает оставаться дискуссионным вопрос о категориальной принадлежности ряда нозологических наименований, не отраженных в O-RADS MRI и требующих дальнейшего изучения.

Ключевые слова: визуализация яичников и придатков; O-RADS MRI; магнитно-резонансная томография; рак яичников; кисты яичников.

Конфликт интересов. Авторы заявляют об отсутствии конфликта интересов.
Для цитирования: Аксенова С.П., Нуднов Н.В., Сланская А.В., Солодкий В.А. Визуализация опухолей придатков матки в соответствии с категориальной шкалой оценки рисков злокачественности образований яичников O-RADS MRI. *Вестник рентгенологии и радиологии.* 2023; 104(3): 222–38. https://doi.org/10.20862/0042-4676-2023-104-3-222-238
Для корреспонденции: Аксенова Светлана Павловна, E-mail: fabella@mail.ru

Статья поступила 05.06.2023 *После доработки 19.10.2023* *Принята к печати 20.10.2023*

To Help the Practitioner: Imaging of Ovarian Masses According to the O-RADS MRI Ovarian Malignancy Categorical Risk Scale

Svetlana P. Aksenova[1], Nikolay V. Nudnov[1,2,3], Anna V. Slanskaya[1], Vladimir A. Solodkiy[1]

[1] *Russian Scientific Center of Roentgenoradiology, ul. Profsoyuznaya, 86, Moscow, 117997, Russian Federation*
[2] *Russian Medical Academy of Continuous Professional Education, ul. Barrikadnaya, 2/1, str. 1, Moscow, 125993, Russian Federation*
[3] *People's Friendship University of Russia, ul. Miklukho-Maklaya, 6, Moscow, 117198, Russian Federation*

Svetlana P. Aksenova, Cand. Med. Sc., Researcher, Radiology Laboratory, Research Department of Comprehensive Diagnosis of Diseases and Radiotherapy, Russian Scientific Center of Roentgenoradiology; https://orcid.org/0000-0003-2552-5754

Nikolay V. Nudnov, Dr. Med. Sc., Professor, Deputy Director for Science, Head of Research Department of Comprehensive Diagnosis of Diseases and Radiotherapy, Russian Scientific Center of Roentgenoradiology; Professor, Chair of Radiology, Russian Medical Academy of Continuous Professional Education; Professor, Chair of Oncology and Radiology, People's Friendship University of Russia; https://orcid.org/0000-0001-5994-0468

Anna V. Slanskaya, Clinical Resident in Radiology, Russian Scientific Center of Roentgenoradiology; https://orcid.org/0009-0006-5880-1654

Vladimir A. Solodkiy, Dr. Med. Sc., Professor, Academician of RAS, Director, Russian Scientific Center of Roentgenoradiology; https://orcid.org/0000-0002-1641-6452

Abstract
Objective: to study the informativity of the Ovarian-Adnexal Imaging-Reporting-Data System Magnetic Resonance Imaging (O-RADS MRI) in detection of ovarian cancer in the practice of a radiologist.
Material and methods. The study included 271 women who underwent pelvic magnetic resonance imaging (MRI) in the period from August to November, 2021. Two radiologists with 6-year (Researcher 1) and 2-year (Researcher 2) experience retrospectively analyzed MR images, in which all ovarian masses were evaluated according to O-RADS MRI categorical risk scale from 0 to 5. The analysis of true positive, true negative, false positive and false negative rates according to MRI data compared to the reference data (histology or 1-year follow-up) was performed.
Results. O-RADS MRI categorial risk scale had high diagnostic performance for the characterization of adnexal lesions (sensitivity 87.5% and 87.5%, specificity 97.84% and 96.75%, area under curve (AUC) 0.991 and 0.986 for Researchers 1 and 2, respectively), as well as good interreader agreement (Cohen's kappa coefficient 0,83). Researchers' mistakes were analyzed, as well as controversial issues of categorial affiliation of ovarian masses that caused false positive and false negative results. Visual aids for ovarian MRI in accordance with O-RADS MRI classification were made for quick orientation in the system to simplify creating the radiology report.
Conclusion. O-RADS MRI categorial risk scale proved to be a reliable working tool for the communication between radiologist and gynecologist-oncologist. However, the question of categorial affiliation of a number of nosological names that are not reflected in O-RADS MRI and require further study continues to be debated.
Keywords: ovarian-adnexal imaging; O-RADS MRI, magnetic resonance imaging; ovarian cancer; ovarian cysts.
Conflict of interest. The authors declare no conflict of interest.
For citation: Aksenova SP, Nudnov NV, Slanskaya AV, Solodkiy VA. Imaging of ovarian masses according to O-RADS MRI ovarian malignancy categorial risk scale. *Journal of Radiology and Nuclear Medicine.* 2023; 104(3): 222–38 (in Russian). https://doi.org/10.20862/0042-4676-2023-104-3-222-238
For corresponding: Svetlana P. Aksenova, E-mail: fabella@mail.ru

Received June 5, 2023 *Revised October 19, 2023* *Accepted October 20, 2023*

Введение / Introduction

Разнообразие физиологических и патологических процессов, а также обширный перечень гистологических видов злокачественных новообразований (ЗНО) яичников обусловливают сложности дифференциальной диагностики изменений в яичниках. На современном этапе стремительного развития медицины тенденция к стратификации, упрощению и сведению воедино выявляемых с помощью визуализационных методик образований яичников в группы риска по возможности малигнизации имеет четкий и направленный вектор.

Благоприятные результаты, полученные от применения врачами-рентгенологами широко вошедших в практику классификаций образований молочной железы (Breast Imaging Reporting and Data System, BI-RADS) и предстательной железы (Prostate Imaging Reporting and Data System, PI-RADS), позволяют экстраполировать имеющийся опыт на другие сложные в диагностике органы, а именно придатки матки. Подчиненные гормонально зависимому процессу яичники подвергаются постоянной физиологической трансформации. Изменение макро- и микроструктуры ткани яичника в репродуктивном периоде затрудняет унификацию в описательной картине врача-рентгенолога. С появлением ультразвуковой диагностики, мультиспиральной компьютерной томографии появилась возможность подробного прижизненного анализа макроструктуры яичников, а широкое внедрение магнитно-резонансной томографии (МРТ) органов малого таза позволило ответить на вопрос о тканевой принадлежности образований яичников. В связи с этим рентгенологи столкнулись с необходимостью дифференцировать ранее не выделявшиеся образования яичников, а значительное их количество привело к путанице, появлению несуществующих терминов.

Для улучшения взаимодействия врача-диагноста с гинекологом Американской коллегией радиологов (American College of Radiologists, ACR) были предложены система и порядок оценки образований яичников по данным МРТ и применения единой медицинской терминологии для их описания [1–3]. Последовательный анализ органной принадлежности, размеров, тканевых характеристик основан на оценке Т1-взвешенных изображений (Т1-ВИ) с подавлением сигнала от жировой ткани (fat suppression, FS) и без него, Т2-ВИ, диффузионно-взвешенных изображений (ДВИ) и динамического контрастного усиления (ДКУ). На основании полученных данных врачу-рентгенологу предлагается оценить и категоризировать выявленное образование яичника по системе оценки данных магнитно-резонансной визуализации яичников и придатков (Ovarian-Adnexal Imaging-Reporting-Data System Magnetic Resonance Imaging, O-RADS MRI) от 1 до 5 баллов, где 5 – образование яичника с вероятностью его злокачественности около 90%. Система категоризации яичников O-RADS MRI представлена на оригинальном языке на сайте ACR [4]. С момента публикации системы O-RADS MRI в ФГБУ «Российский научный центр рентгенорадиологии» Минздрава России инициировано ретроспективно-проспективное исследование по возможности применения данной классификации в практике.

Цель – изучение информативности системы O-RADS MRI в оценке злокачественных образований придатков матки на практике врача-рентгенолога.

Материал и методы / Material and methods

В период с августа по ноябрь 2021 г. в одноцентровое ретроспективно-проспективное исследование включена 271 женщина. Всем пациенткам проведена МРТ органов малого таза и проанализирована структура придатков матки. В исследовании участвовали женщины с сохранными яичниками, частичной резекцией яичника, односторонней резекцией яичника, после операции транспозиции яичников. Пациенток после экстирпации матки с придатками в исследование не включали. Также не включали больных, имеющих острую клиническую симптоматику, так как категоризация образований яичников по системе O-RADS MRI не подразумевает оценку острых гинекологических заболеваний (перекрут ножки кисты, апоплексия яичника, трубная беременность и др.). Средний возраст пациенток составил 52,5 года (минимальный возраст 18 лет, максимальный 83 года).

Исследования проводились на магнитно-резонансном томографе с напряженностью магнитного поля 1,5 Тл. Протокол МРТ-исследования соответствовал последним рекомендациям Европейского общества урогенитальных радиологов (European Society of Urogenital Radiology, ESUR) от 2019 г. [5] и включал в себя получение Т2-ВИ в трех взаимно перпендикулярных плоскостях, Т1-ВИ FS, ДВИ и ДКУ.

Все образования придатков матки оценивали по категориальной шкале O-RADS MRI от 0 до 5 баллов, предложенной ACR в 2021 г. [3]. Анализ МРТ-изображений проводился двумя рентгенологами с опытом работы 6 лет (исследователь 1) и 2 года (исследователь 2). При анализе структуры яичников и придатков матки применяли метод 7-ступенчатой оценки, представленный в 2021 г. C. Reinhold et al. [6]. Каждому образованию яичника выставляли свою категорию. Если у одной пациентки было более одного образования, оценивали каждое, но окончательную оценку O-RADS MRI выставляли по наивысшей категории. Для измерения уровня согласия между исследователями использовали каппа-статистику Коэна.

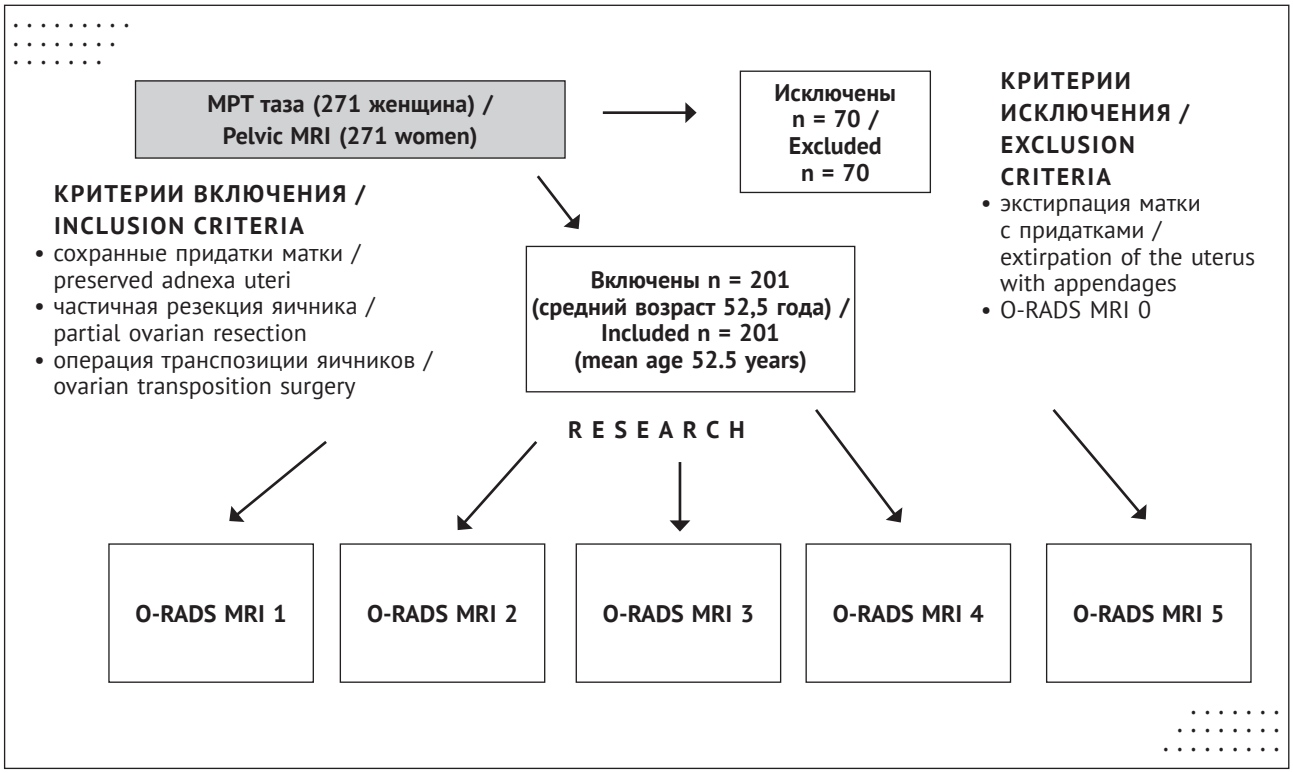

Рис. 1. Дизайн исследования

Fig. 1. Study design

Дизайн исследования представлен на рисунке 1.

Для расчета диагностической информативности исследуемой шкалы референсными значениями являлись данные патоморфологического исследования у больных, которым проводилось оперативное лечение, и клинико-инструментальные данные спустя 1 год у пациенток, у которых выбрана тактика наблюдения и консервативного лечения. Анализировали ложнонегативные, истинно-негативные, ложнопозитивные, истинно-позитивные данные. К отрицательным результатам (ЗНО–) относили категории O-RADS MRI 1–3 включительно, к положительным (ЗНО+) – категории O-RADS MRI 4–5. Категорию O-RADS MRI 0 выставляли в случае неполно проведенного исследования, полного мультипараметрического МРТ-исследования с выраженными неконтролируемыми артефактами: 2 наблюдения с выпадением сигнала от протеза тазобедренного сустава и 5 наблюдений с выраженными артефактами движения. Данных пациенток в исследование не включали.

В последующем проводили ROC-анализ (receiver operating characteristic) с построением кривых и расчетом площади под кривыми (area under curve, AUC) для данных каждого исследователя [7]. Статистическую обработку материала выполняли с использованием программного приложения Excel (Microsoft, США).

Результаты / Results

Распределение пациенток по первичным нозологиям представлено в таблице 1. Ввиду того что исследование проведено в учреждении онкологического профиля и бо́льшая часть пациенток получала в анамнезе противоопухолевое лечение по поводу образований разных локализаций, основной целью МРТ-визуализации в ряде случаев был анализ состояния яичников для исключения их вторичного поражения.

Таблица 1

Table 1

Распределение пациенток по первичной нозологии
Patient distribution by primary nosology

Нозология / Nosology	Число пациенток, n / Number of patients, n
Доброкачественные образования матки и придатков / Benign masses of the uterus and appendages	39
Рак шейки матки / Cervical cancer	31
Рак прямой кишки / Rectal cancer	23
Рак молочной железы / Breast cancer	13
Рак яичников / Ovarian cancer	9
Рак эндометрия / Endometrial cancer	8
Рак толстой кишки / Colon cancer	8
Прочие / Others	70
Всего / Total	**201**

Интерпретацию результатов МРТ-исследования 201 пациентки проводили два исследователя. Распределение их данных по категориям классификации O-RADS MRI представлено в таблице 2 и на рисунке 2. Коэффициент каппа Коэна составил 0,83, что является высоким показателем согласия между двумя исследователями (0,81–0,99 – хорошая согласованность).

Категорию O-RADS MRI 1 выставляли наиболее часто (136 и 124 наблюдения у исследователей 1 и 2 соответственно). Данная категория характеризовала отсутствие патологических образований яичников и/или физиологические, функциональные изменения яичников. В эту группу включали следующие наименования: фолликулы разной степени дифференцировки, доминантный фолликул, фолликул с кровоизлиянием размером до 3 см (геморрагическая киста до 3 см в диаметре), желтое тело, желтое тело с кровоизлиянием (рис. 3)[1].

[1] Рисунки 3–7 представляют собой части составленного авторами наглядного пособия по МРТ-визуализации образований яичников в соответствии с классификацией O-RADS MRI для быстрой ориентации в системе и упрощения формирования заключения врачом-рентгенологом.

Таблица 2
Table 2

Распределение пациенток по категориям риска злокачественного новообразования яичника в соответствии с классификацией O-RADS MRI по результатам двух исследователей

Patient distribution by risk categories of ovarian malignancy according to O-RADS MRI classification (results of two researchers)

Категория / Category	Число пациенток, n / Number of patients, n	
	Исследователь 1 / Researcher 1	Исследователь 2 / Researcher 2
O-RADS MRI 1	136	124
O-RADS MRI 2	39	44
O-RADS MRI 3	8	13
O-RADS MRI 4	3	4
O-RADS MRI 5	15	16
Всего / Total	**201**	**201**

Наиболее обширной по численности образований яичников доброкачественной природы явилась категория O-RADS MRI 2 (39 и 44 наблюдения у исследователей 1 и 2 соответственно). В нее

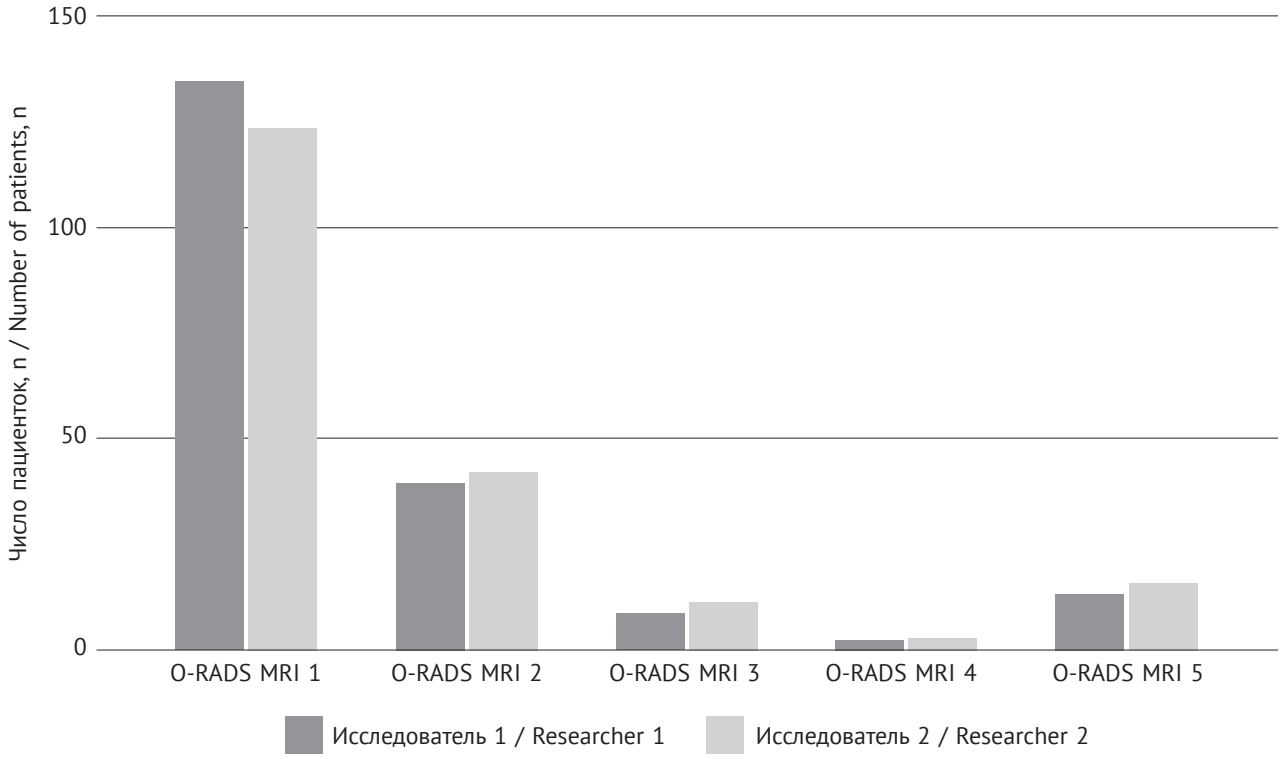

Рис. 2. Распределение пациенток по категориям риска злокачественного новообразования яичника в соответствии с классификацией O-RADS MRI по результатам двух исследователей

Fig. 2. Patient distribution by risk categories of ovarian malignancy according to O-RADS MRI classification (results of two researchers)

Рис. 3. Категоризация образований яичников O-RADS MRI 1: яичники в пре- и постменопаузе, нормальная анатомия
Fig. 3. Categorization of ovarian masses as O-RADS MRI 1: pre- and postmenopausal ovaries, normal anatomy

вошли однокамерная киста яичников размером более 3 см – это простые кистозные образования с тонкой капсулой, без признаков патологического накопления парамагнетика, с разнообразным жидкостным содержимым. Под разнообразным жидкостным содержимым подразумевается серозное, геморрагическое, эндометриоидное содержимое. Принципиальным является однокамерность кисты, отсутствие узловых утолщений капсулы и мягкотканного компонента. При этом следует учесть, что стенка кисты с серозным и эндометриоидным содержимым может накапливать парамагнетик. Если же стенка кисты накапливает парамагнетик, но содержимое ее высокобелковое, геморрагическое, муцинозное, то данную кисту следует стратифицировать как O-RADS MRI 3. Под мягкотканным компонентом подразумеваются папиллярные разрастания, пристеночные узелковые утолщения, неоднородно утолщенные перегородки и стенки, а также тканевой компонент, накапливающий парамагнетик. Наиболее часто встречающимися образованиями из данной категории были эндометриоидная киста (9), фолликулярная киста (8).

В категорию O-RADS MRI 2 также вошли образования с жировыми сигнальными характеристиками, но без наличия солидного накапливающего контраст компонента. При этом узелок Рокитанского, встречающийся в структуре большинства зрелых тератом, не следует расценивать как патологический солидный компонент, хотя он будет характеризоваться повышенным накоплением парамагнетика (рис. 4).

Кроме того, в данную категорию включены фибромы и фибротекомы яичников, которые имеют довольно специфическую МРТ-семиотику (ровные, четкие контуры, однородный гипоинтенсивный МР-сигнал на Т2-ВИ и Т1-ВИ, отсутствие ограничения диффузии (dark T2/dark DWI), гипоинтенсивный МР-сигнал на ДВИ и картах измеряемого коэффициента диффузии (ИКД) [13]) и не накапливают парамагнетик.

Расширенной маточной трубе с тонкими стенками, однородным жидкостным содержимым, без мягкотканных включений присваивалась категория O-RADS MRI 2. При этом мы не должны были визуализировать пристеночных разрастаний, возможно было накопление парамагнетика расширенной стенкой, так как в норме маточная труба хорошо кровоснабжается из системы маточных и овариальных артерий.

К категории O-RADS MRI 2 также относились параовариальные кисты: однокамерные кистозные образования любого размера, расположенные вне ткани яичника. Данные кисты должны характеризоваться тонкими стенками и не должны иметь солидный компонент.

Если однокамерная киста имеет стенку, которая умеренно накапливает контрастный препарат, не содержит мягкотканных включений и характеризуется муцинозным, геморрагическим, высокобелковым содержимым, ее следует относить к категории O-RADS MRI 3. В данную категорию также входят многокамерные кистозные образования с тонкими, ровными перегородками, накапливающими контрастный препарат, вне зависимости от характера жидкостного содержимого (рис. 5).

Категория O-RADS MRI 3 была выставлена исследователем 1 у 8 пациенток, исследователем 2 – у 13 пациенток. Солидные образования яичника (не dark T2/dark DWI), которые характеризуются кривой накопления низкого риска при МРТ с ДКУ, также относились к категории O-RADS MRI 3. Данная категория в нашем исследовании была наиболее малочисленная. В 3 случаях солидные образования со средней интенсивностью МР-сигнала на Т2-ВИ и Т1-ВИ, умеренным ограничением диффузии и кривой накопления парамагнетика низкого риска по МРТ с ДКУ получали категорию O-RADS MRI 3 при окончательном патоморфологическом исследовании и представляли собой фибротекомы.

К категории O-RADS MRI 3 относились расширенные маточные трубы с нерегулярно утолщенными стенками и перегородками, непростым жидкостным содержимым, без наличия солидного компонента, накапливающего контрастный препарат. Данный МРТ-паттерн чаще всего соответствовал пиосальпинксу.

В категорию O-RADS MRI 4 были включены мягкотканные образования яичника с кривой накопления парамагнетика среднего риска злокачественности (рис. 6). При отсутствии ДКУ предлагается сравнивать интенсивность сигнала в опухоли и миометрии на 30–40-й секунде от ручного введения контрастного препарата [3]. Если интенсивность МР-сигнала в опухоли ниже или равна интенсивности МР-сигнала в миометрии, такое образование следует классифицировать как O-RADS MRI 4, если интенсивность сигнала выше – как O-RADS MRI 5.

В данную категорию также вошли пациентки с образованиями яичника, содержащими жировой компонент и большой объем накапливающего контраст солидного субстрата, такие как незрелая тератома.

Последняя категория O-RADS MRI 5, характеризующаяся высоким потенциалом злокачественности, включала кистозно-солидные, солидные образования яичника, при котором солидный компонент истинно ограничивал диффузию и интенсивно накапливал парамагнетик (кривая высокого риска) (рис. 7). Сплошное, узловое утолщение париетальной и/или висцеральной брюшины

Рис. 4. Категоризация образований яичников O-RADS MRI 2

Fig. 4. Categorization of ovarian masses as O-RADS MRI 2

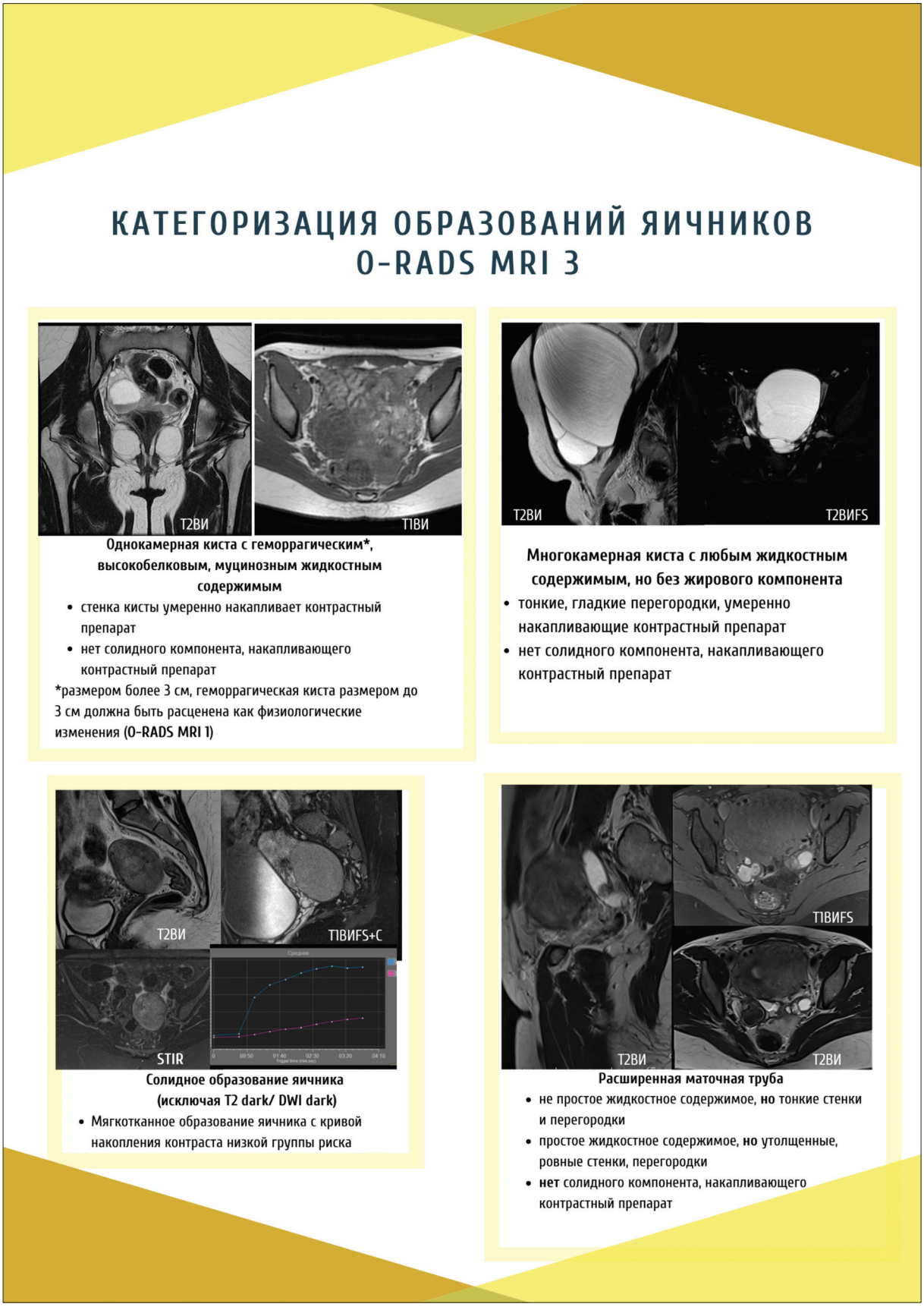

Рис. 5. Категоризация образований яичников O-RADS MRI 3

Fig. 5. Categorization of ovarian masses as O-RADS MRI 3

КАТЕГОРИЗАЦИЯ ОБРАЗОВАНИЙ ЯИЧНИКОВ O-RADS MRI 4

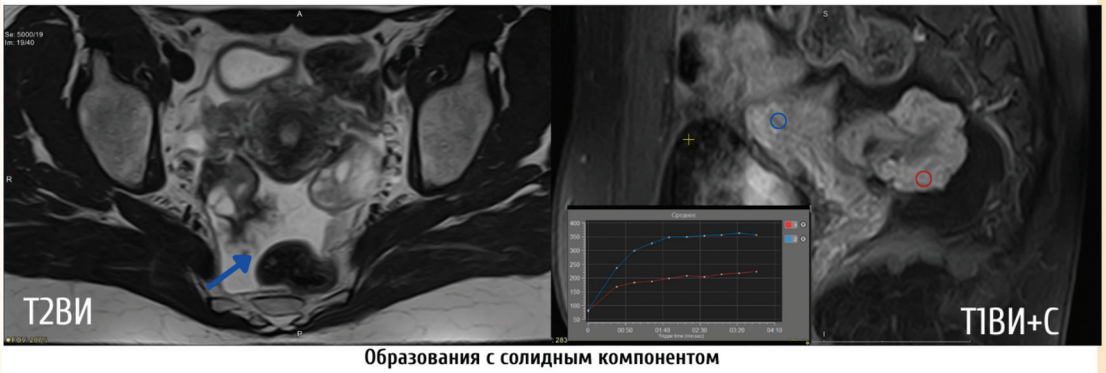

Образования с солидным компонентом (исключая T2 dark/DWI dark)

- образование характеризуется кривой накопления контраста **промежуточного** риска злокачественности
- если проведение МРТ с динамическим контрастным усилением невозможно, а образование в яичнике накапливает парамагнетик **идентично или менее** чем миометрий матки на 30-40 секунде от введения контрастного препарата на T1fsВИ, то следует присвоить образованию яичника **4 категории по O - RADS**

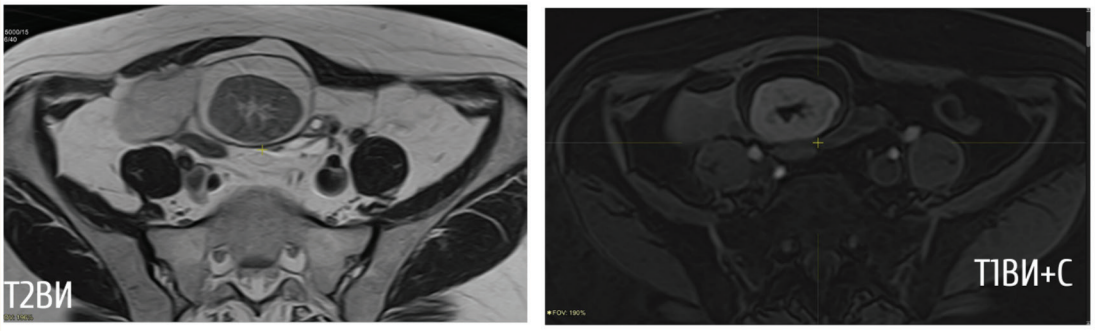

Жиросодержащее образование яичника с крупным солидным включением, накапливающим контрастный препарат

Рис. 6. Категоризация образований яичников O-RADS MRI 4

Fig. 6. Categorization of ovarian masses as O-RADS MRI 4

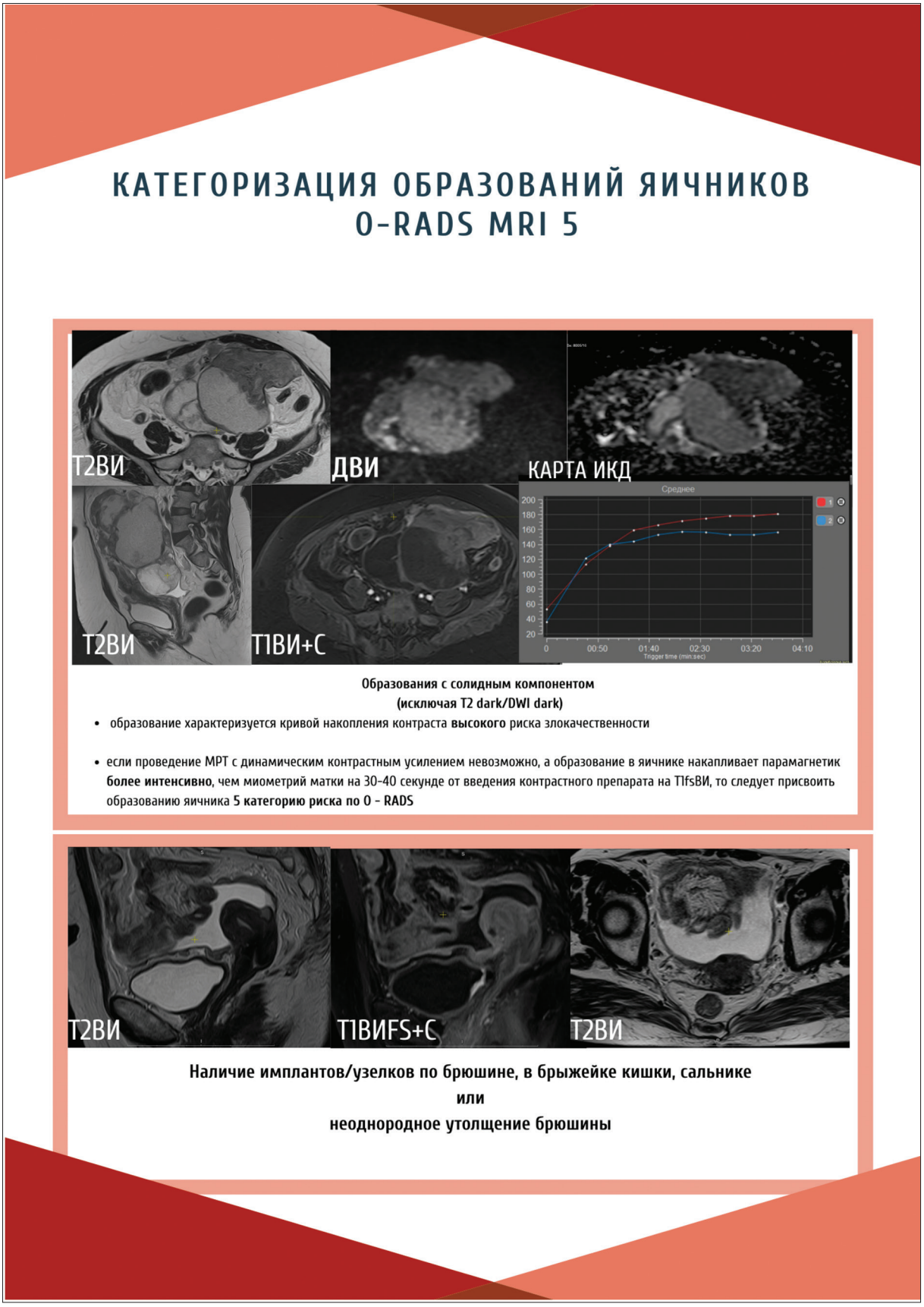

Рис. 7. Категоризация образований яичников O-RADS MRI 5

Fig. 7. Categorization of ovarian masses as O-RADS MRI 5

Таблица 3
Table 3

Данные анализа магнитно-резонансных изображений, полученные двумя исследователями

Magnetic resonance imaging analysis data obtained by two researchers

Исследователь / Researcher	Наличие/отсутствие ЗНО // Presence/absence of MN	Категория O-RADS MRI / O-RADS MRI category					**Всего / Total**
		1	2	3	4	5	
Исследователь 1 / Researcher 1	ЗНО+ / MN+	0	2	0	1	13	**16**
	ЗНО– / MN–	136	37	8	2	2	**185**
Исследователь 2 / Researcher 2	ЗНО+ / MN+	0	2	0	1	13	**16**
	ЗНО– / MN–	124	42	13	3	3	**185**

Примечание. ЗНО – злокачественное новообразование.
Note. MN – malignant neoplasm.

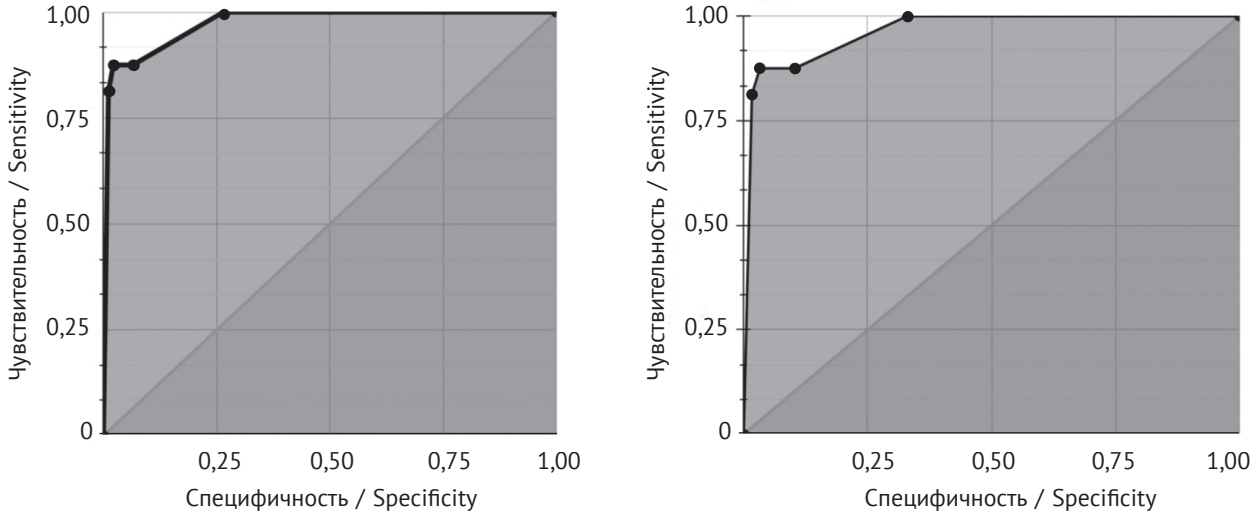

Рис. 8. ROC-кривые по данным O-RADS MRI, полученным исследователем 1 (*a*) и исследователем 2 (*b*)
Fig. 8. ROC curves according to O-RADS MRI data obtained by Researcher 1 (*a*) and Researcher 2 (*b*)

наблюдалось при распространенном процессе рака яичников и соответствовало канцероматозу (O-RADS MRI 5).

На основании полученных данных, представленных в таблице 3, были рассчитаны показатели информативности категориальной шкалы риска злокачественности образований O-RADS MRI в диагностике ЗНО придатков матки. У исследователя 1 чувствительность метода составила 87,5%, специфичность – 97,84%, предсказательная ценность положительного результата (ПЦПР) – 77,78%, предсказательная ценность отрицательного результата (ПЦОР) – 98,90%. У исследователя 2 чувствительность составила 87,5%, специфичность – 96,75%, ПЦПР – 70%, ПЦОР –98,89%.

Для результатов, полученных каждым исследователем, построены ROC-кривые (рис. 8). AUC у исследователя 1 составила 0,991, у исследователя 2 – 0,986.

Обсуждение / Discussion

Полученные нами данные показывают высокую информативность предложенной категориальной шкалы риска злокачественности образований яичников O-RADS MRI в дифференциальной диагностике доброкачественных и злокачественных новообразований придатков матки.

Одним из первых исследований, являющимся основой для формирования описательного подхода и классификации O-RADS MRI, была работа французских коллег I. Thomassin-Naggara et al. (2013 г.) [9], в которой, аналогично нашему исследованию, получены высокие показатели AUC для данной категориальной шкалы: 0,981 и 0,961

(у двух исследователей со стажем 8 лет и 1 год). Авторами установлено, что точкой отсечения является категория O-RADS MRI 3. Таким образом, категория O-RADS MRI 4 с чувствительностью 93,5% и специфичностью 96,6% предсказывает злокачественный характер выявляемого образования яичника. В нашем исследовании чувствительность самого метода в целом оказалась незначительно ниже (87,5% против 93,5%), и мы связываем это с разным типом сбора информации (в нашем случае сбор по типу скрининга) и небольшим процентом ЗНО яичников в выборке – 16 из 201 случая (8,3%).

Анализируя образования яичников у пациенток, которым была выставлена категория O-RADS MRI 3, мы получили следующие противоречивые данные. В группе O-RADS MRI 3 возникли трудности в категоризации серозной цистаденофибромы, которая в равной степени содержала фиброзный компонент (dark T2/dark DWI) и мультикистозный компонент с тонкими, не накапливающими контраст перегородками суммарным размером около 3 см. С одной стороны, данное образование является полностью доброкачественным и могло быть расценено как O-RADS MRI 2, с другой – при категоризации по существующим критериям нам необходимо выставить категорию O-RADS MRI 3, так как кистозный компонент образования содержит несколько кистозных полостей (рис. 9). Дифференциальный диагноз у данной пациентки мы проводили с изолированной фибромой яичника и прилежащей, подпаянной расширенной маточной трубой. При таких находках была бы выставлена максимальная категория O-RADS MRI 2. В то же время категории O-RADS MRI 2 и O-RADS MRI 3 при подсчетах результатов относились нами к отрицательным данным (ЗНО–), что не привело к появлению ложноположительных результатов.

Спорным в категории O-RADS MRI 3 является то, что многие авторы не выделяют отдельно описательную характеристику кисты желтого тела [2, 3, 6]. Ввиду того что стенка кисты является гормонопродуцирующей структурой, которая преобразует в лютеинизирующих клетках желтого тела прогестерон под действием гормона гипофиза (пролактина), она всегда утолщена и интенсивно накапливает парамагнетик. Таким образом, кисту желтого тела без потенциала злокачественности и с возможностью саморазрешения, часто встречающуюся при МРТ-исследованиях, по описательной картине следовало бы относить к категории O-RADS MRI 3 (если киста с геморрагическим содержимым), в то время как по логике ей возможно присвоить категорию O-RADS MRI 2. В литературе о МРТ-визуализации желтого тела и кист желтого тела этому не уделено должного внимания, ввиду чего у врачей-рентгенологов отсутствует понимание физиологических изменений ткани яичников в процессе менструального цикла. Наглядный пример выявлен нами у пациентки с опухолью шейки матки, у которой по данным МРТ первоначально (в другом медицинском учреждении) были установлены местнораспространенный рак шейки матки и объемное образование правого яичника диаметром 3,2 см. Однако при тщательном анализе и динамическом МРТ-контроле мы подтвердили наличие у пациентки функционального желтого тела и прилежащих доминантных фолликулов, которые имитировали мультикистозное образование правого яичника. При контрольном исследовании через 1 мес данные кисты подверглись инволюции (рис. 10).

При рассмотрении ложноположительных результатов было выявлено, что все фибротекомы описаны как O-RADS MRI 4. Следует отметить, что фибротекомы – это гормонопродуцирующие опухоли без злокачественного потенциала, однако с более выраженным кровоснабжением, нежели простые фибромы. При анализе перфузионных характеристик фибром и фибротеком нами получены противоречивые данные: фибротекомы характеризовались кривой накопления контраста промежуточного риска при ДКУ, что требовало их отнесения к O-RADS MRI 4, и это противоречит данным E.A. Sadowski et al. [2]. Мы не исключаем тот факт, что в подкатегории O-RADS MRI 2, где речь идет об образованиях dark T2/ dark DWI, следует включить ремарку о возможном умеренном накоплении парамагнетика данными образованиями, но с кривой низкого или среднего риска злокачественности. Это касается и показателя диффузии: в активных гормонопродуцирующих фибротекомах он выше, чем в простых фибромах яичника. Указанная группа пациенток требует отдельного анализа на большей по количеству группе наблюдений с прицельным изучением гормональной активности фибротеком и взаимосвязи выраженности гормональной активности и показателей перфузии по данным МРТ с ДКУ.

В целом визуализация в яичнике четко отграниченного, гипоинтенсивного на Т2-ВИ, Т1-ВИ, Т1-ВИ FS, Т2-ВИ FS образования позволяет с высокой вероятностью предположить доброкачественную природу изменений [10, 11]. Рекомендуется проводить сравнение интенсивности сигнала в опухоли и скелетной мышце на уровне исследования. Так, образования, у которых интенсивность сигнала на Т2-ВИ выше, чем у скелетных мышц, составляют более гетерогенную группу, включающую доброкачественные, пограничные и злокачественные заболевания.

При анализе согласованности данных между исследователями (см. табл. 3) была выявлена закономерность: более опытный врач чаще занижал категорию, нежели специалист с меньшим стажем,

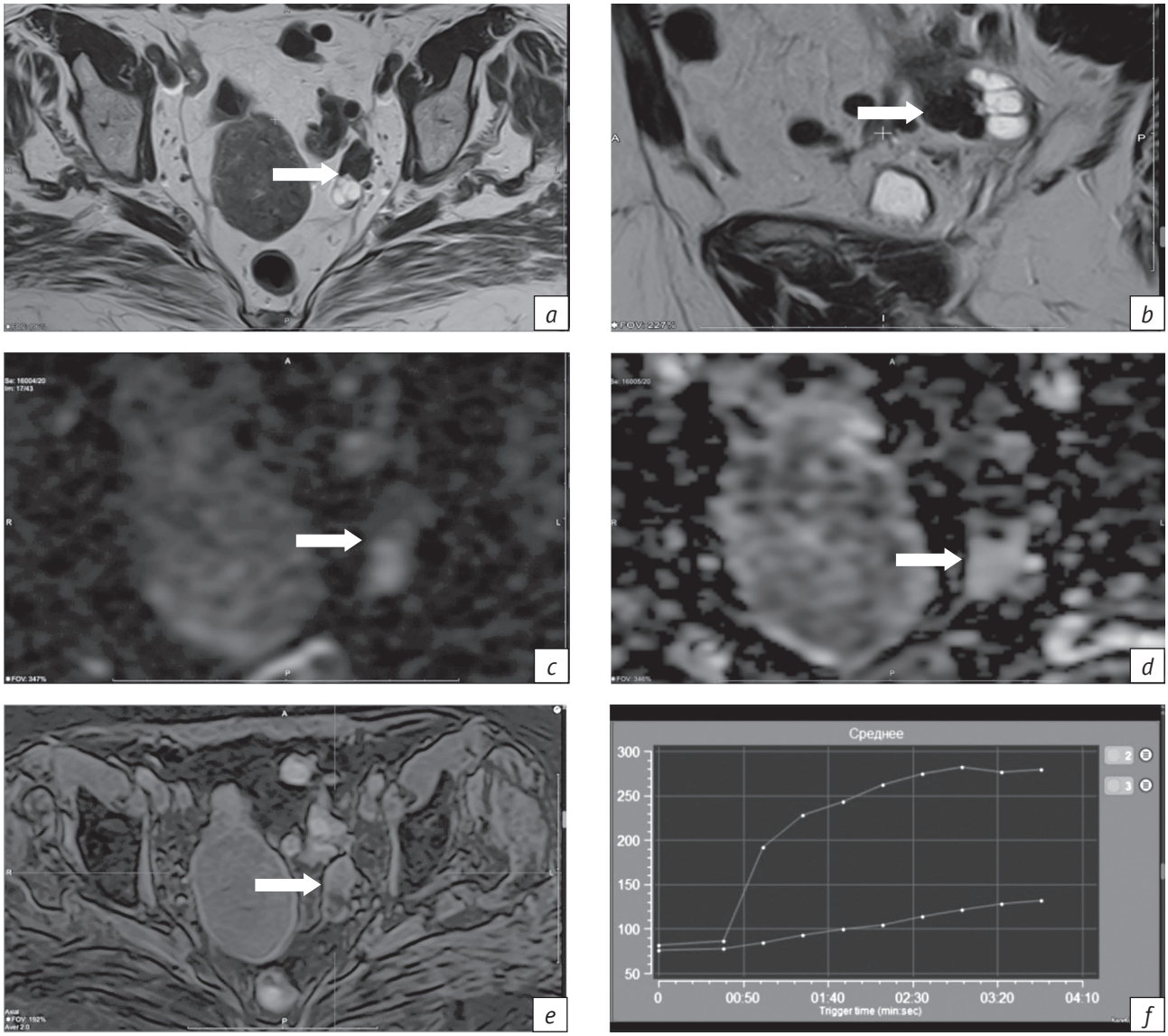

Рис. 9. Результаты магнитно-резонансной томографии. Кистозно-солидное образование левого яичника:
a, *b* – T2-взвешенные изображения (T2-ВИ) в аксиальной (*a*) и сагиттальной (*b*) проекциях, фиброзный компонент определяется в передних отделах образования, мультикистозный – в задних; *c*, *d* – диффузионно-взвешенное изображение (*c*) и карта измеряемого коэффициента диффузии (*d*) без признаков рестрикции диффузии; *e* – T1-взвешенное изображение с подавлением сигнала от жировой ткани (T1-ВИ FS), жидкостное содержимое в кистозном компоненте; *f* – график накопления при динамическом контрастном усилении, минимальное накопление парамагнетика в фиброзном компоненте опухоли (нижняя кривая) относительно миометрия (верхняя кривая)

Fig. 9. Magnetic resonance images. Cystic solid left ovarian mass:
a, *b* – T2-weighted images (T2WI) in axial (*a*) and sagittal (*b*) planes, the fibrous component is determined in the anterior parts of the mass, multicystic component is in the posterior parts; *c*, *d* – diffusion weighted image (*c*) and apparent diffusion coefficient map (*d*) without signs of diffusion restriction; *e* – fat-suppressed T1-weighted image (T1WI FS), liquid content in the cystic component; *f* – accumulation graph in dynamic contrast-enhanced image, minimal paramagnetic accumulation in the fibrous tumor component (lower curve) relative to the myometrium (upper curve)

который выставлял более высокую категорию. Таким образом, количество ложноположительных результатов было выше у исследователя 2. В работе I. Thomassin-Naggara et al. [9] наблюдалась аналогичная взаимосвязь, что позволяет предположить: более опытный специалист обладает большей насмотренностью и более четко выявляет физиологические и доброкачественные образования яичников, разнообразие которых велико. Также следует отметить, что в нашем исследовании спорные моменты чаще возникали при дифференцировке образований O-RADS MRI 1, 2 и 3, а именно имелись разночтения в количестве септ, визуализируемых исследователями. Это также

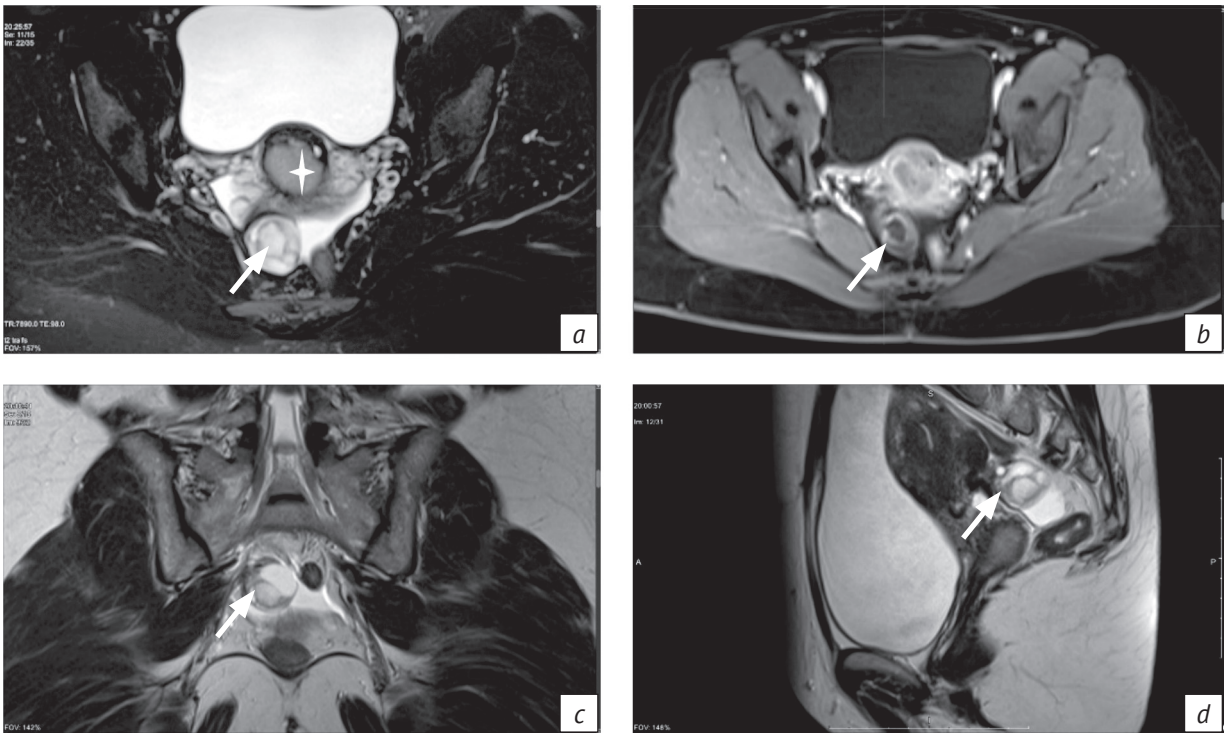

Рис. 10. Результаты магнитно-резонансной томографии. Желтое тело правого яичника и фолликулы, имитирующие объемное образование яичника у женщины с раком шейки матки:
a – режим STIR (Short Tau Inversion Recovery), аксиальная плоскость; *b* – Т1-ВИ FS с контрастным усилением, стенка одной из кист интенсивно накапливает парамагнетик (стрелка), опухоль шейки матки отмечена звездочкой; *c* – Т2-ВИ в коронарной плоскости; *d* – Т2-ВИ в сагиттальной плоскости, в проекции правого яичника визуализируется мультикистозное образование, которое является желтым телом и двумя рядом расположенными доминантными фолликулами (стрелка)

Fig. 10. Magnetic resonance images. The right ovarian yellow body and follicles imitating the voluminous ovarian mass in a woman with cervical cancer:
a – STIR mode (Short Tau Inversion Recovery), axial plane; *b* – contrast-enhanced T1WI FS, the wall of one of the cysts intensively accumulates paramagnetic (arrow), the cervical tumor is marked with an asterisk; *c* – coronal T2WI; *d* – sagittal T2WI, in right ovarian projection, a multicystic formation is visualized, which is a yellow body and two adjacent dominant follicles (arrow)

находит отражение в примере на рисунке 9. Исследователь 2 посчитал образование правого яичника как O-RADS MRI 3 (многокамерное кистозное образование, одна киста которой с утолщенными накапливающими контраст стенками). Исследователь 1 выставил категорию O-RADS MRI 1, описав два близко расположенных фолликула и желтое тело. В конечном итоге все находки являлись физиологичными.

В недавно опубликованных рекомендациях по применению O-RADS MRI [6] основные диагностические ошибки были связаны со сложностью определения органной принадлежности образования, локализованного в проекции придатков матки. В нашей работе наиболее часто исследователям сложно было отдифференцировать ретенционные кисты (в англоязычной литературе используется термин inclusion cysts – «инклюзионные кисты») яичников и гидросальпинкс у 7 пациенток в постменопаузальном периоде с инволютивными яичниками. Для облегчения установления органной принадлежности образования рекомендуют использовать симптом клюва птицы, который отображает связь выявляемого образования с тонким участком яичника – «клювом» [12, 13].

В ложноотрицательные результаты в нашем исследовании вошла гранулезоклеточная опухоль взрослого типа солидного строения со средней интенсивностью МР-сигнала на Т2-ВИ, которая двумя исследователями была описана как фиброма/фибротекома под вопросом. Сложность дифференциальной диагностики возникла с малым размером опухоли, изоинтенсивным МР-сигналом на Т2-ВИ и отсутствием кистозного компонента, характерного для данного гистологического подтипа опухоли.

Следует подчеркнуть важность применения ДВИ для дифференциальной диагностики образований придатков матки. Несмотря на то что отсутствуют референтные значения для ИКД, дан-

ная методика как в нашем, так и в зарубежном исследовании [13] показала хорошие результаты. Ограничением в применения ДВИ является то, что физиологически ткань яичника характеризуется сниженными показателями диффузии. В то же время при необходимости оценки пристеночного солидного компонента в кистозной опухоли яичника данная методика незаменима.

Отметим, что нет единого мнения по поводу облигатного применения ДКУ при оценке яичников и органов малого таза. Более того, имеются европейские клинические рекомендации ESUR от 2019 г., которые рутинно не рекомендуют использование МРТ с ДКУ [5]. В то же время возможность оценить перфузионные характеристики солидного компонента образования является дополнительным опорным моментом в принятии окончательного решения врачом-рентгенологом. Так, в работе G.J. Wengert et al. доказано повышение показателей чувствительности МРТ при использовании анализа кривой ДКУ в сравнении с визуальной оценкой врачом-рентгенологом: 86% против 78% [14]. А S.A. Vargas et al. оспаривают необходимость обязательного применения ДКУ и построения кривой накопления контрастного препарата ввиду отсутствия программного обеспечения для построения кривых во многих лечебных учреждениях [15].

По поводу категории O-RADS MRI 1 нами были сделаны следующие выводы. Если не проводилось контрастное усиление и отсутствуют данные за наличие опухолевых образований яичников по результатам нативной МРТ или имеются доброкачественные образования яичников без солидного компонента (кисты и пр.), можно выставить вместо O-RADS MRI 0 (как рекомендовано в первичном документе) категорию O-RADS MRI 1 или O-RADS MRI 2, так как для этих категорий в ряде случаев условием является отсутствие солидного компонента опухоли, а значит, нет и необходимости/участка для оценки кривой накопления парамагнетика при ДКУ. Наши рассуждения нашли поддержку в работах S.A. Vargas et al. [14] и D. Levine [16].

Отметим, что в предложенной E.A. Sadowski et al. [2] таблице не выделены отдельно характеристики нормальной ткани яичника у женщин в постменопаузе. Однако в тексте описания имеются заключения о том, что в яичниках могут быть включения резидуальных, то есть остаточных фолликулов с семиотикой простых кист. Остается открытым вопрос о предельно допустимом размере резидуальных кист яичников, когда их можно считать физиологическими. Нами проанализирован ряд работ, в которых изучалась взаимосвязь размеров резидуальных кист яичников и их возможной малигнизации. Найдено два референсных значения: максимальный размер 1 см и 3 см. Большинство исследователей, проанализировав большие когорты населения, склоняются к значению 3 см [17, 18].

Выводы / Findings

1. Показатели диагностической информативности категориальной шкалы риска злокачественности образований яичников O-RADS MRI составили: чувствительность – 87,5% и 87,5%, специфичность – 97,84% и 6,75%, ПЦПР – 77,78% и 70,00%, ПЦОР – 98,90% и 98,89% по данным исследователей 1 и 2 соответственно. AUC у исследователя 1 составила 0,991, у исследователя 2 – 0,986 (каппа Коэна 0,83, что говорит о хорошей согласованности между исследователями).

2. На рисунках 3–7 наглядно представлена МРТ-визуализация образований яичников в соответствии с классификацией O-RADS MRI для быстрой ориентации в системе и упрощения формирования заключения врачом-рентгенологом.

3. Более опытный специалист обладает большей насмотренностью и более четко выявляет физиологические и доброкачественные образования яичников, что позволяет снизить число ложноположительных результатов.

4. Спорные вопросы категориальной принадлежности ряда нозологических наименований, таких как киста желтого тела, фибротекомы, цистаденофибромы, МР-семиотика которых не отражена в O-RADS MRI, требуют подробного разъяснения и дальнейшего изучения.

5. Если не применялось контрастное усиление и отсутствуют данные за наличие опухолевых образований яичников по результатам нативной МРТ или имеются доброкачественные образования яичников без солидного компонента (кисты и пр.), можно выставить вместо O-RADS MRI 0 категорию O-RADS MRI 1–2.

Заключение

Предложенная в 2020 г. ACR категориальная шкала риска образований яичников по данным МРТ (O-RADS MRI) является объективным рабочим инструментом для связи рентгенолога и гинеколога-онколога. Описательные характеристики и критерии, изложенные в документах O-RADS MRI, доступны для понимания и применимы на практике, что и было подтверждено проведенным научным исследованием. Категориальная принадлежность ряда нозологических наименований, МР-семиотика которых не отражена в рекомендациях O-RADS MRI от 2022 г., требуют подробного разъяснения и дальнейшего изучения.

Литература [References]

1. Sadowski EA, Maturen KE, Rockall A, et al. Ovary: MRI characterisation and O-RADS MRI. Br J Radiol. 2021; 94(1125): 20210157. https://doi.org/10.1259/bjr.20210157.
2. Sadowski EA, Thomassin-Naggara I, Rockall A, et al. O-RADS MRI risk stratification system: guide for assessing adnexal lesions from the ACR O-RADS Committee. Radiology. 2022; 303(1): 35–47. https://doi.org/10.1148/radiol.204371.
3. Thomassin-Naggara I, Poncelet E, Jalaguier-Coudray A, et al. Ovarian-Adnexal Reporting Data System Magnetic Resonance Imaging (O-RADS MRI) score for risk stratification of sonographically indeterminate adnexal masses. JAMA Netw Open. 2020; 3(1): e1919896. https://doi.org/10.1001/jamanetworkopen.2019.19896.
4. American College of Radiology. Ovarian-Adnexal Reporting & Data System (O-RADS™). Available at: https://www.acr.org/Clinical-Resources/Reporting-and-Data-Systems/O-RADS (accessed 28.08.2023).
5. El Sayed RF. ESUR quick guide to female pelvis imaging. European Society of Urogenital Radiology. 2020.
6. Reinhold C, Rockall A, Sadowski EA, et al. Ovarian-adnexal reporting lexicon for MRI: a white paper of the ACR Ovarian-Adnexal Reporting and Data Systems MRI Committee. J Am Coll Radiol. 2021; 18(5): 713–29. https://doi.org/10.1016/j.jacr.2020.12.022.
7. Королюк И.П. ROC-анализ (операционные характеристики наблюдателя): базовые принципы и применение в лучевой диагностике. Медицинская визуализация. 2013; 6: 113–23. [Korolyuk IP. ROC-analysis (operational characteristics of the observer): basic principles and application in radiation diagnostics. Medical Visualization. 2013; 6: 113–23 (in Russ.).]
8. Reinhold C, Nougaret S. Radiomic ADC metrics as a tool to better understand tumor biology. Radiol Imaging Cancer. 2020; 2(3): e200051. https://doi.org/10.1148/rycan.2020200051.
9. Thomassin-Naggara I, Aubert E, Rockall A, Jalaguier-Coudray A, et al. Adnexal masses: development and preliminary validation of an MR imaging scoring system. Radiology. 2013; 267(2): 432–43. https://doi.org/10.1148/radiol.13121161.
10. Khashper A, Addley HC, Abourokbah N, et al. T2-Hypointense adnexal lesions: an imaging algorithm. Radiographics. 2020; 40(4): 1200. https://doi.org/10.1148/rg.2020204005.
11. Park SB. Features of the hypointense solid lesions in the female pelvis on T2-weighted MRI. J Magn Reson Imaging. 2014; 39(3): 493–503. https://doi.org/10.1002/jmri.24512.
12. Forstner R, Thomassin-Naggara I, Cunha TM, et al. ESUR recommendations for MR imaging of the sonographically indeterminate adnexal mass: an update. Eur Radiol. 2017; 27(6): 2248–57. https://doi.org/10.1007/s00330-016-4600-3.
13. Nougaret S, Nikolovski I, Paroder V, et al. MRI of tumors and tumor mimics in the female pelvis: anatomic pelvic space-based approach. Radiographics. 2019; 39(4): 1205–29. https://doi.org/10.1148/rg.2019180173.
14. Wengert GJ, Dabi Y, Kermarrec E, et al. O-RADS MRI classification of indeterminate adnexal lesions: time-intensity curve analysis is better than visual assessment. Radiology. 2022; 303(3): 566–75. https://doi.org/10.1148/radiol.210342.
15. Vargas HA, Woo S. Quantitative versus subjective analysis of dynamic contrast-enhanced MRI for O-RADS? Radiology. 2022; 303(3): 576–7. https://doi.org/10.1148/radiol.213103.
16. Levine D. MRI O-RADS: learning about the new risk stratification system. Radiology. 2022; 303(1): 48–50. https://doi.org/10.1148/radiol.211307.
17. Jha P, Shekhar M, Goldstein R, et al. Size threshold for follow-up of postmenopausal adnexal cysts: 1 cm versus 3 cm. Abdom Radiol (NY). 2020; 45(10): 3213–17. https://doi.org/10.1007/s00261-019-02176-z.
18. Baheti AD, Lewis CE, Hippe DS, et al. Adnexal lesions detected on CT in postmenopausal females with non-ovarian malignancy: do simple cysts need follow-up? Abdom Radiol (NY). 2019; 44(2): 661–8. https://doi.org/10.1007/s00261-018-1676-z.

GE HealthCare

Макроциклический
Кларискан
Гадотеровая кислота

Гадотеровая кислота + Опыт GE HealthCare = Макроциклический Кларискан*

Диагностическая эффективность[1,2]
Безопасность[2,3]
Широкий спектр показаний

МРТ головного и спинного мозга, окружающих тканей (с 0 лет);

МРТ всего тела (с 6 месяцев);

МР-ангиография при поражениях и стенозах некоронарных артерий (с 18 лет)[4].

Информация для работников здравоохранения. Имеются противопоказания.
Перед назначением препарата ознакомьтесь, пожалуйста, с полной версией инструкции по медицинскому применению. Отсканируйте QR-код для просмотра инструкции на сайте Государственного реестра лекарственных средств Российской Федерации.

* Регистрационное удостоверение в РФ ЛП-006111 от 21.02.2020.

Ссылки. 1. Maravilla K.R. et al. AJNR Am J Neuroradiology 2017. **2.** Guerbet LLC, Advisory Committee Briefing Document, 14th February 2013. **3.** Tweedle M.F. et al. Applied Radiology (Suppl.): 1–11 2014. **4.** Инструкция по медицинскому применению препарата Кларискан, Февраль 2020 г.

ООО «ДжиИ Хэлскеа Фарма»
123112, г. Москва, вн. тер. г. муниципальный округ Пресненский,
Пресненская наб., д. 10, этаж 14, помещ. I, ком. 1
gehealthcare.ru

JB02187RU

КОМПЬЮТЕРНАЯ ТОМОГРАФИЯ В КАРДИОЛОГИИ

Курс лекций и интерактивный разбор клинических случаев

Курс «Компьютерная томография в кардиологии» охватывает 5 тем по использованию мультиспиральной КТ в диагностике сердечно-сосудистых заболеваний. Курс содержит лекционный материал и интерактивный разбор клинических случаев в интерфейсе рабочей станции с использованием современных программных пакетов. Данный курс будет интересен как начинающим рентгенологам, так и тем, кто хочет углубить свои знания в области сердечно-сосудистой визуализации.

В ПРОГРАММЕ КУРСА:

1. Современные возможности КТ в кардиологии

Фокин В.А., д.м.н., профессор, профессор кафедры лучевой диагностики и медицинской визуализации ИМО НМИЦ им. В.А. Алмазова

2. МСКТ в диагностике осложненных форм аневризм аорты

Басек И.В., к.м.н., доцент, заведующая отделом лучевой диагностики НМИЦ им. В.А. Алмазова

3. КТ диагностика аортального стеноза (лекция + практика)

Скрипник А.Ю., заведующий отделением лучевой диагностики №3 НМИЦ им. В.А. Алмазова

4. КТ коронарография (лекция + практика)

Беркович Г.В., к.м.н., заведующий отделением лучевой диагностики №2 НМИЦ им. В.А. Алмазова

5. Врожденные пороки сердца у детей.
Роль МСКТ в пред- и послеоперационной диагностике

Никитина А.В., врач-рентгенолог отделения лучевой диагностики №1 НМИЦ им. В.А. Алмазова

Модераторы курса:

Труфанов Г.Е., д.м.н., профессор, заведующий кафедрой лучевой диагностики и медицинской визуализации ИМО НМИЦ им. В.А. Алмазова

Фокин В.А., д.м.н., профессор, профессор кафедры лучевой диагностики и медицинской визуализации ИМО НМИЦ им. В.А. Алмазова

Сканируйте QR-код или переходите по ссылке **www.philips.ru/education** в раздел **«Расписание ближайших онлайн мероприятий»**
Изучайте и делитесь с коллегами!

МЕДПРОМ

Российское научно-производственное предприятие по разработке и производству высокотехнологичного рентгенодиагностического оборудования

ДИАГНОСТИКА ЭКСПЕРТНОГО УРОВНЯ

Телеуправляемый рентгенодиагностический аппарат
Р-600 «ПОЛИДИАГНОСТ»

Мобильный рентгенохирургический аппарат
Р-600 «ОПЕРВИЗ»

Универсальный рентгенодиагностический аппарат
Р-600 «УНИАРМ»

Рентгенодиагностический аппарат на два рабочих места
Р-600 «ДУОГРАФ»

Флюорографический рентгенодиагностический аппарат
Р-600 «ФЛЮОРО»

www.vko-medprom.ru
info@vko-medprom.ru
+7 495 966 64 26
Россия, город Москва, улица Мироновская, дом 33