ISSN 0042-4676 (Print)
ISSN 2619-0478 (Online)

Вестник рентгенологии и радиологии

Journal of Radiology and Nuclear Medicine

Том
Vol.
104, №2, 2023

Вестник рентгенологии и радиологии

Рецензируемый научно-практический журнал

Том 104, № 2, 2023

Journal of Radiology and Nuclear Medicine

Peer-Reviewed Scientific and Practical Journal

Vol. 104, No. 2, 2023

РОССИЙСКОЕ ОБЩЕСТВО РЕНТГЕНОЛОГОВ И РАДИОЛОГОВ

Вестник рентгенологии и радиологии

Рецензируемый научно-практический журнал

Журнал включен ВАК в Перечень рецензируемых научных изданий, в которых должны быть опубликованы основные научные результаты диссертаций на соискание ученой степени кандидата наук, на соискание ученой степени доктора наук по специальности 3.1.25. «Лучевая диагностика (медицинские науки)». Официальный журнал Российского общества рентгенологов и радиологов. Представлен в Российском индексе научного цитирования. Зарегистрирован в Федеральной службе по надзору в сфере связи, информационных технологий и массовых коммуникаций. Свидетельство о регистрации ПИ № ФС77-71544 от 13.11.2017 г.
Периодичность 1 раз в два месяца.
Издательство журнала установило лицензионные отношения в электронном виде с издательством EBSCO Publishing, ведущим мировым агрегатором полных текстов всевозможных журналов и электронных книг. Полный текст статей журнала можно найти в базе данных EBSCOhost™

Учредитель 1:	Общероссийская общественная организация содействия развитию лучевой диагностики и терапии «Российское общество рентгенологов и радиологов»
Адрес:	129344, г. Москва, ул. Верхоянская, д. 18, корп. 2, эт 0, пом. 2, ком. 4
Учредитель 2:	Общество с ограниченной ответственностью «ЛУЧЕВАЯ ДИАГНОСТИКА»
Адрес:	121552, Москва, ул. Ярцевская, д. 34, корп. 1, эт. 2, пом. I, комн. 7, оф. 33
Издатель:	Общество с ограниченной ответственностью «ЛУЧЕВАЯ ДИАГНОСТИКА» 121552, Москва, ул. Ярцевская, д. 34, корп. 1, эт. 2, пом. I, комн. 7, оф. 33
Стоимость:	Свободная цена
Адрес редакции, телефон:	121552, Москва, ул. Ярцевская, д. 34, корп. 1, эт. 2, пом. I, комн. 7, оф. 33, тел.: +7 (985) 120-70-06
Подписной индекс:	81601 – в каталоге «Урал-Пресс»

Подписку на печатный экземпляр журнала можно оформить на сайте www.ural-press.ru
Полная электронная версия статей журнала размещается на сайтах: https://www.elibrary.ru, https://www.iprbooks.ru, https://rucont.ru, https://www.ebsco.com, https://cyberleninka.ru

RUSSIAN SOCIETY OF RADIOLOGY

Journal of Radiology and Nuclear Medicine
Vestnik rentgenologii i radiologii

Peer-Reviewed Scientific and Practical Journal

Founded in 1920.
Official Journal of Russian Society of Radiology.
Journal is indexed in RSCI (Russian Science Citation Index).
Issued bimonthly.
The journal accepts articles on specialty 3.1.25. "Radiation Diagnostics (medical sciences)". Registered with the Federal Service for Supervision of Communications, Information Technology and Mass Media. Registration certificate ПИ No. ФС77-71544, November 13, 2017.
Publisher has entered into an electronic licensing relationship with EBSCO Publishing, the world's leading aggregator of full text journals, magazines and eBooks. The full text of journal can be found in the EBSCOhost™ databases

Founder 1:	Russian Society of Radiology
Address:	129344, Moscow, Verkhoyanskaya street, 18, bld. 2, floor 0, apartament 2, room 4
Founder 2:	Limited Liability Company "LUCHEVAYA DIAGNOSTIKA"
Address:	121552, Moscow, Yartsevskaya str., 34, bld. 1, floor 2, apartament I, room 7, office 33
Publisher:	Limited Liability Company "LUCHEVAYA DIAGNOSTIKA"
	121552, Moscow, Yartsevskaya str., 34, bld. 1, floor 2, apartament I, room 7, office 33
The cost of one issue:	Free price
Address, phone of edition:	121552, Moscow, Yartsevskaya str., 34, bld. 1, floor 2, apartament I, room 7, office 33, phone: +7 (985) 120-70-06
Subscription index:	81601 – in the Ural-Press catalog

You can subscribe to a printed copy of the journal on the website https://www.ural-press.ru/
The full electronic version of the journal articles is published on the websites: https://www.elibrary.ru, https://www.iprbooks.ru, https://www.rucont.ru, https://www.ebsco.com, https://cyberleninka.ru

Оригинальные статьи

Блажнова Е.М., Оганесян А.Т., Ибрагимова А.Р., Балтер Р.Б., Иванова Т.В.
Современные возможности диагностики начальных форм наружного эндометриоза 106

Бриль К.Р., Пронкин А.А., Галян Т.Н., Ховрин В.В.
Магнитно-резонансная томография в диагностике нарушений эластических свойств стенки аорты и ее гемодинамики 115

Баширов Р.А., Самойленко Л.Е., Рыжкин С.А., Вартанян К.Ф., Гималетдинова Д.А., Юсупова А.Ф., Абдулганиева Д.И., Зиганшина Л.Ф., Заманова Э.С., Пузакин Е.В., Малов А.А., Шарафутдинов Б.М.
Радионуклидная диагностика нарушений транспортной функции пищевода и гастроэзофагеального рефлюкса у пациентов с системной склеродермией 124

Клинические случаи

Дунайкин М.М., Кайлаш Ч., Киреева Е.Д., Комарова Н.Л., Ликарь Ю.Н.
Неспецифическое накопление ^{18}F-ФДГ в белом жире при ПЭТ/КТ у детей 138

Зюзина О.А.
Синдром Ледда у новорожденных 143

Обзоры

Солодкий В.А., Каприн А.Д., Нуднов Н.В., Харченко Н.В., Ходорович О.С., Запиров Г.М., Шерстнёва Т.В., Дибирова Ш.М., Канахина Л.Б.
Современные системы поддержки принятия врачебных решений на базе искусственного интеллекта для анализа цифровых маммографических изображений 151

Original research

Elena M. Blazhnova, Anna T. Oganesyan, Alina R. Ibrahimova, Regina B. Balter, Tatiana V. Ivanova
Current Diagnostic Possibilities for the Initial Forms of External Endometriosis 106

Kristina R. Bril, Alexander A. Pronkin, Tatiana N. Galyan, Valeriy V. Khovrin
Magnetic Resonance Imaging in the Diagnosis of Aortic Wall Elastic Properties Disorders and Its Hemodynamics 115

Rustem A. Bashirov, Lyudmila E. Samoilenko, Sergey A. Ryzhkin, Karen F. Vartanyan, Dilyara A. Gimaletdinova, Alsu F. Yusupova, Diana I. Abdulganieva, Lilia F. Ziganshina, Endzhe S. Zamanova, Evgeniy V. Puzakin, Aleksey A. Malov, Bulat M. Sharafutdinov
Radionuclide Diagnosis of Esophageal Dysmotility and Gastroesophageal Reflux in Patients with Systemic Sclerosis 124

Case reports

Maxim M. Dunaikin, Chaurasiya Kailash, Elena D. Kireeva, Nadezhda L. Komarova, Yury N. Likar
Atypical Uptake of ^{18}FDG in White Adipose Tissue During PET/CT in Children 138

Olga A. Zyuzina
Ladd's Syndrome in Newborns 143

Reviews

Vladimir A. Solodkiy, Andrey D. Kaprin, Nikolay V. Nudnov, Natalia V. Kharchenko, Olga S. Khodorovich, Gadzhimurad M. Zapirov, Tatiana V. Sherstneva, Shakhruzat M. Dibirova, Liya B. Kanakhina
Contemporary Medical Decision Support Systems Based on Artificial Intelligence for the Analysis of Digital Mammographic Images 151

https://doi.org/10.20862/0042-4676-2023-104-2-106-114

Современные возможности диагностики начальных форм наружного эндометриоза

Блажнова Е.М., Оганесян А.Т., Ибрагимова А.Р., Балтер Р.Б., Иванова Т.В.

ФБГОУ ВО «Самарский государственный медицинский университет» Минздрава России, ул. Чапаевская, 99, Самара, 443099, Российская Федерация

Блажнова Елена Михайловна, соискатель кафедры ультразвуковой диагностики Института профессионального образования ФБГОУ ВО «Самарский государственный медицинский университет» Минздрава России;
https://orcid.org/0000-0001-4583-8631

Оганесян Анна Тиграновна, врач акушер-гинеколог ФБГОУ ВО «Самарский государственный медицинский университет» Минздрава России;
https://orcid.org/0000-0002-4492-3480

Ибрагимова Алина Ришатовна, к. м. н., ассистент кафедры ультразвуковой диагностики Института профессионального образования ФБГОУ ВО «Самарский государственный медицинский университет» Минздрава России;
https://orcid.org/0000-0002-3676-6935

Балтер Регина Борисовна, д. м. н., профессор, заведующая кафедрой ультразвуковой диагностики Института профессионального образования ФБГОУ ВО «Самарский государственный медицинский университет» Минздрава России;
https://orcid.org/0000-0001-6724-0066

Иванова Татьяна Владимировна, к. м. н., доцент кафедры ультразвуковой диагностики Института профессионального образования ФБГОУ ВО «Самарский государственный медицинский университет» Минздрава России;
https://orcid.org/0000-0002-6153-7456

Резюме

Актуальность. Рутинное использование ультразвуковых методов не всегда позволяет выявить эндометриоз на ранних стадиях. Необходима разработка более точных критериев диагностики эндометриоза на его начальных стадиях развития.

Цель: оценка ультразвуковых и биологических маркеров «малых» форм эндометриоза различной локализации у бесплодных женщин.

Материал и методы. Проведено ультразвуковое исследование (УЗИ) 208 бесплодных пациенток с начальными стадиями наружного эндометриоза: 1–15 баллов по обновленной шкале Американского общества фертильности (revised American Fertility Society, rAFS) (основная группа). Группа контроля – 195 здоровых женщин фертильного возраста. Для верификации диагноза предлагается использование панели биомаркеров, включающей интерлейкины (ИЛ) 1β и 6, CA125, HE4, а также индекса ROMA (Risk of Ovarian Malignancy Algorithm) в динамике менструального цикла.

Результаты. При УЗИ небольшие одно- и двусторонние кисты яичников, соответствующие 1–2-й стадиям эндометриоза по rAFS, выявлены у 56 (94,9%) пациенток, у 3 (5,4%) из них результат УЗИ был сомнителен. Выявляемость при первичном УЗИ в дугласовом пространстве составила 76,9%, у остальных пациенток УЗИ-картина была сомнительной. Перитонеальный эндометриоз обнаружен только у 5 пациенток. В остальных случаях (88,9%) были необходимы дополнительные исследования, в том числе хирургические (лапароскопия). Среднее содержание CA125 в основной группе на 3–5-й дни менструального цикла составило 42,6 (2,1) Ед/мл, на 21–23 дни – 39,6 (2,2) Ед/мл (p=0,32); в контрольной группе – 5,1 (0,4) и 4,8 (0,7) Ед/мл соответственно (p=0,71). Уровень CA125 в основной группе повысился почти в 8 раз сильнее, чем в контроле, однако по показателям HE4 и индексу ROMA статистически значимых различий в группах не получено. В динамике менструального цикла содержание ИЛ в основной группе к 21–23-му дням цикла статистически значимо снижалось, в то время как содержание CA125 и HE4 оставалось практически неизменным. В контрольной группе таких резких колебаний рассматриваемых биомаркеров не наблюдалось. Однако даже на 21–23-й дни цикла среднее содержание интерлейкинов и CA125 у женщин основной группы оставалось статистически достоверно выше, чем в контроле.

Заключение. У бесплодных женщин с сомнительными УЗИ-критериями наружного эндометриоза использование ИЛ-1β и ИЛ-6, стимулирующих иммунный воспалительный ответ, а также онкомаркеров CA125, HE4 и индекса ROMA позволяет дифференцировать заболевание на начальных стадиях.

Ключевые слова: начальные стадии эндометриоза; ультразвуковое исследование; сонография; биомаркеры; интерлейкины; бесплодие.

Конфликт интересов. Авторы заявляют об отсутствии конфликта интересов.

Для цитирования: Блажнова Е.М., Оганесян А.Т., Ибрагимова А.Р., Балтер Р.Б., Иванова Т.В. Современные возможности диагностики начальных форм наружного эндометриоза. *Вестник рентгенологии и радиологии.* 2023; 104(2): 106–14. https://doi.org/10.20862/0042-4676-2023-104-2-106-114
Для корреспонденции: Блажнова Елена Михайловна, E-mail: s1131149@yandex.ru

Статья поступила 02.12.2022 *После доработки 11.04.2023* *Принята к печати 12.04.2023*

Current Diagnostic Possibilities for the Initial Forms of External Endometriosis

Elena M. Blazhnova, Anna T. Oganesyan, Alina R. Ibrahimova, Regina B. Balter, Tatiana V. Ivanova

Samara State Medical University,
ul. Chapaevskaya, 99, Samara, 443099, Russian Federation

Elena M. Blazhnova, Applicant, Chair of Ultrasound Diagnostics, Institute of Professional Education, Samara State Medical University;
https://orcid.org/0000-0001-4583-8631

Anna T. Oganesyan, Obstetrician-Gynecologist, Samara State Medical University;
https://orcid.org/0000-0002-4492-3480

Alina R. Ibrahimova, Cand. Med. Sc., Assistant Professor, Chair of Ultrasound Diagnostics, Institute of Professional Education, Samara State Medical University;
https://orcid.org/0000-0002-3676-6935

Regina B. Balter, Dr. Med. Sc., Professor, Chief of Chair of Ultrasound Diagnostics, Institute of Professional Education, Samara State Medical University;
https://orcid.org/0000-0001-6724-0066

Tatiana V. Ivanova, Cand. Med. Sc., Associate Professor, Chair of Ultrasound Diagnostics, Institute of Professional Education, Samara State Medical University;
https://orcid.org/0000-0002-6153-7456

Abstract

Background. Routine use of ultrasound methods does not always allow detecting endometriosis in the early stages. It is necessary to develop more accurate criteria for the diagnosis of endometriosis in its initial stages of development.

Objective: to assess ultrasound and biological markers of endometriosis "small" forms of different localization in infertile women.

Material and methods. Ultrasound examination of 208 infertile patients with initial stages of external endometriosis (1–15 points by revised American Fertility Society (rAFS) classificatoon) was performed (main group). The control group consisted of 195 healthy women of childbearing age. To verify the diagnosis, it is suggested to use a panel of biomarkers, including interleukins (IL) 1β and 6, CA125, HE4 as well as the ROMA (Risk of Ovarian Malignancy Algorithm) index in the dynamics of the menstrual cycle.

Results. On ultrasound scans, 56 (94.9%) patients had small one- and two-sided ovarian cysts corresponding to endometriosis stage 1–2 (rAFS), and in 3 (5.4%) of them, the ultrasound result was questionable. Detectability during the initial ultrasound examination in the Douglas space was 76.9%, in the rest of cases the ultrasound picture was doubtful. Peritoneal endometriosis was detected only in 5 patients. In the remaining cases (88.9%), additional studies were necessary, including surgical (laparoscopy). The average content of CA125 in the main group on days 3–5 of the menstrual cycle was 42.6 (2.1) U/ml, on days 21–23 – 39.6(2.2) U/ml (p=0.32); in the control group, 5.1 (0.4) and 4.8 (0.7) U/ml, respectively (p = 0.71). The increase in CA125 in the main group was almost 8 times higher than in the control group, however, according to the indicators of HE4 and the ROMA index, statistically significant differences in the groups were not obtained. In the dynamics of the menstrual cycle, the content of ILs in the main group significantly decreased by days 21–23 of the cycle, while the content of CA125 and HE4 remained practically unchanged. Such sharp fluctuations of the considered biomarkers were not detected in the control group. However, even on days 21–23 of the cycle, the average content of ILs and CA125 in women of the main group remained statistically significantly higher than in the control group.

Conclusion. In infertile women with dubious ultrasound criteria of external endometriosis, the use of IL-1β and IL-6, which stimulate the immune inflammatory response, as well as tumor markers CA125, HE4 and ROMA index allows to differentiate the disease in the initial stages.

Keywords: initial stages of endometriosis; ultrasound imaging; sonography; biomarkers; interleukins; infertility.

Conflict of interest. The authors declare no conflict of interest.
For citation: Blazhnova EM, Oganesyan AT, Ibrahimova AR, Balter RB, Ivanova TV. Current diagnostic possibilities for the initial forms of external endometriosis. *Journal of Radiology and Nuclear Medicine.* 2023; 104(2): 106–14 (in Russian). https://doi.org/10.20862/0042-4676-2023-104-2-106-114
For corresponding: Elena M. Blazhnova, E-mail: s1131149@yandex.ru

Received December 2, 2022 *Revised April 11, 2023* *Accepted April 12, 2023*

Введение

Эндометриоз является одной из распространенных патологий, вызывающих серьезные нарушения репродуктивной системы женщин уже на ранних стадиях развития патологии [1–3]. Имеющиеся в настоящее время технические возможности неинвазивной визуализации тканей человеческого тела позволяют достаточно точно диагностировать различные патологические отклонения в структуре того или иного органа [4]. Однако рутинное использование ультразвуковых методов не всегда позволяет выявить эндометриоз на ранних стадиях[1].

Для верификации диагноза в практической гинекологии предлагается использовать биомаркеры, наиболее изученными среди которых являются онкомаркеры CA125, HE4, а также расчет индекса ROMA (Risk of Ovarian Malignancy Algorithm). Однако эти показатели информативны в основном при распространенных формах эндометриоза или наличии эндометриом, когда необходима дифференцировка со злокачественными опухолями яичников [5].

Использование других биомаркеров, например комбинации гидроксисфингомиелина C16:1 с соотношением между фосфатидилхолином C36:2 и эфиром-фосфолипидом C34:2, которая имеет чувствительность 72–80% и специфичность 90,0–84,3%, не оправданно в рутинной гинекологической практике [6, 7], хотя позволяет достаточно успешно диагностировать стадии заболевания или дифференцировать синдром хронической тазовой боли как «диагноз исключения» [8].

В связи с этим решение вопросов неинвазивной диагностики «малых форм» эндометриоза, основанной на сонографических критериях в сочетании с доступно определяемыми биомаркерами заболевания, представляет значительный интерес для гинекологической науки и практического здравоохранения.

Цель – оценка ультразвуковых и биологических маркеров «малых форм» эндометриоза различной локализации у бесплодных женщин.

[1] Барто Р.А. Клиническое значение ультразвуковой диагностики в стадировании генитального эндометриоза. Автореф. дис. … канд. мед. наук. М.; 2019.

Материал и методы

Нами проанализированы показатели ультразвукового исследования (УЗИ) и панели биомаркеров, включающей интерлейкины (ИЛ) 1β и 6, CA125, HE4, а также индекс ROMA у 208 пациенток с начальными стадиями наружного эндометриоза: 1–15 баллов по обновленной шкале Американского общества фертильности (revised American Fertility Society, rAFS) (основная группа). Группу контроля составили 195 здоровых женщин фертильного возраста. Выбор панели обусловлен тем, что ИЛ-1β и ИЛ-6 стимулируют иммунный воспалительный ответ, который является одной из причин клинических проявлений «малых форм» эндометриоза [10].

Критерии включения: репродуктивный возраст женщины, планирование беременности, отсутствие острой и хронической соматической патологии, препятствующей вынашиванию беременности, наличие регулярных овуляторных менструальных циклов (по заключению гинеколога-репродуктолога), сохранение анатомических параметров репродуктивной системы – наличие матки, проходимых маточных труб, яичников.

Критерии исключения: бесплодие, не ассоциированное с «малыми» формами эндометриоза, возраст старше 45 лет и моложе 18 лет, острая и хроническая соматическая патология, при которой вынашивание беременности противопоказано, гинекологическая патология, нарушающая анатомические параметры органов репродуктивной системы (опухоли матки, яичников (не связанные с эндометриозом), непроходимость маточных труб, ановуляция, связанная с нарушением функции гипоталамо-гипофизарно-яичниковой системы).

Результаты обследования статистически обрабатывали в соответствии с ГОСТ Р 50779.10–2000 «Статистические методы. Вероятность и основы статистики. Термины и определения». Полученные показатели описывали с использованием среднего арифметического (M), стандартного отклонения (SD). Стандарт описания – M (SD). Количественные показатели представлены в относительных величинах (%), качественные – в соответствующих единицах измерений. Для проведения сравнения и значимости различий полученных данных в группах использовали t-критерий Стьюдента для

независимых выборок, а также критерий согласия χ^2 Пирсона (критический уровень значимости различий $p < 0,05$).

Результаты

Небольшие одно- и двусторонние кисты яичников, соответствующие 1–2-й стадиям эндометриоза по rAFS, четко дифференцированы у 56 (94,9%) пациенток, у 3 (5,4%) из них результат УЗИ был сомнителен. У 48 (81,4%) женщин поражение было односторонним и у 11 (18,6%) – двусторонним. Структура кистозных образований во всех случаях являлась гипоэхогенной, неоднородной, в 36 (61,0%) наблюдениях – мелкоячеистой, без кровотока. У 17 (28,8%) пациенток в капсуле регистрировался локусный кровоток (рис. 1).

Диагноз «эндометриома яичника» устанавливали на основании наличия образования, существующего в динамике менструального цикла, а также капсулы с пристеночными образованиями и характерного эхосигнала содержимого – неоднородной «взвеси» или картины «матового стекла». У 52 (88,1%) женщин отмечалась болезненность при давлении ультразвуковым датчиком. Отметим, что размеры кистозных образований колебались от 15×12×21 до 22×25×30 мм, объем образований – от 3,7 до 16,5 см^3.

Позадишеечное расположение эндометриоидных гетеротопий было диагностировано у 39 пациенток. Отметим, что ни в одном случае не регистрировалось полной облитерации позадишеечного пространства. Определялись образования размерами от 12×16 до 22×31 мм, болезненные при исследовании датчиком. Практически во всех случаях кровоток в образовании не регистрировался, соседние органы (стенка влагалища и прямая кишка) не имели сращений с образованием.

Помимо бесплодия у всех женщин были жалобы на диспареунию, боли, усиливающиеся перед менструальным кровотечением и во время него, а также во время акта дефекации (рис. 2). Отметим, что выявляемость эндометриоидного очага при первичном сонографическом исследовании в дугласовом пространстве составила 76,9%. У остальных пациенток УЗИ-картина была сомнительной и для исключения патологии опухоли прямой кишки проводилась колоноскопия.

В группе с эндометриозом брюшины наблюдалось самое большое число ложноотрицательных УЗИ-результатов. Только у 5 пациенток был четко выявлен эндометриоз брюшины с определением очагов (рис. 3). В остальных случаях (88,9%) были необходимы дополнительные исследования, в том числе хирургические (лапароскопия).

Что касается множественных эндометриоидных гетеротопий, то наиболее часто определялось сочетание эндометриоза брюшины с небольшими

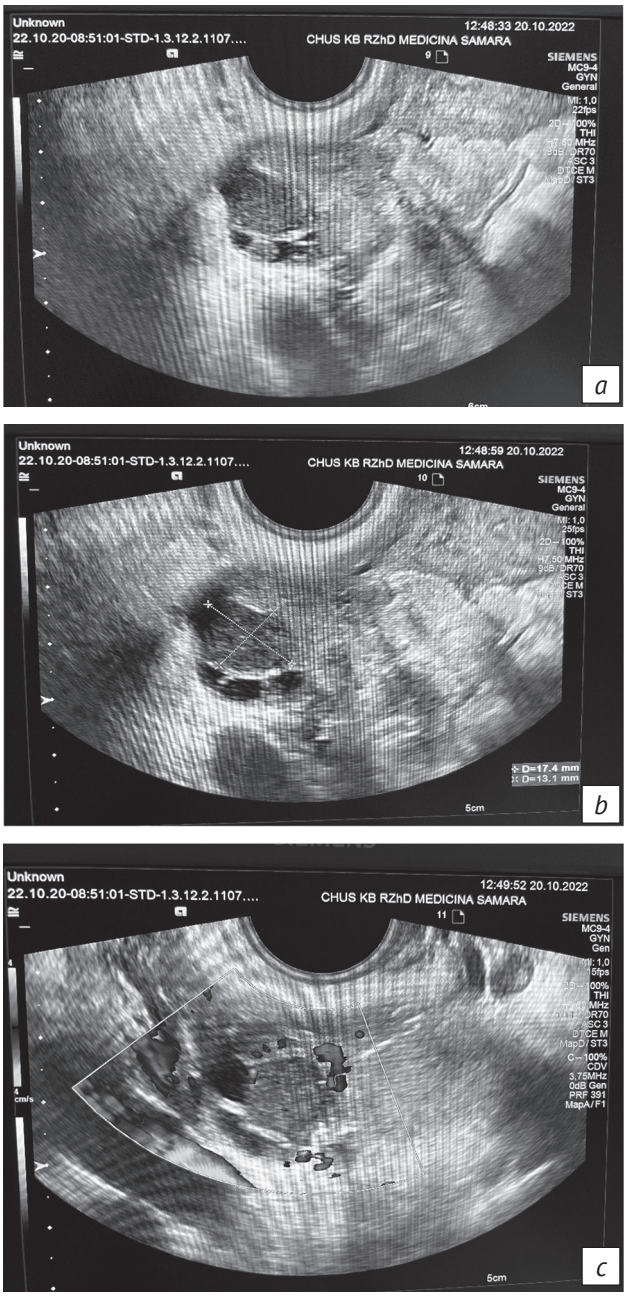

Рис. 1. Результаты трансвагинального ультразвукового исследования (серая шкала) пациентки А. (28 лет, длительность бесплодия 3 года):
a – объемное образование в области правого яичника, при исследовании болезненное, сниженной эхогенности, неоднородной структуры, имеется капсула; *b* – объемное образование в области правого яичника размерами 13×17 мм, внутренняя структура представлена характерной несмещаемой «взвесью»; *c* – объемное образование в области правого яичника при допплерометрии аваскулярно

Fig. 1. Results of transvaginal ultrasound imaging (gray scale) of patient A. (28 years, infertility duration 3 years):
a – volumetric formation in right ovarian area, painful during the examination, reduced echogenicity, heterogeneous structure, there is a capsule; *b* – volumetric formation in right ovarian area, 13×17 mm in size, the internal structure is represented by a peculiar non-displaced “suspension”; *c* – volumetric formation in right ovarian area is avascular during dopplerometry

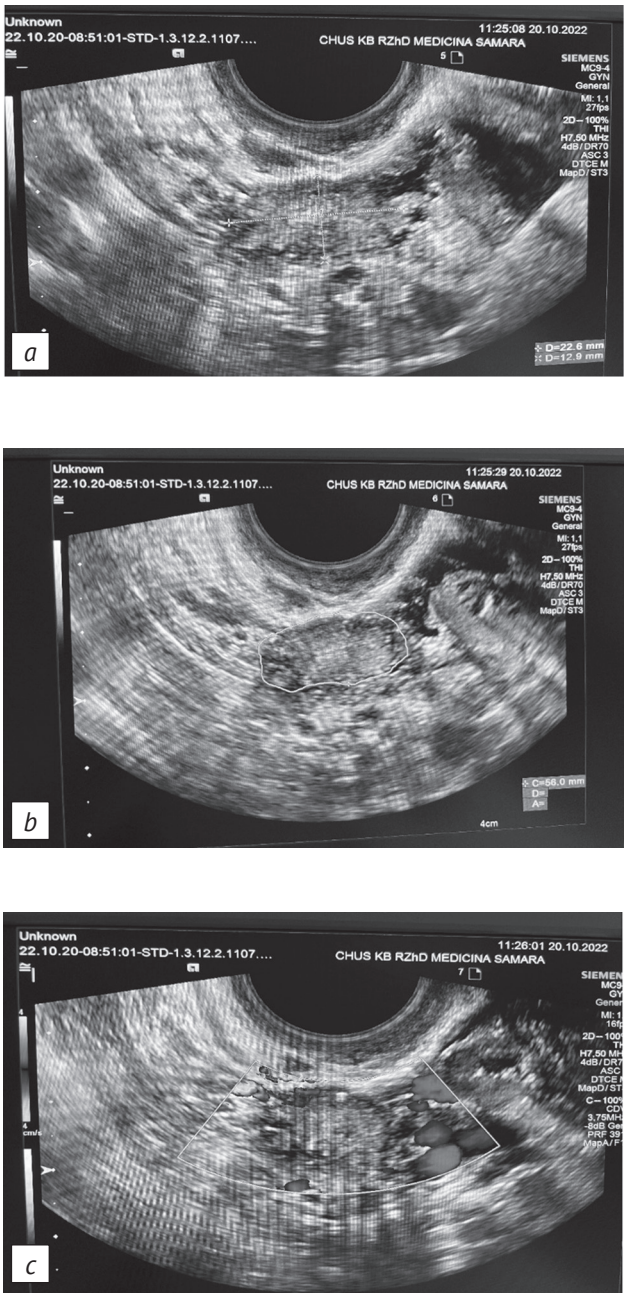

Рис. 2. Результаты трансвагинального ультразвукового исследования (серая шкала) пациентки О. (32 года, бесплодие 4 года):
a – очаг позадишеечного эндометриоза, болезненный при исследовании; *b* – размеры образования 21×18 мм, пониженная эхогенность, четкий неровный контур без признаков инфильтрации в соседние ткани; *c* – при цветовом допплеровском картировании кровоток в образовании не регистрируется

Fig. 2. Results of transvaginal ultrasound imaging (gray scale) of patient O. (32 years, infertility duration 4 years):
a – the focus of post-cervical endometriosis, painful during the examination; *b* – the formation is 21×18 mm in size, echogenicity is reduced, a clear uneven contour without signs of infiltration into neighboring tissues; *c* – during dopplerometry, the blood flow in the formation is not recorded

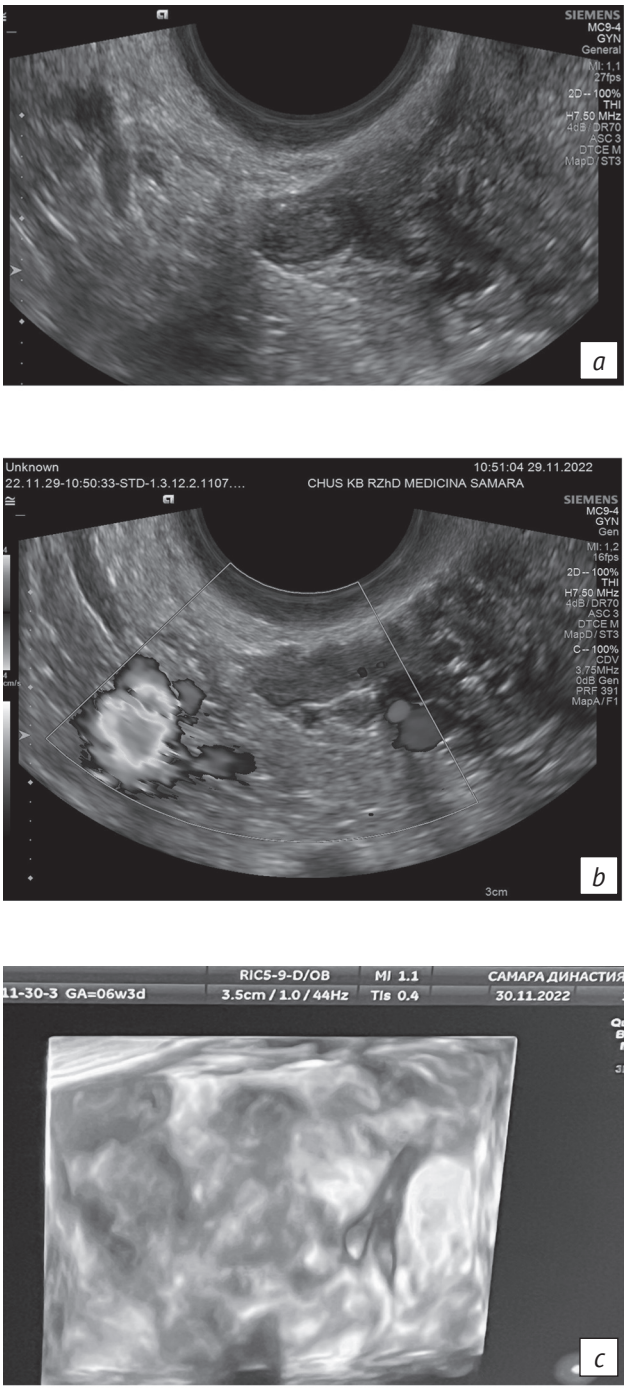

Рис. 3. Результаты трансвагинального ультразвукового исследования (серая шкала) пациентки Л. (33 года, бесплодие 4 года):
a – эндометриоз брюшины, очаговые образования размерами 5×3 мм солидной структуры; *b* – при допплерометрии кровоток в гетеротопических образованиях не регистрируется (аваскулярные); *c* – эндометриоз брюшины (3D-реконструкция)

Рис. 3. Results of transvaginal ultrasound imaging (gray scale) of patient L. (33 years, infertility duration 4 years):
a – peritoneal endometriosis, focal formations 5×3 mm in size with solid structure; *b* – during dopplerometry, blood flow in heterotopic formations is not recorded (avascular); *c* – peritoneal endometriosis (3D reconstruction)

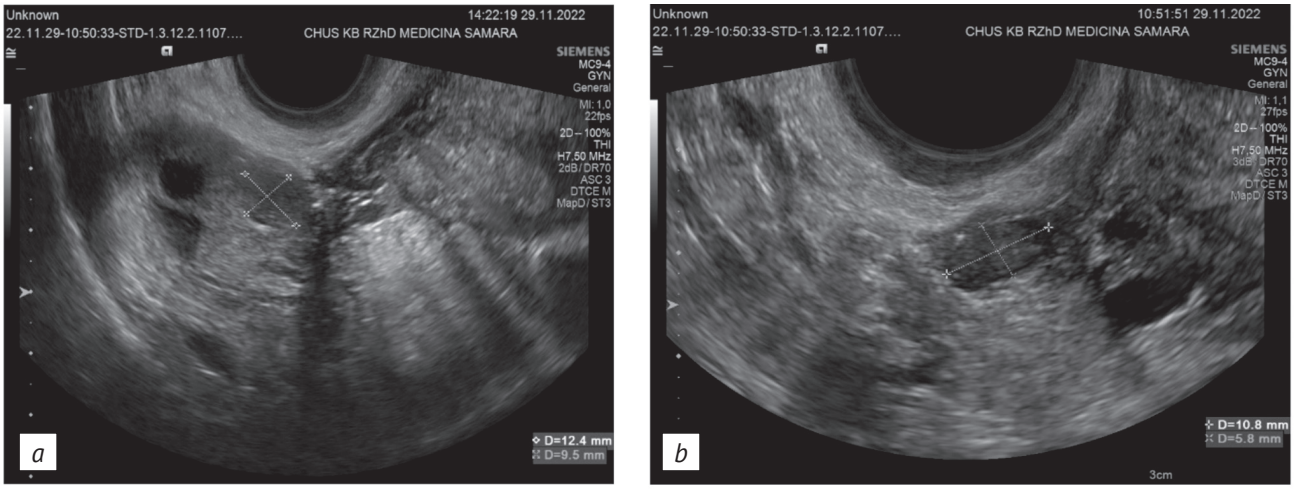

Рис. 4. Результаты трансвагинального ультразвукового исследования (серая шкала) пациентки О. (27 лет, бесплодие 3 года):
a, *b* – сочетание эндометриоза брюшины с небольшой кистой яичника 12,4×9,5 мм, размеры гетеротопий брюшины 10×5 мм; *c* – «синдром складчатости» – спаечный процесс в малом тазу; *d*, *e* – аваскулярные эндометриоидные очаги эндометриоза солидного строения на брюшине и аваскулярная киста яичника пониженной эхогенности с неоднородной внутренней структурой

Рис. 4. Results of transvaginal ultrasound imaging (gray scale) of patient O. (27 years, infertility duration 3 years):
a, *b* – combination of peritoneal endometriosis with a small ovarian cyst 12.4×9.5 mm in size, the size of peritoneal heterotopias is 10×5 mm; *c* – "folding syndrome" – adhesive process in pelvis; *d*, *e* – avascular endometrioid foci of endometriosis of solid structure on the peritoneum and avascular ovarian cyst with reduced echogenicity and heterogeneous internal structure

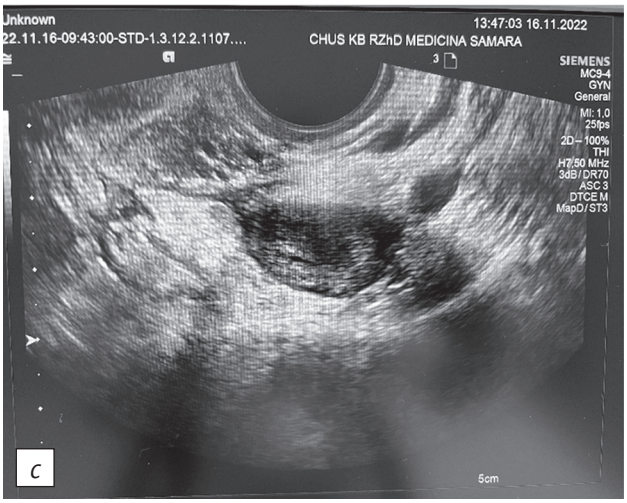

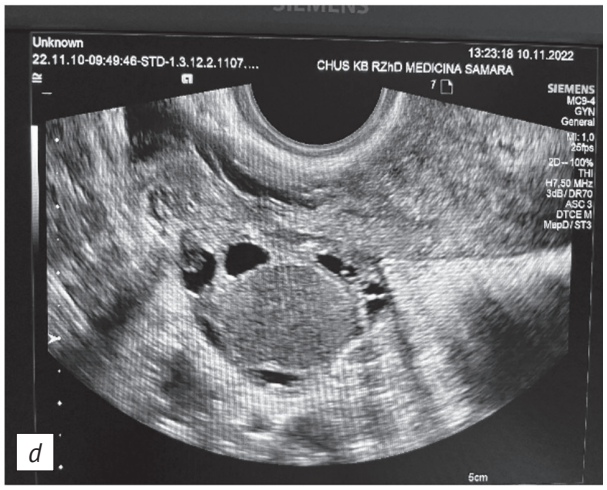

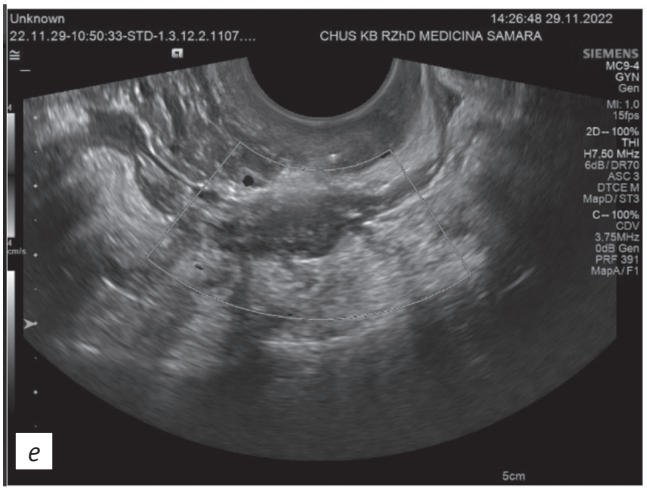

кистами яичников и умеренно выраженным спаечным процессом в малом тазу, при исследовании у 83,1% пациенток определялся «симптом складчатости», который свидетельствовал о вовлечении в патологический процесс смежных органов (рис. 4).

Учитывая неоднозначность сонографической диагностики отдельных локализаций эндометриоидных очагов, далее были изучены показатели биомаркеров. Результаты исследования содержания ИЛ в периферической крови указывали на то, что у пациенток с «малыми» формами эндометриоза имелись статистически значимые различия с контрольной группой в начале менструального цикла (см. табл.). Укажем, что первое исследование проводилось на 3–5-й дни менструального цикла, повторное – на 21–23-й дни.

Результаты исследования биомаркеров в сравниваемых группах свидетельствовали о том, что по показателям содержания ИЛ-1β, ИЛ-6, CA125 как в начале менструального цикла, так и на 21–23-й дни имелись статистически значимые различия.

Среднее содержание CA125 в основной группе на 3–5-й дни менструального цикла составило 42,6 (2,1) Ед/мл, на 21–23 дни – 39,6 (2,2) Ед/мл (p = 0,32); в контрольной группе – 5,1 (0,4) и 4,8 (0,7) Ед/мл соответственно (p = 0,71). Уровень CA125 в основной группе повысился почти в 8 раз сильнее, чем в контроле, однако по показателям HE4 и индексу ROMA статистически значимых различий в группах получено не было, что свидетельствовало об отсутствии процессов малигнизации в эндометриоидных очагах. В контрольной группе таких резких колебаний уровней перечисленных биомаркеров не наблюдалось.

Среднее содержание HE4 в основной группе на 3–5-й дни цикла составило 22,8 (2,5) пмоль/л, в контрольной группе – 20,1 (2,8) пмоль/л (p = 0,47); на 21–23-й дни цикла – 21,5 (1,9) и 18,4(1,5) пмоль/л соответственно (p=0,2). Статистически значимых различий между группами по содержанию HE4 не было, динамических изменений в менструальном цикле также не наблюдалось. По значениям индекса ROMA у всех пациенток в обеих группах риск малигнизации был минимальным.

Рассматривая приведенные выше показатели в динамике менструального цикла, отметим, что содержание интерлейкинов в основной группе к 21–23-му дням цикла статистически значимо снижалось, в то время как содержание CA125 и HE4 оставалось практически неизменным.

В контрольной группе таких резких колебаний рассматриваемых биомаркеров выявлено не было. Однако даже на 21–23-й дни цикла среднее содержание ИЛ и CA125 у женщин основной группы оставалось статистически достоверно выше, чем в контроле (рис. 5).

В основной группе на 3–5-й дни менструального цикла среднее содержание ИЛ-6 составило 12,74 (0,32) пг/мл, ИЛ-1β – 15,1 (0,9) пг/мл. В контрольной группе эти показатели были 6,6 (0,6) и 4,7 (0,8) пг/мл соответственно (p < 0,001).

На 21–23-й дни менструального цикла уровень ИЛ в основной группе существенно снизился и составил: ИЛ-6 – 7,4 (0,4) пг/мл, ИЛ-1β – 8,2 (0,3) пг/мл;

Среднее содержание биохимических маркеров у женщин сравниваемых групп, формат M (SD) / Average level of biochemical markers in women of the compared groups, M (SD) format

Параметр / Parameter	Основная группа / Main group (n = 208)	Контрольная группа / Control group (n = 195)	p
3–5-й дни цикла / Days 3–5 of the cycle			
ИЛ-6, пг/мл // IL-6 pg/mL	12,74 (0,32)	6,6 (0,6)	<0,001
ИЛ-1β, пг/мл // IL-1β pg/mL	15,1 (0,9)	4,7 (0,8)	<0,001
CA125, Ед/мл // CA125, Units/mL	42,6 (2,1)	5,1 (0,4)	<0,001
HE4, пмоль/л // HE4, pmol/L	22,8 (2,5)	20,1 (2,8)	0,470
ROMA, %	1,31 (0,2)	0,85 (0,2)	0,100
21–23-й дни цикла / Days 21–23 of the cycle			
ИЛ-6, пг/мл // IL-6 pg/mL	7,4 (0,4)	2,1 (0,7)	<0,001
ИЛ-1β, пг/мл // IL-1β pg/mL	8,2 (0,3)	2,8 (0,4)	<0,001
CA125, Ед/мл // CA125, Units/mL	39,6 (2,2)	4,8 (0,7)	<0,001
HE4, пмоль/л // HE4, pmol/L	21,5 (1,9)	18,4 (1,5)	0,200
ROMA, %	1,13 (0,1)	0,69 (0,3)	0,160

Примечание. ИЛ – интерлейкин; ROMA (Risk of Ovarian Malignancy Algorithm) – индекс риска злокачественного новообразования яичников.

Note. IL – interleukin; ROMA – Risk of Ovarian Malignancy Algorithm.

Рис. 5. Изменения динамики содержания интерлейкинов в периферической крови у женщин сравниваемых групп

Fig. 5. Changes in the dynamics of interleukins in peripheral blood in the compared groups

в контрольной группе – 2,1 (0,7) и 2,8 (0,4) пг/мл соответственно ($p < 0,001$). Отметим, что разница в содержании ИЛ в начале и во второй фазе менструального цикла как в основной, так и в контрольной группе пропорциональна: уровень ИЛ в динамике цикла в обоих вариантах снижался в 1,7–1,8 раза. В то же время абсолютные значения в основной и контрольной группах различались как в начале цикла, так и во второй фазе в 1,9–3,2 раза.

Обсуждение

Указанные изменения параметров интрелейкинов мы связали с биологическим воспалительным ответом иммунной системы на заброс менструальной крови в начале менструального цикла в брюшную полость [8]. Отметим, что проведенные ранее исследования содержания ИЛ в периферической крови без учета фаз менструального цикла также свидетельствовали о некотором повышении уровней отдельных биомаркеров, однако в обзорах литературы по этому вопросу имеютя определенные противоречия [6, 9, 10].

Использование в настоящем исследовании ИЛ-1β и ИЛ-6, стимулирующих иммунный воспалительный ответ, а также онкомаркеров CA125, HE4 и индекса ROMA позволяет дифференцировать заболевание на начальных стадиях.

Заключение

Таким образом, сопоставление УЗИ-картины и изменений уровней провоспалительных интерлейкинов свидетельствует о целесообразности использования биомаркеров в качестве дополнительной возможности, позволяющей подтвердить наличие ранних проявлений эндометриоза у женщин с сомнительными сонографическими критериями заболевания.

Литература

1. Гончарова М.А., Петров Ю.А., Кислякова Н.Н. Генитальный эндометриоз: основные направления диагностики и лечения. Научное обозрение. Медицинские науки. 2020; 2: 5–9.
2. Адамян Л.В., Мартиросян Я.О., Асатурова А.В. Этиопатогенез эндометриоз-ассоциированного бесплодия (обзор литературы). Проблемы репродукции. 2018; 24(2): 28–33. https://doi.org/10.17116/repro201824228-33.
3. Алехина А.Г., Блесманович А.Е., Петров Ю.А. Бесплодие при эндометриоидной болезни. Современные проблемы науки и образования. 2018; 4: 187.
4. Альмова И.К., Хилькевич Е.Г., Чупрынин В.Д. и др. Сравнительный анализ методов диагностики ретроцервикального эндометриоза. Акушерство и гинекология. 2019; 10: 129–39. https://doi.org/10.18565/aig.2019.10.129-139.
5. Межлумова Н.А., Бобров М.Ю., Адамян Л.В. Биомаркеры эндометриоза: проблемы и возможности ранней диагностики рецидивов заболевания (обзор литературы). Проблемы репродукции. 2018; 24(6): 139–48. https://doi.org/10.17116/repro201824061139.

6. May KE, Conduit-Hulbert SA, Villar J, et al. Peripheral biomarkers of endometriosis: a systematic review. Hum Reprod Update. 2010; 16(6): 651–74. https://doi.org/10.1093/humupd/dmq009.
7. Young VJ, Brown JK, Maybin J, et al. Transforming growth factor-β induced Warburg-like metabolic reprogramming may underpin the development of peritoneal endometriosis. J Clin Endocrinol Metab. 2014; 99(9): 3450–9. https://doi.org/10.1210/jc.2014-1026.
8. Rocha AL, Vieira EL, Ferreira MC, et al. Plasma brain-derived neurotrophic factor in women with pelvic pain: a potential biomarker for endometriosis? Biomark Med. 2017; 11(4): 313–7. https://doi.org/10.2217/bmm-2016-0327.
9. Короткова Т.Д., Адамян Л.В., Степанян А.А. и др. Клеточные и молекулярные факторы врожденного иммунитета в патогенезе наружного генитального эндометриоза у женщин (обзор литературы). Проблемы репродукции. 2018; 24(6): 22–31. https://doi.org/10.17116/repro20182406122.
10. Zhou WJ, Yang HL, Shao J, et al. Anti-inflammatory cytokines in endometriosis. Cell Mol Life Sci. 2019; 76(11): 2111–32. https://doi.org/10.1007/s00018-019-03056-x.

References

1. Goncharova MA, Petrov YuA, Kislyakova NN. Genital endometriosis: basic directions of diagnostics and treatment. Nauchnoe obozrenie. Meditsinskie nauki / Scientific Review. Medical Sciences. 2020; 2: 5–9 (in Russ.).
2. Adamyan LV, Martirosyan YO, Asaturova AV. Etiopathogenesis of endometriosis-associated infertility (a review). Russian Journal of Human Reproduction. 2018; 24(2): 28–33 (in Russ.). https://doi.org/10.17116/repro201824228-33.
3. Alekhina AG, Blesmanovich AE, Petrov YA. Infertility with endometrial disease. Sovremennye problemy nauki i obrazovaniya / Current problems of science and education. 2018; 4: 187 (in Russ.).
4. Almova IK, Khilkevich EG, Chuprynin VD, et al. Comparative analysis of techniques for diagnosing retrocervical endometriosis. Obstetrics and Gynecology. 2019; 10: 129–39 (in Russ.). https://doi.org/10.18565/aig.2019.10.129-139.
5. Mezhlumova NA, Bobrov MYu, Adamyan LV. Biomarkers of endometriosis: problems and possibilities of early detection of disease recurrence (a review). Russian Journal of Human Reproduction. 2018; 24(6): 139–48 (in Russ.). https://doi.org/10.17116/repro201824061139.
6. May KE, Conduit-Hulbert SA, Villar J, et al. Peripheral biomarkers of endometriosis: a systematic review. Hum Reprod Update. 2010; 16(6): 651–74. https://doi.org/10.1093/humupd/dmq009.
7. Young VJ, Brown JK, Maybin J, et al. Transforming growth factor-β induced Warburg-like metabolic reprogramming may underpin the development of peritoneal endometriosis. J Clin Endocrinol Metab. 2014; 99(9): 3450–9. https://doi.org/10.1210/jc.2014-1026.
8. Rocha AL, Vieira EL, Ferreira MC, et al. Plasma brain-derived neurotrophic factor in women with pelvic pain: a potential biomarker for endometriosis? Biomark Med. 2017; 11(4): 313–7. https://doi.org/10.2217/bmm-2016-0327.
9. Korotkova TD, Adamyan LV, Stepanian AA, et al. Cellular and molecular factors of innate immunity in the pathogenesis of external genital endometriosis in women (a review). Russian Journal of Human Reproduction. 2018; 24(6): 22–31 (in Russ.). https://doi.org/10.17116/repro20182406122.
10. Zhou WJ, Yang HL, Shao J, et al. Anti-inflammatory cytokines in endometriosis. Cell Mol Life Sci. 2019; 76(11): 2111–32. https://doi.org/10.1007/s00018-019-03056-x.

https://doi.org/10.20862/0042-4676-2023-104-2-115-123

Магнитно-резонансная томография в диагностике нарушений эластических свойств стенки аорты и ее гемодинамики

Бриль К.Р.[1], Пронкин А.А.[2, 3], Галян Т.Н.[1], Ховрин В.В.[1]

[1] *ФГБНУ «Российский научный центр хирургии им. акад. Б.В. Петровского», Абрикосовский пер., 2, Москва, 119991, Российская Федерация*
[2] *ФГБУН «Объединенный институт высоких температур» Российской академии наук, ул. Ижорская, 13, стр. 2, Москва, 125412, Российская Федерация*
[3] *ФГБОУ «Национальный исследовательский университет «Московский энергетический институт», ул. Красноказарменная, 14, стр.1, Москва, 111250, Российская Федерация*

Бриль Кристина Руслановна, аспирант ФГБНУ «Российский научный центр хирургии им. акад. Б.В. Петровского»; https://orcid.org/0000-0001-8789-0330

Пронкин Александр Артурович, к. т. н., ст. науч. сотр. ФГБУН «Объединенный институт высоких температур» Российской академии наук, ФГБОУ «Национальный исследовательский университет «Московский энергетический институт»; https://orcid.org/0000-0001-8091-9479

Галян Татьяна Николаевна, к. м. н., заведующая отделением рентгенодиагностики и компьютерной томографии ФГБНУ «Российский научный центр хирургии им. акад. Б.В. Петровского»; https://orcid.org/0000-0003-4751-5119

Ховрин Валерий Владиславович, д. м. н., гл. науч. сотр. ФГБНУ «Российский научный центр хирургии им. акад. Б.В. Петровского»; https://orcid.org/0000-0002-6720-4126

Резюме

Актуальность. Жесткость сосудистой стенки – важный предиктор сердечно-сосудистых заболеваний. Биомеханические показатели сосудистой стенки изменяются не только у пациентов с генетическими нарушениями соединительной ткани. Это значит, что, независимо от этиологии, выявление прогрессивной потери аортальной эластичности на ранних этапах имеет большую клиническую значимость для предотвращения развития грозных осложнений. Оценка биомеханических параметров аорты с помощью магнитно-резонансной томографии (МРТ) является новым уровнем визуализации заболеваний аорты, позволяющим совершенствовать хирургическую тактику и предупреждать развитие осложнений. Ряд определяемых при МРТ аорты биомеханических и гемодинамических параметров демонстрирует процесс ремоделирования ее стенки, поэтому их анализ дает возможность разработать алгоритм ранней диагностики аневризмы и угрозы возникновения острого аортального синдрома.

Цель: с помощью данных МРТ аорты оценить ее биомеханические параметры и гемодинамику на до- и послеоперационном этапах и их влияние на возникновение осложнений и рецидивов в отдаленном периоде.

Материал и методы. В период с 2020 по 2023 гг. В РНЦХ им. акад. Б.В. Петровского проспективно была выполнена МРТ аорты 107 пациентам с диагнозами «аневризма восходящей аорты» (55 человек: 48 (87%) мужчин и 7 (13%) женщин, средний возраст 79,4±14,91 года) и «расслоение аорты I и III типов по De Bakey, хроническая стадия» (52 пациента: 44 (85%) мужчины и 8 (15%) женщин, средний возраст 54,32±10,41 года). Исследование проводилось до и после операции.

Результаты. При количественном анализе полученных данных у обследуемых пациентов в послеоперационном периоде наблюдалось снижение эластических свойств стенки аорты в виде растяжимости (0,4 [0,34; 0,54] %/мм рт. ст. в группе с аневризмой; 0,5 [0,25; 0,55] %/мм рт. ст. в группе с расслоением) и увеличение показателя жесткости в виде модуля Юнга (0,6 [0,38; 0,68] мПа в группе с аневризмой; 0,5 [0,39; 0,83] мПа в группе с расслоением). По результатам оценки гемодинамических изменений в группе с расслоением после операции продемонстрировано значительное увеличение показателей максимальной скорости в нисходящей аорте (78,6 [66,24; 130,78] см/с) и градиента давления на уровне чревного ствола (2,1 [1,76; 6,84] мм рт. ст.). При оценке параметра скорости пульсовой волны в обеих группах отмечены высокие значения с тенденцией к увеличению после выполнения хирургического лечения (в группе аневризмы 7,7 [5,7; 20,3] см/с до операции против 8,7 [6,5; 10,65] см/с после операции; в группе расслоения 9,7 [6,8; 12,9] против 12,7 [7,7; 15,7] см/с соответственно).

Заключение. Мониторинг общей гемодинамики и паттернов кровотока совместно с оценкой эластичности стенки аорты позволит выявлять пациентов с пограничной дилатацией аорты. При этом особый интерес вызывают исследования протезированного сегмента аорты. Полученные данные гемодинамических изменений, возникающих на границе протезированного и нативного сегментов оперированной аорты, могут подтвердить и обосновать развитие осложнения в виде надрыва интимы по дистальному краю стента-графта (distal stent graft-induced new entry, dSINE).

Ключевые слова: магнитно-резонансная томография аорты; аневризма аорты; расслоение аорты; жесткость стенки аорты; эластичность аорты; модуль Юнга; скорость пульсовой волны.

Конфликт интересов. Авторы заявляют об отсутствии конфликта интересов.

Для цитирования: Бриль К.Р., Пронкин А.А., Галян Т.Н., Ховрин В.В. Магнитно-резонансная томография в диагностике нарушений эластических свойств стенки аорты и ее гемодинамики. *Вестник рентгенологии и радиологии.* 2023; 104(2): 115–23. https://doi.org/10.20862/0042-4676-2023-104-2-115-123

Для корреспонденции: Бриль Кристина Руслановна, E-mail: kr.bril@yandex.ru

Статья поступила 05.04.2023 *После доработки 12.07.2023* *Принята к печати 13.07.2023*

Magnetic Resonance Imaging in the Diagnosis of Aortic Wall Elastic Properties Disorders and Its Hemodynamics

Kristina R. Bril[1], Alexander A. Pronkin[2, 3], Tatiana N. Galyan[1], Valeriy V. Khovrin[1]

[1] *Petrovsky Russian Scientific Center of Surgery, Abrikosovskiy per., 2, Moscow, 119991, Russian Federation*
[2] *Joint Institute of High Temperatures, Russian Academy of Sciences, ul. Izhorskaya, 13, str. 2, Moscow, 125412, Russian Federation*
[3] *National Research University "Moscow Power Engineering Institute", ul. Krasnokazarmennaya, 14, str. 1, Moscow, 111250, Russian Federation*

Kristina R. Bril, Postgraduate, Petrovsky Russian Scientific Center of Surgery;
https://orcid.org/0000-0001-8789-0330

Alexander A. Pronkin, Cand. Tech. Sc., Senior Researcher, Joint Institute of High Temperatures, Russian Academy of Sciences; National Research University "Moscow Power Engineering Institute";
https://orcid.org/0000-0001-8091-9479

Tatiana N. Galyan, Cand. Med. Sc., Head of Department of Radiology and Computed Tomography, Petrovsky Russian Scientific Center of Surgery;
https://orcid.org/0000-0003-4751-5119

Valeriy V. Khovrin, Dr. Med. Sc., Chief Researcher, Petrovsky Russian Scientific Center of Surgery;
https://orcid.org/0000-0002-6720-4126

Abstract

Background. Vascular stiffness is an important predictor of cardiovascular disease. The vascular wall biomechanical parameters change not only in patients with genetic disorders of the connective tissue. This means that, regardless of etiology, the early detection of a progressive loss of aortic elasticity is of great clinical importance in preventing the development of severe complications. Assessment of aortic biomechanical parameters using magnetic resonance imaging (MRI) is a new level of visualization for aortic diseases allowing to improve surgical tactics and prevent complications. A number of biomechanical parameters determined by aortic MRI demonstrates the process of its wall remodeling, so their analysis will allow to develope an algorithm for the early diagnosis of aneurysms and the threat of acute aortic syndrome.

Objective: using aortic MRI data, to evaluate the aortic biomechanical parameters and hemodynamics at pre- and postoperative stages and their impact on the occurrence of complications and relapses in the long-term period.

Material and methods. Between 2020 and 2023, in Petrovsky Russian Scientific Center of Surgery, aortic MRI was performed prospectively before and after surgery in 107 patients with diagnoses of ascending aortic aneurysm (55 patients: 48 (87%) males and 7 (13%) females, mean age 79.4±14.91 years) and DeBakey type I and III aortic dissection, chronic stage (52 patients: 44 (85%) males and 8 (15%) females, mean age 54.32±10.41 years).

Results. The quantitative data analysis in the postoperative period showed a decrease in the aortic wall elastic properties in the form of extensibility (0.4 [0.34; 0.54] %/mm Hg in the aneurysm group; 0.5 [0.25; 0.55] %/mmHg in the dissection group) and an increase in stiffness in the form of Young's modulus (0.6 [0.38; 0.68] MPa in the aneurysm group; 0.5 [0.39; 0.83] MPa in the dissection group). Hemodynamic changes in the dissection group after surgery demonstrated a significant increase in values of maximum velocity in the descending aorta (78.6 [66.24; 130.78] cm/sec) and pressure gradient at the celiac trunk level (2.10 [1.76; 6.84] mm Hg). When assessing the pulse wave velocity parameter in both groups, high values were noted with a tendency to increase after surgery (in the aneurysm group, 7.7 [5.7; 20.3] cm/s before surgery versus 8.7 [6.5; 10.65] cm/s after surgery; in the dissection group, 9.7 [6.8; 12.9] versus 12.7 [7.7; 15.7] cm/s, respectively).

Conclusion. Monitoring general hemodynamics and blood flow patterns together with an assessment of the aortic wall elasticity will make it possible to identify patients with borderline aortic dilatation. At the same time, studies of the aortic prosthetic segment are of particular interest. The obtained data on hemodynamic changes occuring at the border of the prosthetic and native segments of the operated aorta can confirm and justify the development of a complication in the form of distal stent graft-induced new entry (dSINE).

Keywords: aortic magnetic resonance imaging; aortic aneurysm; aortic dissection; aortic wall stiffness; aortic elasticity; Young's modulus; pulse wave velocity.

Conflict of interest. The authors declare no conflict of interest.

For citation: Bril KR, Pronkin AA, Galyan TN, Khovrin VV. Magnetic resonance imaging in the diagnosis of aortic wall elastic properties disorders and its hemodynamics. *Journal of Radiology and Nuclear Medicine*. 2023; 104(2): 115–23 (in Russian). https://doi.org/10.20862/0042-4676-2023-104-2-115-123

For corresponding: Kristina R. Bril, E-mail: kr.bril@yandex.ru

Received April 5, 2023 *Revised July 12, 2023* *Accepted July 13, 2023*

Введение

Своевременная оценка биомеханической функции стенки аорты имеет большую клиническую значимость в ранней диагностике аневризмы и расслоения аорты, а изучение критериев артериальной жесткости является прямым определением независимых предикторов сердечно-сосудистых заболеваний [1]. Развитие аневризмы может быть связано с множеством как приобретенных, так и врожденных факторов [2, 3], поэтому патофизиологическая перестройка сосудистой стенки при аневризме аорты происходит в результате сложного взаимодействия между устойчивыми и динамическими изменениями структурных и клеточных элементов. По данным R. McClure et al. (2018 г.), частота случайно выявленных дилатаций восходящей аорты составляет 7,6 случая на 100 тыс. населения [4].

На сегодняшний день максимальный диаметр аорты используется как единственный показатель для планового хирургического лечения, однако, как показывает практика, развитие осложнений в виде расслоения более чем в 80% случаев происходит при размере ниже рекомендуемого порога [5]. В соответствии с рекомендациями по лечению заболеваний грудной аорты [6, 7] оперативное вмешательство показано при диаметре более 55 мм при негенетическом варианте [8] и более 50 мм у пациентов с синдромом Марфана. При анализе международного реестра острых расслоений аорты у 60% больных с расслоением аорты типа А диаметр не превышал 55 мм [9]. Исследование B. Ziganshin et al. (2019 г.) также демонстрирует оправданное хирургическое лечение аневризмы при меньших размерах – до 50 мм [10].

Методы вычислительной гемодинамики, такие как фазово-контрастная магнитно-резонансная томография (2D МРТ), помимо размеров позволяет выявить биомеханические критерии, отражающие ремоделирование сосудистой стенки на ранних этапах, с возможностью динамического контроля гемодинамических изменений [11–13]. Таким образом, внедрение персонифицированного превентивного подхода в клиническую практику позволит выйти на новый уровень диагностики и хирургического лечения заболеваний аорты [14–16].

Цель – с помощью данных МРТ аорты оценить ее биомеханические параметры и гемодинамику на до- и послеоперационном этапах и их влияние на возникновение осложнений и рецидивов в отдаленном периоде.

Материал и методы

В проспективном исследовании проанализированы данные 107 пациентов (92 (86%) мужчин и 15 (14%) женщин, средний возраст 52,37±13,00 года) с заболеваниями аорты до и после операции. В исследование были включены:

– физикальные параметры (рост, масса тела, артериальное давление и частота сердечных сокращений при каждом МРТ-исследовании);

– результаты этапного МРТ-исследования сердечно-сосудистой системы.

Пациенты были распределены в две группы:

– 1-я группа – больные с аневризмой корня и/или восходящего отдела аорты (n=55, 48 (87%) мужчин и 7 (13%) женщин, средний возраст 54,78±13,91 года);

– 2-я группа – пациенты с расслоением аорты I и III типов по De Bakey (n=52, 44 (85%) мужчины и 8 (15%) женщин, средний возраст 79,4±14,91 года).

Во 2-й группе было 29 больных с I типом расслоения (23 (79%) мужчины и 6 (21%) женщин) и 23 пациента с III типом расслоения (20 (87%) мужчин и 3 (13%) женщины). После гибридной операции по методике frozen elephant trunk рассмотрены результаты у 38 (73%) больных.

МРТ сердечно-сосудистой системы выполнена у всех обследованных (n=107). Комплексное исследование проходило в два этапа. Первый этап выполняли по стандартному кардиологическому протоколу с применением проспективной электрокардиографической синхронизации и экспираторной задержки дыхания. Его целью являлся анализ функции камер сердца с возможностью дальнейших построений анатомических проекций аорты. Второй этап со сбором данных для оценки биоэластических свойств аорты проводили согласно разработанному и запатентованному протоколу МРТ-исследования [17, 18]. Изображения аорты получены в последовательностях градиентного эхо (gradient echo) и фазово-контрастных изображений (phase contrast magnetic resonance imaging) в поперечной плоскости, перпендикулярной осевому сечению аорты на следующих уровнях:

– синотубулярные гребни;

– восходящая и нисходящая аорта на уровне бифуркации ствола легочной артерии;

– нисходящая аорта на уровне чревного ствола.

Для количественной оценки эластических свойств аорты использовали аксиальные изображения, которые обрабатывали с помощью программного обеспечения CVI42 Version 5.3 Ext.4 (Circle Cardiovascular Imaging Inc., Канада) с инструментами контурирования стенки аорты в фазы сердечного цикла. Более подробно ознакомиться с методикой выполнения МРТ аорты можно в нашей предыдущей работе [19].

Комбинированный протокол включал как расчетные, так и цифровые данные. Расчеты параметров проводились по следующим формулам:

– растяжимость стенки аорты [20]:

$$R = \left(\frac{A^i_{\text{sist}} - A^i_{\text{diast}}}{A^i_{\text{diast}} \times АД_{\text{puls}}} \right) \times 100\% \quad \left[\frac{\%}{\text{мм рт.ст.}} \right];$$

– модуль Юнга [21]:

$$E = \frac{\left(d^2_{\text{diast}} \times \pi \times \text{АД}_{\text{puls}} \right) \times 133{,}3}{h \times \Delta d_{\text{puls}}} \quad [\text{Па}].$$

В косых и сагиттальных плоскостях между контрольными точками в восходящей и нисходящей аорте определяли уровень измерения диаметра, далее находили параметры пульсовой волны Δx и Δt. Время прохождения волны потока (Δt) рассчитывали как интервал между приходом «фронта» пульсовой волны в восходящей и нисходящей аорте [22]. Формула для расчета скорости пульсовой волны (СПВ):

$$\text{СПВ} = \frac{\Delta x}{\Delta t} \quad \left[\frac{\text{м}}{\text{с}} \right].$$

К цифровым параметрам, рассчитанным автоматически с помощью программного обеспечения, были отнесены: максимальная скорость, градиент давления и объемы потока крови. Общая продолжительность МРТ-исследования аорты составила 20–25 мин.

Статистическая обработка результатов выполнена в программе Statistica 13.0 (Tibco Inc., США). Описательная статистика представлена как среднее (M) ± стандартное отклонение (SD) или медиана (Me [25% и 75% процентили]). Для исследуемых групп изученные параметры были распределены по критерию Лильефорса. Сравнение средних значений проводили с помощью параметрического критерия Краскела–Уоллиса в связи с тем, что большинство параметров имеет распределение, отличающееся от нормального. Различия для показателей считали статистически значимыми при значении коэффициента достоверности $p<0{,}05$.

Результаты

В результате этапного МРТ-исследования сердечно-сосудистой системы у обследуемых пациентов с аневризмой и расслоением аорты были проанализированы не только биомеханические и гемодинамические параметры аорты. После лечения отмечена компенсация параметров глобальной насосной функции левого желудочка (ударного объема (УО) и конечного диастолического объема (КДО)) без снижения расчетной фракции изгнания (см. табл.).

Снижение индекса УО левого желудочка: в группе аневризмы 44,2 [36,4; 62,3] мл/м^2 до операции против 37,1 [32,7; 46,6] мл/м^2 после операции, в группе расслоения 49,3 [39,1; 57,8] против 39,5 [33,4; 44,6] мл/м^2 соответственно. Снижение индекса КДО: в группе аневризмы 72,9 [59,8; 112,3] против 72,3 [65,0; 88,5] мл/м^2, в группе расслоения 79,4 [72,6; 91,6] против 63,6 [59,1; 81,4] мл/м^2 соответственно.

О влиянии на работу левого желудочка и нормализации векторов направленности кровотока в оперированной аорте говорят цифры «положительного» и «отрицательного» объемов крови, определяемые методом МРТ в восходящей аорте.

Таблица

Средние значения параметров в исследуемых группах пациентов с заболеваниями аорты до и после операции

Table

Mean values of parameters in the studied groups of patients with aortic diseases before and after surgery

Параметр / Parameter	Уровень исследования / Study level	Аневризма / Aneurysm		Расслоение / Dissection		
		До / Before	После / After	До / Before	После / After	p*
Число наблюдений, n / Number of patients, n	–	24	31	14	38	
Площадь поверхности тела, м^2 / Body surface area, m^2	–	2,0	2,1	2,1	2,1	≥0,05
Индекс КДО, мл/м^2 // DV index, ml/m^2	–	72,9 [59,8;112,3]	72,3 [65,0; 88,5]	79,4 [72,6; 91,6]	63,6 [59,1; 81,4]	<0,05
Индекс УО, мл/м^2 // SV index, ml/m^2	–	44,2 [36,4; 62,3]	37,1 [32,7; 46,6]	49,3 [39,1; 57,8]	39,5 [33,4; 44,6]	<0,05
СПВ, см/с // PWV, cm/s	Дуга / Arch	7,7 [5,7; 20,3]	8,7 [6,5; 10,7]	9,7 [6,8; 12,9]	12,7 [7,7; 15,7]	<0,05
Максимальная площадь, см^2 / Maximum area, cm^2	ВАо / AAo	1713,9 [1299,5; 2020,5]	805,3 [746,0; 954,6]	1059,7 [757,2; 1361,1]	747,7 [668,1; 869,0]	<0,05
Максимальный периметр, мм / Maximum perimeter, mm		142,7 [126,8; 161,5]	102,7 [97,3; 107,4]	121,9 [99,9; 133,1]	96,7 [92,5; 104,4]	<0,05
Растяжимость, %/мм рт. ст. // Extensibility, %/mm Hg		0,2 [0,2; 0,5]	0,3 [0,2; 0,6]	0,5 [0,4; 1,02]	0,4 [0,2; 0,5]	<0,05
Положительный объем, мл / Positive volume, ml	СТГ / STJ	144,1 [98,4; 172,8]	85,6 [74,7; 96,9]	113,0 [101,4; 144,2]	80,0 [62,5; 101,8]	<0,05
Отрицательный объем, мл / Negative volume, ml		25,9 [12,7; 76,5]	12,7 [8,7; 14,4]	16,7 [11,7; 37,5]	6,8 [6,2; 14,1]	<0,05
Растяжимость, %/мм рт. ст. // Extensibility, %/mm Hg		0,6 [0,3; 0,8]	0,4 [0,3; 0,5]	0,8 [0,4; 1,2]	0,5 [0,3; 0,6]	<0,05
Модуль Юнга, МПа / Young's modulus, MPa		0,7 [0,4; 1,3]	0,6 [0,4; 0,7]	0,2 [0,2; 0,6]	0,5 [0,4; 0,8]	<0,05
Растяжимость, %/мм рт. ст. // Extensibility, %/mm Hg	НАо / DAo	0,5 [0,4; 0,7]	0,6 [0,3; 0,9]	1,3 [0,8; 2,3]	0,7 [0,4; 0,9]	<0,05
Градиент давления / Pressure gradient		0,4 [0,2; 0,9]	0,5 [0,3; 0,8]	0,6 [0,4; 0,8]	0,8 [0,5; 1,2]	<0,05
Градиент давления / Pressure gradient	НАо-ЧС / DAo-CT	1,2 [0,7; 3,0]	1,3 [1,1; 2,5]	1,6 [1,2; 2,0]	2,1 [1,8; 6,8]	<0,05
Максимальная скорость, см/с // Maximum velocity, cm/s		61,3 [41,9; 86,3]	57,1 [51,9; 79,1]	63,0 [54,9; 69,8]	78,6 [66,2; 130,8]	<0,05

Примечание. КДО – конечный диастолический объем; УО – ударный объем; СПВ – скорость пульсовой волны; ВАо – восходящий отдел аорты; СТГ – синотубулярный гребень; НАо – нисходящий отдел аорты; ЧС – чревный ствол. * Межгрупповое значение.

Note. EDV – end-diastolic volume; SV – stroke volume; PWV – pulse wave velocity; AAo – ascending aorta; STJ – sinotubular junction; DAo – descending aorta; CT – celiac trunk. * Intergroup value.

Согласно полученным данным в обеих группах наблюдалась тенденция к стабилизации кровотока, его равномерности и снижению турбулентности. Положительный объем потока в группе аневризмы снижался с 144,1 [98,4; 172,8] мл до операции до 85,6 [74,7; 96,9] мл после операции, а в группе расслоения – с 113,0 [101,4; 144,2] до 80,0 [62,5; 101,8] мл соответственно. Отмечены значимые изменения отрицательного потока объема крови (регургитации): в группе аневризмы 25,9 [12,7; 76,5] мл до операции против 12,7 [8,7; 14,4] мл после операции, в группе расслоения 16,7 [11,7; 37,5] против 6,8 [6,2; 14,1] мл соответственно.

При сравнении результатов хирургического лечения в группах пациентов с аневризмой восходящей аорты и расслоением аорты I и III типов выявлены статистически значимые отличия ($p<0,05$) в значениях максимальной площади: в группе аневризмы 1713,9 [1299,5; 2020,5] см^2 до операции против 805,3 [746,0; 954,6] см^2 после операции (рис. 1), в группе расслоения 1059,7 [757,2; 1361,1] против 747,7 [668,1; 869,0] см^2 соответственно. Однако при этом анализ данных МРТ показал, что растяжимость стенки восходящей аорты у пациентов до операции была выше, чем у оперированных больных: 0,6 [0,3; 0,8] против 0,4 [0,3; 0,5] %/мм рт. ст. в группе аневризмы и 0,8 [0,4; 1,2] против 0,5 [0,3; 0,6] %/мм рт. ст. в группе расслоения. Выявленные различия показывают, что после протезирования оценивается просвет установленного протеза, который не обладает такими же эластическими свойствами, как нативная стенка аорты (рис. 2).

Расчеты давления на стенку аорты в установленном по результатам МРТ сегменте позволили получить данные о значительном увеличении градиента давления в группе расслоения (в нисходящей аорте 0,6 [0,4; 0,8] мм рт. ст. до операции против 0,8 [0,5; 1,2] мм рт.ст. после операции, на уровне чревного ствола 1,6 [1,2; 2,0] против 2,1 [1,8; 6,8] мм рт. ст. соответственно). В то же время в группе аневризмы показатели градиента давления на уровне чревного ствола снизились с 1,2 [0,7; 3,0] до 1,3 [1,1; 2,5] мм рт. ст.

Совместно с показателями градиента давления были получены статистически значимые ($p<0,05$) отличия в значениях скорости потока. Максимальная скорость в нисходящей аорте в группе аневризмы была выше до операции (61,3 [41,9; 86,3] против 57,1 [51,9; 79,1] см/с), а в группе расслоения отмечено значительное увеличение данного показателя после операции (63,0 [54,9; 69,8] против 78,6 [66,2; 130,8] см/с). Выявленное резкое повышение максимальной скорости и градиента давления у пациентов с расслоением аорты после операции в дальнейшем требует внимания для предотвращения рецидивов и реопераций ниже дистального края стента (рис. 3).

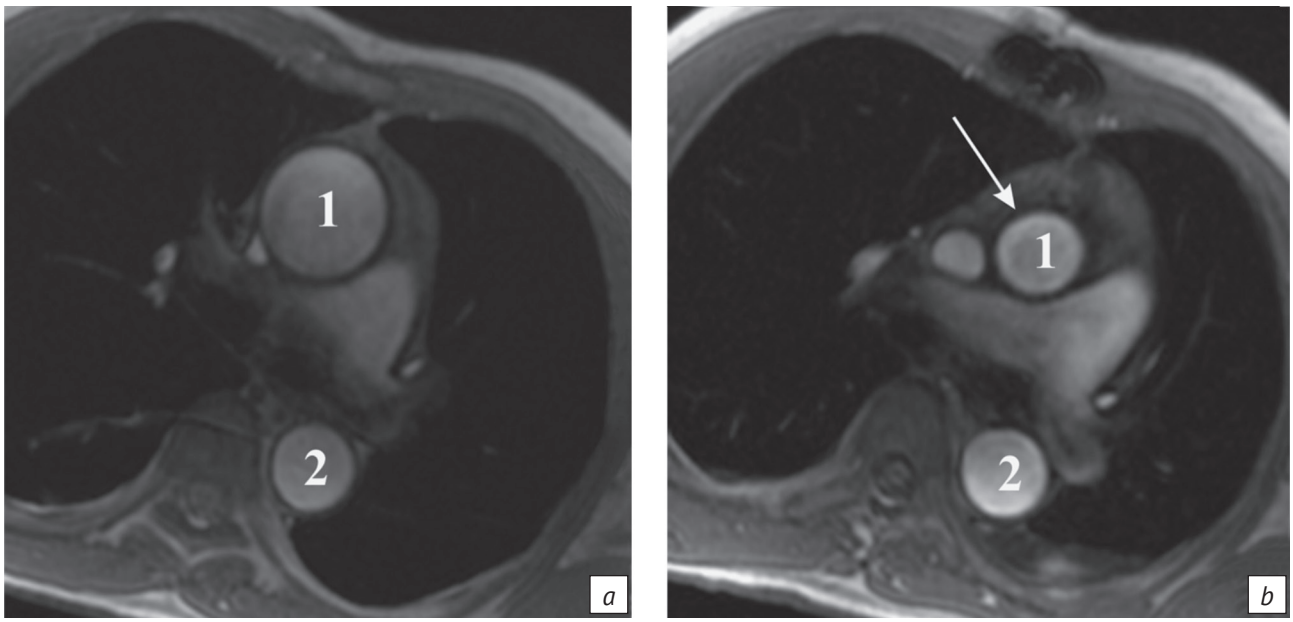

Рис. 1. Магнитно-резонансные томограммы аорты, градиентное эхо. Аксиальные изображения восходящей (1) и нисходящей (2) аорты на уровне бифуркации легочного ствола. Аневризма корня и восходящего отдела аорты:
a – до операции; *b* – после протезирования (стрелкой указано уменьшение просвета восходящей аорты)

Fig. 1. Aortic magnetic resonance images, gradient echo. Axial images of ascending (1) and descending (2) aorta at the level of pulmonary trunk bifurcation. Root and ascending aorta aneurysm:
a – before surgery; *b* – after prosthetics (the arrow indicates a decrease in the lumen of the ascending aorta)

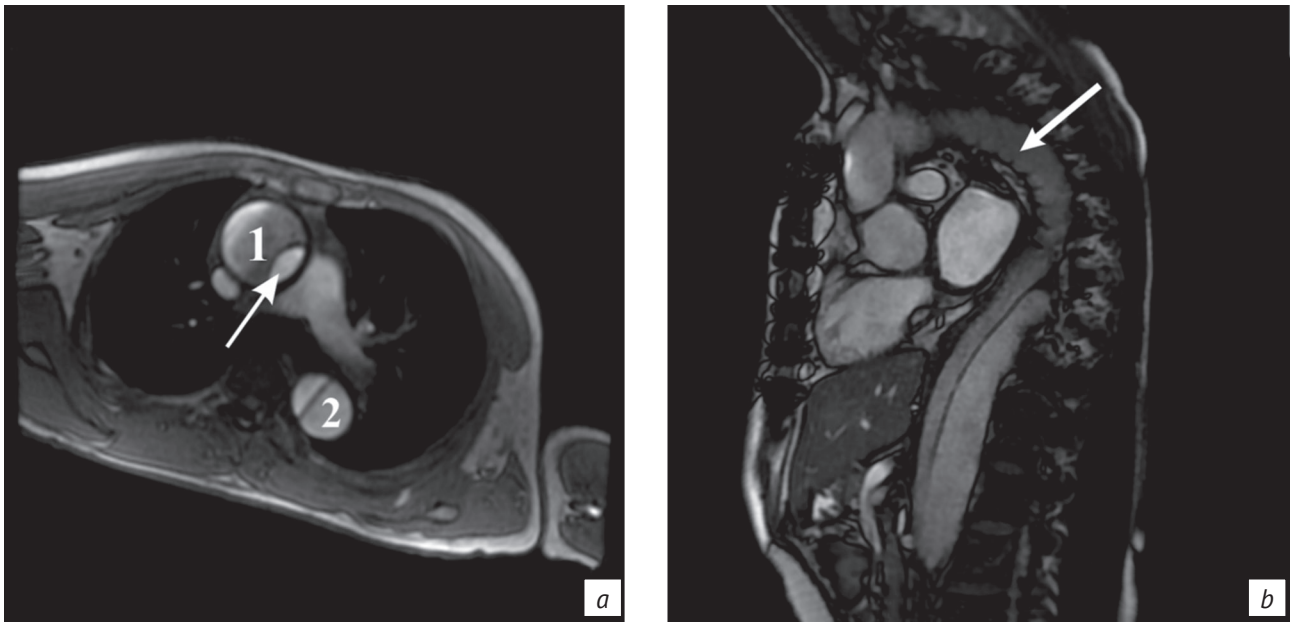

Рис. 2. Магнитно-резонансные томограммы аорты, градиентное эхо. Пациент 54 лет с подострым расслоением аорты I типа по DeBakey, аневризмой восходящего отдела аорты:
a – аксиальное изображение восходящей (1) и нисходящей (2) аорты на уровне бифуркации легочного ствола до операции (стрелкой указан истинный просвет аорты); *b* – сагиттальное изображение аорты после гибридной операции по методике frozen elephant trunk (стрелкой указан гибридный протез в истинном канале), определяется положительное ремоделирование аорты до уровня левого предсердия

Fig. 2. Aortic magnetic resonance images, gradient echo. A 54–year-old patient with DeBakey type I subacute aortic dissection, ascending aortic aneurysm:
a – axial image of the ascending (1) and descending (2) aorta at the level of pulmonary trunk bifurcation before surgery (the arrow indicates the true aortic lumen); *b* – sagittal image of the aorta after hybrid surgery using the frozen elephant trunk technique (the arrow indicates a hybrid prosthesis in the true channel), positive remodeling of the aorta to the left atrium level is determined

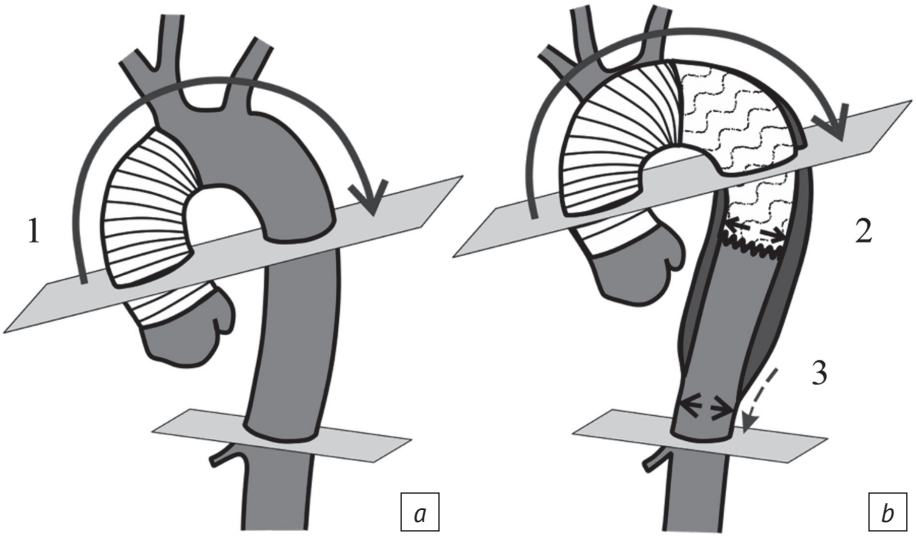

Рис. 3. Схематическое изображение аорты после протезирования восходящего отдела (*a*) и гибридной операции (*b*) с изменяющимися параметрами.
1 – распространение скорости пульсовой волны; 2 – изменение градиента давления на уровне дистального края стента; 3 – максимальная скорость кровотока

Fig. 3. Schematic representation of the aorta after ascending section prosthetics (*a*) and hybrid surgery (*b*) with changing parameters.
1 – propagation of the pulse wave velocity; 2 – change in the pressure gradient at the level of distal stent graft; 3 – maximum blood flow velocity

При оценке СПВ в дуге аорты отмечены высокие показатели в обеих группах до операции и тенденция к их увеличению после оперативного лечения: в группе аневризмы 7,7 [5,7; 20,3] против 8,7 [6,5; 10,7] см/с, в группе расслоения 9,7 [6,8; 12,9] против 12,7 [7,7; 15,7] см/с. Данные МРТ подтверждают гипотезу об увеличении жесткости стенки аорты в результате ее протезирования.

Обсуждение

Изменение жесткости в первую очередь затрагивает восходящий отдел аорты, который подвержен максимальным гемодинамическим перепадам и вносит наибольший вклад в буферизацию кровотока. Процесс преобразования пульсирующего кровотока, выбрасываемого левым желудочком, в более равномерный называется эффектом Виндкесселя [23, 24]. У пациентов с заболеваниями аорты определяется снижение эластичности стенки с увеличением ее жесткости, в связи с чем происходит снижение виндкессельной функции. Растяжимость зависит от способности аорты реагировать на изменение внутрисосудистого давления. Жесткость является величиной, обратной растяжимости, а ее показатель – интегральный и многофакторный процесс. В результате протезирования жесткость аортальной стенки повышается.

Положительным моментом хирургического лечения является компенсация параметров глобальной насосной функции левого желудочка (УО и КДО) без снижения расчетной фракции изгнания. Однако в послеоперационном периоде отмечено повышение показателя СПВ, и без того увеличенного до операции.

Необходимо отметить важность проведения МРТ аорты у пациентов с расслоением аорты после выполнения гибридной операции, когда протезированию подвергается почти вся аорта. Измерение биомеханических и гемодинамических параметров дистальнее установленного стента-графта оправдано градиентом давления, возникающего при переходе потока крови из стентированного участка аорты в нативный, что выражено и в увеличении показателей максимальной скорости и может приводить к осложнению в виде надрыва интимы по дистальному краю стента-графта (distal stent graft-induced new entry, dSINE).

Таким образом, проведение динамической МРТ аорты с оценкой функциональных параметров сердца на всех этапах лечения имеет важное значение, так как выбор тактики, метода и объема хирургического вмешательства осуществляется исходя из полученных диагностических данных и клинического состояния пациента.

Заключение

МРТ аорты является мощным неинвазивным инструментом визуализации. Она позволяет без применения методик с лучевой нагрузкой и дополнительного контрастирования детально изучить физиологию кровообращения и оценить биомеханические свойства стенки аорты для индивидуального диагностического и хирургического подхода. Новые технологические достижения в визуализации *in vivo* будут полезны в диагностике рецидива аневризмы и/или расслоения с выявлением локальных зон риска дистальнее оперированного участка.

В перспективе методика оценки биомеханических свойств аорты может иметь большое клиническое значение в разработке высокотехнологичного поколения протезов аорты, обладающих сопоставимыми биомеханическими параметрами.

Литература [References]

1. Jannasz I, Sondej T, Targowski T, et al. Pulse wave velocity – a useful tool in assessing the stiffness of the arteries. Pol Merkur Lekarski. 2019; 46(276): 257–62 (in Polish).
2. Mani P, Reyaldeen R, Xu B. Multimodality imaging assessment of bicuspid aortic valve disease, thoracic aortic ectasia, and thoracic aortic aneurysmal disease. Cardiovasc Diagn Ther. 2021; 11(3): 896–910. https://doi.org/10.21037/cdt-20-279.
3. Rodríguez-Palomares JF, Dux-Santoy L, Guala A, et al. Aortic flow patterns and wall shear stress maps by 4D-flow cardiovascular magnetic resonance in the assessment of aortic dilatation in bicuspid aortic valve disease. J Cardiovasc Magn Reson. 2018; 20(1): 28. https://doi.org/10.1186/s12968-018-0451-1.
4. McClure R, Brogly SB, Lajkosz K, et al. Epidemiology and management of thoracic aortic dissections and thoracic aortic aneurysms in Ontario, Canada: a population-based study. J Thorac Cardiovasc Surg. 2018; 155(6): 2254–64.e4. https://doi.org/10.1016/j.jtcvs.2017.11.105.
5. Anfinogenova ND, Sinitsyn VE, Kozlov BN, et al. Existing and emerging approaches to risk assessment in patients with ascending thoracic aortic dilatation. J Imaging. 2022; 8(10): 280. https://doi.org/10.3390/jimaging8100280.
6. Hiratzka LF, Bakris GL, Beckman JA. 2010 ACCF/AHA/AATS/ACR/ASA/SCA/SCAI/SIR/STS/SVM Guidelines for the diagnosis and management of patients with thoracic aortic disease: a report of the American College of Cardiology Foundation/American Heart Association Task Force on Practice Guidelines, American Association for Thoracic Surgery, American College of Radiology, American Stroke Association, Society of Cardiovascular Anesthesiologists, Society for Cardiovascular Angiography and Interventions, Society of Interventional Radiology, Society of Thoracic Surgeons, and Society for Vascular Medicine. Circulation. 2010; 121(13): e266–369. https://doi.org/10.1161/CIR.0b013e3181d4739e.
7. Erbel R, Aboyans V, Boileau C, et al. 2014 ESC guidelines on the diagnosis and treatment of aortic diseases: document

covering acute and chronic aortic diseases of the thoracic and abdominal aorta of the adult. The Task Force for the Diagnosis and Treatment of Aortic Diseases of the European Society of Cardiology (ESC). Eur Heart J. 2014; 35(41): 2873–926. https://doi.org/10.1093/eurheartj/ehu281.

8. Borger MA, Fedak PWM, Stephens EH, et al. The American Association for Thoracic Surgery consensus guidelines on bicuspid aortic valve-related aortopathy: full online-only version. J Thorac Cardiovasc Surg. 2018; 156(2): e41–74. https://doi.org/10.1016/j.jtcvs.2018.02.115.
9. Kim JB, Spotnitz M, Lindsay ME, et al. Risk of aortic dissection in the moderately dilated ascending aorta. J Am Coll Cardiol. 2016; 11(68): 1209–19. https://doi.org/10.1016/j.jacc.2016.06.025.
10. Ziganshin BA, Zafar MA, Elefteriades JA. Descending threshold for ascending aortic aneurysmectomy: is it time for a "left-shift" in guidelines? J Thorac Cardiovasc Surg. 2018; 157(1): 37–42. https://doi.org/10.1016/j.jtcvs.2018.07.114.
11. Catapano F, Pambianchi G, Cundari G, et al. 4D flow imaging of the thoracic aorta: is there an added clinical value? Cardiovasc Diagn Ther. 2020; 10(4): 1068–89. https://doi.org/10.21037/cdt-20-452.
12. Malta D, Petersen KS, Johnson C, et al. High sodium intake increases blood pressure and risk of kidney disease. From the Science of Salt: a regularly updated systematic review of salt and health outcomes (August 2016 to March 2017). J Clin Hypertens (Greenwich). 2018; 20(12): 1654–65. https://doi.org/10.1111/jch.13408.
13. Harloff A, Mirzaee H, Lodemann T, et al. Determination of aortic stiffness using 4D flow cardiovascular magnetic resonance – a population-based study. J Cardiovasc Magn Reson. 2018; 20(1): 43. https://doi.org/10.1186/s12968-018-0461-z.
14. Ebel S, Dufke J, Köhler B, et al. Comparison of two accelerated 4D-flow sequences for aortic flow quantification. Sci Rep. 2019; 9: 8643. https://doi.org/10.1038/s41598-019-45196-x.
15. Condemi F, Campisi S, Viallon M, et al. Relationship between ascending thoracic aortic aneurysms hemodynamics and biomechanical properties. IEEE Trans Biomed Eng. 2020; 67(4): 949–56. https://doi.org/10.1109/TBME.2019.2924955.
16. Kawel-Boehm N, Hetzel SJ, Ambale-Venkatesh B, et al. Reference ranges ("normal values") for cardiovascular magnetic resonance (CMR) in adults and children: 2020 update. J Cardiovasc Magn Reson. 2020; 22(1): 8. https://doi.org/10.1186/s12968-020-00683-3.
17. Бриль К.Р., Ховрин В.В. Магнитно-резонансная томография в оценке критериев жесткости стенки аорты. Digital Diagnostics. 2022; 3(S1): 10–11. https://doi.org/10.17816/DD105655. [Bril KR, Khovrin VV. Magnetic resonance imaging for aortic wall stiffness. Digital Diagnostics. 2022; 3(S1): 10–11 (in Russ.). https://doi.org/10.17816/DD105655.]
18. Soulat G, McCarthy P, Markl M. 4D flow with MRI. Annu Rev Biomed Eng. 2020; 22: 103–26. https://doi.org/10.1146/annurev-bioeng-100219-110055.
19. Бриль К.Р., Пронкин А.А., Галян Т.Н. и др. Перспективы метода магнитно-резонансной томографии для оценки биоэластической функции стенки аорты. Радиология – практика. 2023; 1: 40–51. https://doi.org/10.52560/2713-0118-2023-1-40-51. [Bril' KR, Pronkin AA, Galyan TN, et al. Prospects of the magnetic resonance imaging method for assessing the bioelastic function of the aortic wall. Radiology – Practice. 2023; 1: 40–51 (in Russ.). https://doi.org/10.52560/2713-0118-2023-1-40-51.]
20. Скрипник А.Ю., Фокин В.А., Мирончук Р.Р. и др. Оценка эластических характеристик стенки восходящего отдела аорты при помощи компьютерно-томографической ангиографии в режиме электрокардиографической синхронизации с расширенной постпроцессорной обработкой данных. Российский кардиологический журнал. 2019; 12: 48–54. https://doi.org/10.15829/1560-4071-2019-12-48-54. [Skripnik AYu, Fokin VA, Mironchuk RR, et al. Assessment of the elastic properties of the ascending aorta using electrocardiographic synchronized computed tomography angiography with advanced data processing. Russian Journal of Cardiology. 2019; 12: 48–54 (in Russ.). https://doi.org/10.15829/1560-4071-2019-12-48-54.]
21. Усов В.Ю., Игнатенко Г.А., Берген Т.А. и др. Вычислительная оценка механоэластических свойств и парамагнитного контрастного усиления стенки восходящей аорты при остром инфаркте и некоронарных повреждениях миокарда, по данным динамической ЭКГ-синхронизированной МР-томографии (МР- эластометрии). Трансляционная медицина. 2021; 8(6): 43–58. https://doi.org/10.18705/2311-4495-2021-6-43-58. [Ussov WYu, Ignatenko GA, Bergen TA, et al. Computational evaluation of mechano-elastic properties and of paramagnetic contrast enhancement of thoracic aortic wall in acute myocardial infarction and in non-coronarogenic myocardial damage, from the data of dynamic ECG-gated MRI (MR-elastometry). Translational Medicine. 2021; 8(6): 43–58 (in Russ.). https://doi.org/10.18705/2311-4495-2021-6-43-58.]
22. Hrabak-Paar M, Kircher A, Al Sayari S, et al. Variability of MRI aortic stiffness measurements in a multicenter clinical trial setting: intraobserver, interobserver, and intracenter variability of pulse wave velocity and aortic strain measurement. Radiol Cardiothorac Imaging. 2020; 2(2): e190090. https://doi.org/10.1148/ryct.2020190090.
23. Westerhof N, Lankhaar JW, Westerhof BE. The arterial Windkessel. Med Biol Eng Comput. 2009; 47(2): 131–41. https://doi.org/10.1007/s11517-008-0359-2.
24. Singh C, Wang X, Morsi Y, Wong CS. Importance of stent-graft design for aortic arch aneurysm repair. AIMS Bioengineering. 2017; 14(1): 133–50. https://doi.org/10.3934/bioeng.2017.1.133.

https://doi.org/10.20862/0042-4676-2023-104-2-124-137

Радионуклидная диагностика нарушений транспортной функции пищевода и гастроэзофагеального рефлюкса у пациентов с системной склеродермией

Баширов Р.А.[1, 2, 3], Самойленко Л.Е.[2], Рыжкин С.А.[2, 3, 4, 5], Вартанян К.Ф.[2], Гималетдинова Д.А.[4], Юсупова А.Ф.[3], Абдулганиева Д.И.[3], Зиганшина Л.Ф.[1], Заманова Э.С.[1], Пузакин Е.В.[2], Малов А.А.[3], Шарафутдинов Б.М.[2, 4]

[1] *ГАУЗ «Республиканская клиническая больница» Минздрава Республики Татарстан, Оренбургский тракт, 138, Казань, 420064, Российская Федерация*
[2] *ФГБОУ ДПО «Российская медицинская академия непрерывного профессионального образования» Минздрава России, ул. Баррикадная, 2/1, стр. 1, Москва, 125993, Российская Федерация*
[3] *ФГБОУ ВО «Казанский государственный медицинский университет» Минздрава России, ул. Бутлерова, 49, Казань, 420012, Российская Федерация*
[4] *ФГАОУ ВО «Казанский (Приволжский) федеральный университет», ул. Кремлевская, 18, Казань, 420008, Российская Федерация*
[5] *ФГБНУ «Федеральный центр токсикологической, радиационной и биологической безопасности», Научный городок-2, Казань, 420075, Российская Федерация*

Баширов Рустем Алекович, врач-радиолог ГАУЗ «Республиканская клиническая больница» Минздрава Республики Татарстан, ассистент кафедры радиотерапии и радиологии им. академика А.С. Павлова ФГБОУ ДПО «Российская медицинская академия непрерывного профессионального образования» Минздрава России, ассистент кафедры онкологии, лучевой диагностики и лучевой терапии ФГБОУ ВО «Казанский государственный медицинский университет» Минздрава России;
https://orcid.org/0000-0002-0128-5605

Самойленко Людмила Евгеньевна, д. м. н., профессор кафедры радиотерапии и радиологии им. академика А.С. Павлова ФГБОУ ДПО «Российская медицинская академия непрерывного профессионального образования» Минздрава России;

Рыжкин Сергей Александрович, д. м. н., заведующий кафедрой радиотерапии и радиологии им. академика А.С. Павлова ФГБОУ ДПО «Российская медицинская академия непрерывного профессионального образования» Минздрава России, профессор кафедры общей гигиены ФГБОУ ВО «Казанский государственный медицинский университет» Минздрава России, профессор кафедры медицинской физики Института физики ФГАОУ ВО «Казанский (Приволжский) федеральный университет», ст. науч. сотр. отдела радиобиологии ФГБНУ «Федеральный центр токсикологической, радиационной и биологической безопасности»;
https://orcid.org/0000-0003–2595-353X

Вартанян Карен Феликсович, д. м. н., профессор кафедры радиотерапии и радиологии им. академика А.С. Павлова ФГБОУ ДПО «Российская медицинская академия непрерывного профессионального образования» Минздрава России;
https://orcid.org/0000-0001-8111-7152

Гималетдинова Диляра Алмазовна, ординатор ФГАОУ ВО «Казанский (Приволжский) федеральный университет»;
https://orcid.org/0000-0002-0128-5605

Юсупова Алсу Фаридовна, к. м. н., доцент кафедры онкологии, лучевой диагностики и лучевой терапии ФГБОУ ВО «Казанский государственный медицинский университет» Минздрава России;
https://orcid.org/0000-0003-2852-3471

Абдулганиева Диана Ильдаровна, д. м. н., профессор, заведующий кафедрой госпитальной терапии ФГБОУ ВО «Казанский государственный медицинский университет» Минздрава России;
https://orcid.org/0000-0001-7069-2725

Зиганшина Лилия Фаридовна, к. м. н., врач-радиолог ГАУЗ «Республиканская клиническая больница» Минздрава Республики Татарстан;
https://orcid.org/0000-0002-6994-7396

Заманова Эндже Садыртдиновна, врач-ревматолог ГАУЗ «Республиканская клиническая больница» Минздрава Республики Татарстан;
https://orcid.org/0000-0002-6436-604X

Пузакин Евгений Владимирович, ассистент кафедры радиотерапии и радиологии им. академика А.С. Павлова ФГБОУ ДПО «Российская медицинская академия непрерывного профессионального образования» Минздрава России;
https://orcid.org/0000-0002-0567-6646

Малов Алексей Анатольевич, ассистент кафедры онкологии, лучевой диагностики и лучевой терапии ФГБОУ ВО «Казанский государственный медицинский университет» Минздрава России;
https://orcid.org/0000-0003-3261-9986

Шарафутдинов Булат Марсович, к. м. н., ассистент кафедры кардиологии, рентгенэндоваскулярной и сердечно-сосудистой хирургии Казанской государственной медицинской академии – филиала ФГБОУ ДПО «Российская медицинская академия непрерывного профессионального образования» Минздрава России, заведующий отделением рентгенохирургических методов диагностики и лечения медико-санитарной части ФГАОУ ВО «Казанский (Приволжский) федеральный университет»;
https://orcid.org/0000-0002-4149-118X

Резюме

Цель: определение возможностей динамической сцинтиграфии в оценке моторно-эвакуаторной функции пищевода и гастроэзофагеального рефлюкса (ГЭР) у пациентов с системной склеродермией (ССД).

Материал и методы. В исследование включены 77 пациентов с ССД с продолжительностью заболевания от нескольких месяцев до 30 лет, которым проведена динамическая сцинтиграфия пищевода (ДСЦП) с ^{99m}Тс-технефитом по двухэтапному протоколу. На первом этапе оценивали транспортную функцию пищевода (ТПФП), на втором определяли наличие и выраженность ГЭР. Полученные изображения оценивали визуально, с помощью количественного анализа параметров кривой «активность/время» и предложенной 3-балльной системы определения выраженности нарушений ТПФП и ГЭР. Группу контроля составили 19 практически здоровых лиц (15 женщин и 4 мужчины) в возрасте от 24 до 46 лет, проходивших плановое обследование с целью исключения заболеваний пищеварительной системы и желудочно-кишечного тракта, в алгоритм которого включена ДСЦП.

Результаты. Нарушение ТПФП диагностировано у 74 из 77 (96%) пациентов. По балльной шкале выраженное нарушение (3 балла) ТПФП определялось в 41 (55%) случае, умеренно выраженное (2 балла) – в 15 (21%), слабовыраженное (1 балл) – в 18 (24%). ГЭР выявлен у 35 из 77 (45%) пациентов: слабовыраженный (1 балл) – в 13 (37%) случаях, умеренно выраженный (2 балла) – в 22 (63%), выраженный (3 балла) ГЭР не обнаружен ни в одном случае. Достоверной взаимосвязи между наличием ГЭР и выраженностью нарушения ТПФП не получено, однако установлена прямая корреляционная связь между тяжестью ГЭР и нарушения ТПФП.

Заключение. У абсолютного большинства больных ССД выявляются нарушения ТПФП различной степени выраженности, которые почти у половины (45%) сопровождаются слабо- и умеренно выраженным ГЭР. Полученные результаты подтверждают практическую значимость ДСЦП для оценки моторно-эвакуаторной функции пищевода и ГЭР у пациентов с ССД.

Ключевые слова: динамическая сцинтиграфия пищевода; системная склеродермия; моторно-эвакуаторная функция пищевода; транспортная функция пищевода; гастроэзофагеальный рефлюкс.

Конфликт интересов. Авторы заявляют об отсутствии конфликта интересов.

Для цитирования: Баширов Р.А., Самойленко Л.Е., Рыжкин С.А., Вартанян К.Ф., Гималетдинова Д.А., Юсупова А.Ф., Абдулганиева Д.И., Зиганшина Л.Ф., Заманова Э.С., Пузакин Е.В., Малов А.А., Шарафутдинов Б.М. Радионуклидная диагностика нарушений транспортной функции пищевода и гастроэзофагеального рефлюкса у пациентов с системной склеродермией. *Вестник рентгенологии и радиологии.* 2023; 104(2): 124–37. https://doi.org/10.20862/0042-4676-2023-104-2-124-137

Для корреспонденции: Шарафутдинов Булат Марсович, E-mail: bulaty555@mail.ru

Статья поступила 14.02.2023 *После доработки 06.04.2023* *Принята к печати 07.04.2023*

Radionuclide Diagnosis of Esophageal Dysmotility and Gastroesophageal Reflux in Patients with Systemic Sclerosis

Rustem A. Bashirov[1, 2, 3], Lyudmila E. Samoilenko[2], Sergey A. Ryzhkin[2, 3, 4, 5], Karen F. Vartanyan[2], Dilyara A. Gimaletdinova[4], Alsu F. Yusupova[1, 3], Diana I. Abdulganieva[3], Lilia F. Ziganshina[1], Endzhe S. Zamanova[1], Evgeniy V. Puzakin[2], Aleksey A. Malov[3], Bulat M. Sharafutdinov[2, 4]

[1] *Republican Clinical Hospital, Orenburgskiy trakt, 138, Kazan, 420064, Russian Federation*
[2] *Russian Medical Academy of Continuous Professional Education, ul. Barrikadnaya, 2/1, str. 1, Moscow, 125993, Russian Federation*
[3] *Kazan State Medical University, ul. Butlerova, 49, Kazan, 420012, Russian Federation*
[4] *Kazan (Provolzhsky) Federal University, ul. Kremlevskaya, 18, Kazan, 420008, Russian Federation*
[5] *Federal Center for Toxicological, Radiation and Biological Safety, Nauchnyy gorodok, 2, Kazan, 420075, Russian Federation*

Rustem A. Bashirov, Radiologist, Republican Clinical Hospital; Assistant Professor, Pavlov Chair of Radiotherapy and Radiology, Russian Medical Academy of Continuous Professional Education; Assistant Professor, Chair of Oncology, Radiation Diagnostics and Radiation Therapy, Kazan State Medical University;
https://orcid.org/0000-0002-0128-5605

Lyudmila E. Samoilenko, Dr. Med. Sc., Professor, Pavlov Chair of Radiotherapy and Radiology, Russian Medical Academy of Continuous Professional Education;

Sergey A. Ryzhkin, Dr. Med. Sc., Chief of Pavlov Chair of Radiotherapy and Radiology, Russian Medical Academy of Continuous Professional Education; Professor, Chair of General Hygiene, Kazan State Medical University; Professor, Chair of Medical Physics, Institute of Physics, Kazan (Provolzhsky) Federal University; Senior Reseacher, Department of Radiobiology, Federal Center for Toxicological, Radiation and Biological Safety;
https://orcid.org/0000-0003–2595-353X

Karen F. Vartanyan, Dr. Med. Sc., Professor, Pavlov Chair of Radiotherapy and Radiology, Russian Medical Academy of Continuous Professional Education;
https://orcid.org/0000-0001-8111-7152

Dilyara A. Gimaletdinova, Resident, Kazan (Provolzhsky) Federal University;
https://orcid.org/0000-0002-0128-5605

Alsu F. Yusupova, Cand. Med. Sc., Assistant Professor, Chair of Oncology, Radiation Diagnostics and Radiation Therapy, Kazan State Medical University;
https://orcid.org/0000-0003-2852-3471

Diana I. Abdulganieva, Dr. Med. Sc., Professor, Chief of Chair of Hospital Therapy, Kazan State Medical University;
https://orcid.org/0000-0001-7069-2725

Lilia F. Ziganshina, Cand. Med. Sc., Radiologist, Republican Clinical Hospital;
https://orcid.org/0000-0002-6994-7396

Endzhe S. Zamanova, Rheumatologist, Republican Clinical Hospital;
https://orcid.org/0000-0002-6436-604X

Evgeniy V. Puzakin, Assistant Professor, Pavlov Chair of Radiotherapy and Radiology, Russian Medical Academy of Continuous Professional Education;
https://orcid.org/0000-0002-0567-6646

Aleksey A. Malov, Assistant Professor, Chair of Oncology, Radiation Diagnostics and Radiation Therapy, Kazan State Medical University;
https://orcid.org/0000-0003-3261-9986

Bulat M. Sharafutdinov, Cand. Med. Sc., Assistant Professor, Chair of Cardiology, Endovascular and Cardiovascular Surgery, Kazan State Medical Academy – branch of Russian Medical Academy of Continuous Professional Education; Head of the Department of Endovascular Surgical Methods of Diagnosis and Treatment, Medical and Sanitary Unit, Kazan (Provolzhsky) Federal University;
https://orcid.org/0000-0002-4149-118X

Abstract

Objective: to evaluate the possibilities of dynamic scintigraphy for the diagnosis of esophageal dysmotility (ED) and gastroesophageal reflux (GER) in patients with systemic sclerosis (SS).

Material and methods. The study group included 77 patients with established SS of different disease duration (from several months to 30 years) who underwent Technephyt ^{99m}Tc dynamic esophageal scintigraphy using two-stage protocol. During the first stage, the esophageal transport function was evaluated; during the second stage, the presence and severity of GER were assessed. Scans were analyzed using visual assessment, quantitative estimation of time/activity curves, and a proposed three-point scale for evaluating ED and GER severity. The control group consisted of 19 practically healthy individuals who underwent a routine examination to exclude digestive system and gastrointestinal tract diseases, the algorithm of which included dynamic scintigraphy.

Results. ED was found in 74 of 77 patients (96%). According to three-point scale, severe ED (3 points) was registrated in 41 (55%) patients, moderate ED (2 points) in 15 (21%), and mild ED in 18 (24%). GER was diagnosed in 35 of 77 cases (45%): mild GER in 13 (37%), moderate GER (2 points) in 22 (63%), and none of the patients was found to have severe GER (3 points). A significant relationship between the presence of GER and the severity of ED was not obtained, but a direct correlation was established between ED and GER severity.

Conclusion. Most SS patients demonstrated ED of varying severity associated with mild and moderate GER in nearly 45% of the cases. The study results confirm the practical significance of dynamic scintigraphy for assessing the esophageal transport function and GER in SS patients.

Keywords: dynamic esophageal scintigraphy; systemic sclerosis; esophageal transport function; esophageal dysmotility; gastroesophageal reflux.

Conflict of interest. The authors declare no conflict of interest.

For citation: Bashirov RA, Samoilenko LE, Ryzhkin SA, Vartanyan KF, Gimaletdinova DA, Yusupova AF, Abdulganieva DI, Ziganshina LF, Zamanova ES, Puzakin EV, Malov AA, Sharafutdinov BM. Radionuclide diagnosis of esophageal dysmotility and gastroesophageal reflux in patients with systemic sclerosis. *Journal of Radiology and Nuclear Medicine.* 2023; 104(2): 124–37 (in Russian). https://doi.org/10.20862/0042-4676-2023-104-2-124-137

For corresponding: Bulat M. Sharafutdinov, E-mail: bulaty555@mail.ru

Received February 14, 2023 *Revised April 6, 2023* *Accepted April 7, 2023*

Введение

Системный склероз, или системная склеродермия (ССД), – аутоиммунное заболевание неустановленного происхождения со сложным патогенезом и полиорганным поражением, которое характеризуется сосудистыми и иммунологическими нарушениями, приводящими к фиброзу кожи и внутренних органов, в том числе желудочно-кишечного тракта (ЖКТ) [1–4].

Основными патогенетическими механизмами ССД являются: повышенный синтез внеклеточного матрикса с последующим прогрессирующим фиброзом в результате дисфункции эндотелия сосудов микроциркуляторного звена, дисбаланс гуморального и клеточного иммунитета и дисфункция фибробрастов, вызванные пока не установленными факторами [3–6]. Замещение гладкомышечных клеток пролиферирующими фибробластами и отложениями коллагеновых волокон приводит к утолщению и ригидности стенок органов ЖКТ [1–6].

Поражение пищевода при ССД встречается примерно у 90% больных и характеризуется диффузным расширением верхних отделов с сужением в нижней трети, ослаблением перистальтики и ригидностью стенок [3, 5, 7]. Помимо этого встречаются пептические язвы и стриктуры, а также грыжи пищеводного отверстия диафрагмы. Снижение давления нижнего пищеводного сфинктера приводит к возникновению гастроэзофагеального рефлюкса (ГЭР) с индукцией кишечной метаплазии (пищевода Барретта) и повышенному риску развития аденокарциномы и стеноза нижнего пищеводного сфинктера [3, 8]. Нарушение моторики пищевода и рефлюкс возникают в результате замещения гладкомышечных клеток нижней трети пищевода коллагеном; поперечнополосатая мускулатура верхней трети пищевода обычно не повреждается [3].

Гетерогенностью патогенетических факторов объясняются полиморфность и полисиндромность заболевания. Первым проявлением ССД могут быть трудности с глотанием, дисфагия, хотя у некоторых пациентов заболевание протекает бессимптомно в течение длительного времени [9]. В то же время прогрессирующее течение ССД приводит к развитию необратимых фиброзных изменений и нарушению функции пищевода, к инвалидизации трудоспособного населения, что обусловливает социальную значимость проблемы. В связи с этим ранняя диагностика поражения пищевода важна с целью своевременного начала терапии [1–9].

Одними из самых распространенных для оценки морфологии и функции ЖКТ, в частности пищевода, являются рентгенологические методы [10, 11], включающие рентгеноскопию с проглатыванием бариевой взвеси, которая заполняет просвет пищевода, очерчивая его стенки. Процедура хорошо переносится больными, однако данные о точной оценке функциональных нарушений противоречивы [9].

В настоящее время наиболее широко применяемым методом морфологической оценки при заболеваниях пищевода является эндоскопия (эзофагогастродуоденоскопия, ЭГДС) верхних отделов ЖКТ [11–13], которая обладает высокими чувствительностью и специфичностью в выявлении структурных изменений, таких как стеноз, кровотечение, доброкачественное или злокачественное новообразование и др. В то же время возможности и польза ЭГДС для ранней диагностики функциональных нарушений функции пищевода, в том числе при ССД, ограниченны [9].

Среди методов функциональной оценки моторной функции пищевода и пищеводно-желудочного перехода «золотым стандартом» диагностики считается манометрия [3, 11, 13–15]. Зонд, оснащенный несколькими датчиками давления, способен измерять силу и амплитуду мышечных сокращений как в покое, так и во время глотания. У пациентов с ССД манометрия чаще всего указывает на низкую амплитуду мышечных сокращений, редкие сокращения и общую неэффективность перистальтики [9, 13–15]. Кроме того, рекомендуется выполнять внутрипищеводную суточную pH-метрию или pH-импедансометрию [11, 13, 14].

Однако и эндоскопия, и манометрия являются трудновыполнимыми инвазивными методами, малоприемлемыми для пациентов с ССД, особенно при наличии микростомии и трофических нарушений слизистой, которые затрудняют проведение исследований и повышают риск возникновения осложнений [9].

Одним из доступных, недорогих и атравматичных способов функциональной оценки пищевода является радионуклидный метод – динамическая сцинтиграфия пищевода (ДСЦП) с коллоидом, меченным изотопом ^{99m}Tc (технеция), который применяется с этой целью с начала 1980-х гг. и достаточно хорошо себя зарекомендовал [16–18]. Использование ДСЦП дает возможность получить функциональную оценку акта глотания, исследуя моторно-эвакуаторную функцию и скорость перистальтики пищевода [19–21]. Метод ДСЦП не может заменить эндоскопию или рентгеноскопию в выявлении морфологических аномалий, но он представляет собой неинвазивный эффективный способ оценки функции пищевода, который хорошо переносится больными [17–21]. Ограничением является относительно низкая воспроизводимость, для повышения которой рекомендуется выполнять процедуру более чем при одном глотании. В то же время метод отличается высокими чувствительностью и специфичностью

в диагностике ГЭР [10, 16]. Еще одним достоинством ДСЦП в сравнении с рентгеноскопией является меньшая лучевая нагрузка на пациента, что позволяет выполнять повторные исследования с целью динамического наблюдения за течением заболевания и оценки эффекта лечения [22].

В отечественной литературе современные публикации с применением ДСЦП при ССД отсутствуют, поскольку за последние два десятилетия крупных исследований по склеродермии пищевода не проводилось.

Цель – определение возможностей динамической сцинтиграфии в оценке моторно-эвакуаторной функции пищевода и ГЭР у пациентов с ССД.

Материал и методы

Проведено ретроспективное динамическое исследование на базе ГАУЗ «Республиканская клиническая больница» Минздрава Республики Татарстан (г. Казань).

В основную группу включены 77 пациентов (68 женщин и 9 мужчин) с диффузной и лимитированной формами ССД у 42 и 35 больных соответственно, находившихся на обследовании и лечении с 2017 по 2022 гг. Средний возраст пациентов составил 50 (41–59) лет.

У 65 из 77 пациентов (84%) диагностировано хроническое медленно прогрессирующее течение, у 12 (16%) – подострое. Начальная стадия ССД определялась у 6 (8%) больных, развернутая – у 57 (74%), поздняя – у 14 (18%). Продолжительность заболевания составляла от нескольких месяцев до 30 лет.

Жалобы преимущественно на дисфагию предъявляли 57 (74%) пациентов, из них 19 (33%) – на изжогу. У 20 (26%) больных с установленным диагнозом ССД «пищеводных» жалоб не было (рис. 1).

Всем обследованным в условиях стационара проведено клиническое обследование, включавшее сбор анамнеза, осмотр, клинический, биохимический, иммунологический анализы крови с определением концентрации аутоантител, регистрацию электрокардиограммы в 12 стандартных отведениях, эхокардиограммы в покое, двойной допплеровский контроль, ультразвуковое исследование органов брюшной полости, рентгенологическое исследование органов грудной клетки, ЖКТ и эндоскопию верхних отделов ЖКТ. По показаниям объем обследования дополняли необходимыми методами инструментальной и функциональной диагностики.

В исследование не включали больных с эзофагитом в стадии обострения, гастроэзофагеальной рефлюксной болезнью, в том числе эндоскопически негативным вариантом, грыжей пищеводного отверстия диафрагмы.

Группу контроля составили 19 практически здоровых лиц (15 женщин и 4 мужчины) в возрасте от 24 до 46 лет, проходивших плановое обследование с целью исключения заболеваний пищеварительной системы и ЖКТ, в алгоритм которого включена ДСЦП.

Всем больным и лицам контрольной группы выполнена ДСЦП на двухдетекторной гамма-камере BrightView (Philips, Нидерланды), оснащенной низкоэнергетическим коллиматором с большим полем видения, захватывающим область рта и ниже, включая верхнюю часть брюшной полости, после перорального приема 25 МБк радиофармпрепарата (РФП) ^{99m}Тс-технефит (ОАО «Диамед», Россия) по двухэтапному протоколу в положении пациента лежа на спине. Лучевая нагрузка составляла 0,005 мЗв/МБк. Все обследуемые были предупреждены о цели и последовательности проведения процедуры. ДСЦП выполняли натощак,

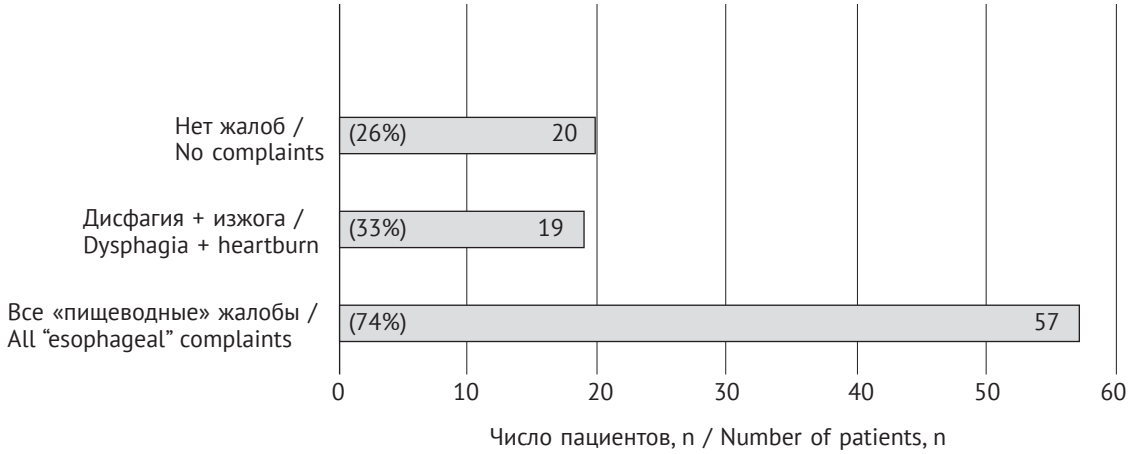

Рис. 1. Клинические проявления у обследованных пациентов с системной склеродермией

Fig. 1. Clinical manifestations in examined patients with systemic scleroderma

a



b

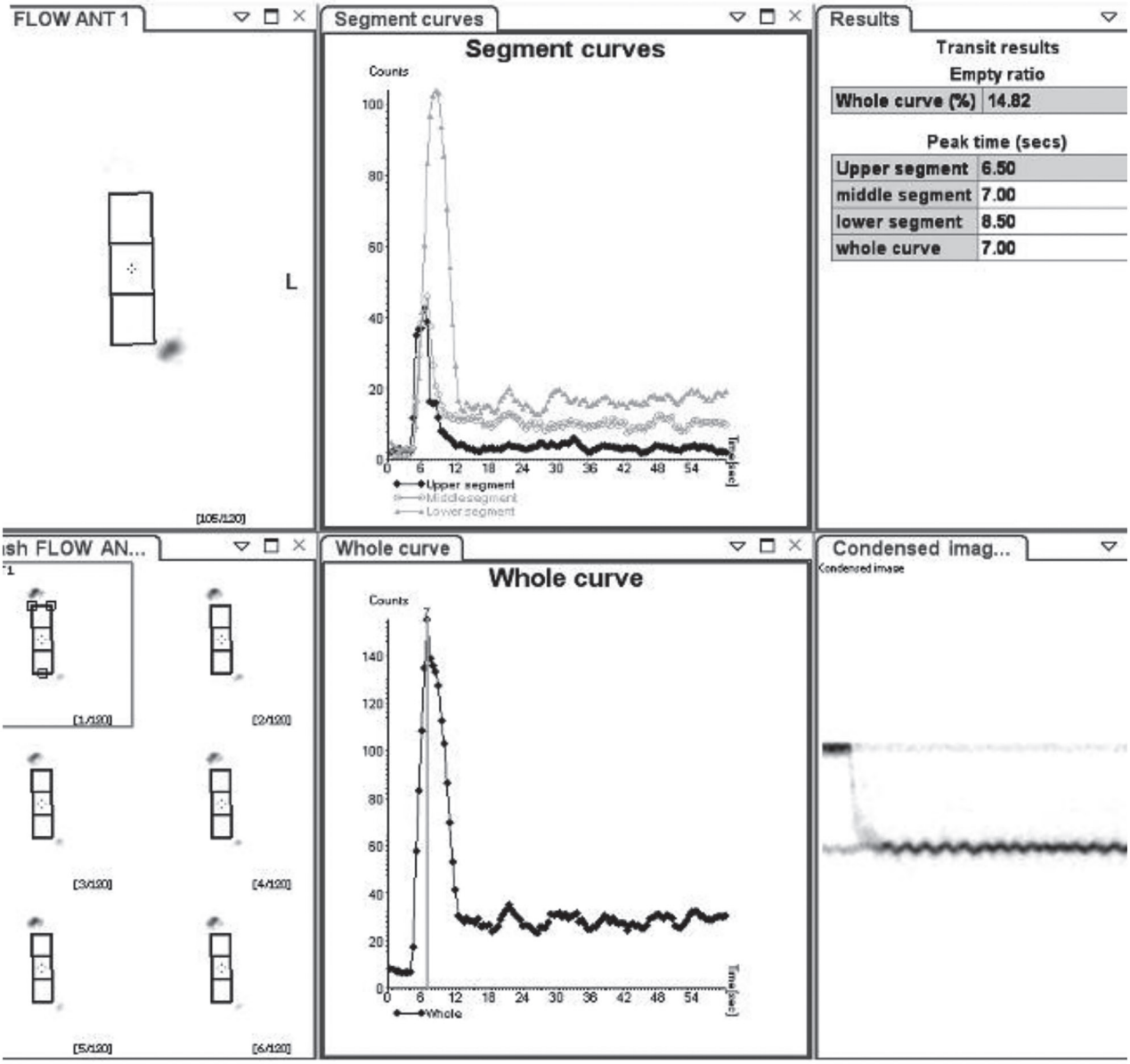

Рис. 2. Результаты динамической сцинтиграфии пищевода (ДСЦП) с ^{99m}Tc-технефитом обследуемого К. (26 лет) из группы контроля:
a – качественный анализ транзита болюса радиофармпрепарата (РФП) на серии изображений в покадровой раскладке с 0,5-секундным интервалом с 1-й по 25-ю секунды после одного акта глотания (нормальное прохождение болюса по пищеводу); *b* – количественный анализ транзита болюса РФП по пищеводу (время прохождения 7 с), графики «активность/время» (сверху – по сегментам, снизу – в целом по пищеводу)

Fig. 2. Results of dynamic esophageal scintigraphy (DES) with Technephyt ^{99m}Tc in examined Patient K. (26 years old) from the control group:
a – qualitative analysis of radiopharmaceutical (RP) bolus transit on a series of images in frame-by-frame layout with 0.5 sec interval from seconds 1 to 25 after one act of swallowing (normal bolus transit through the esophagus); *b* – quantitative analysis of RP bolus esophageal transit (transit time is 7 sec), activity/time graphs (top – by segments, bottom – by esophagus as a whole)

Таблица 1

Балльная система оценки выраженности нарушения транспортной функции пищевода

Table 1

Scoring system for assessing the severity of esophageal dysmotility

Параметр / Parameter	Оценка в баллах / Score in points			Норма / Norm
	1	2	3	
Время транзита болюса по пищеводу, с / Time of bolus esophageal transit, sec	15–25	25–40	>40	<15 с
Клиренс к 15-й секунде, % / Clearance by the 15th second, %	60–80	40–60	<40	90

Примечание. При выраженных нарушениях транспортной функции пищевода (более 3 баллов) проводилась проба в вертикальном положении пациента с использованием той же самой балльной оценки и расчета остаточной активности в пищеводе к концу 1-й минуты.

Note. In severe violations of the esophageal transport function (more than 3 points), a test was performed in the patient's vertical position using the same score and calculating the residual activity in the esophagus by the end of the 1st minute.

с приемом пищи не ранее чем за 8–12 ч до исследования.

Первый этап включал оценку транспортной функции пищевода (ТПФП) и выявление ранних ГЭР (1 мин после глотания) в режиме быстрой съемки. Запись изображения в динамическом режиме 0,5 с на 1 кадр в течение 60 с начинали сразу после перорального приема около 25 МБк РФП в 10–15 мл жидкости (апельсинового сока) – индивидуально подобранный объем, который пациент может принять одним глотком с последующим выполнением «сухих» глотаний в течение 30 с.

Для оценки полученных в динамической фазе изображений использовали программу NM Esophagus (Philips, Нидерланды), позволяющую анализировать суммарное изображение всего пищевода и каждого его отдела (верхнего, среднего и нижнего, включающего область желудка), определять время прохождения болюса через пищевод в целом и каждый из отделов с построением кривых «активность/время», а также рассчитывать процент остаточной активности.

Первоначально проводили качественную оценку полученных изображений, основанную на просмотре отдельных кадров, при которой определяли особенности морфологии глотки и пищевода, выявляли наличие неравномерности продвижения и распределения, фрагментации и/или задержки болюса, аспирации в дыхательные пути (рис. 2, *a*). Затем выполняли количественный анализ, основанный на вычислении параметров по кривым «активность/время» транзита РФП через пищевод в целом и каждый из его отделов с целью раздельной оценки (рис. 2, *b*). Для этого в ручном режиме выбирали соответствующие зоны интереса. С помощью количественного анализа определяли время транзита болюса РФП по пищеводу и клиренс за первые 15 с (табл. 1).

Поскольку в доступной литературе отмечен существенный разброс показателей нормы времени транзита болюса по пищеводу и клиренса к 15-й секунде, результаты ДСЦП с ^{99m}Тс-технефитом у практически здоровых лиц, выполненные в радиоизотопной лаборатории ГАУЗ «Республиканская клиническая больница» Минздрава Республики Татарстан (г. Казань), послужили для создания собственной базы данных, и полученные показатели в дальнейшем приняты как референтные значения нормы (см. табл. 1). На основании количественного анализа была предложена балльная система оценки выраженности нарушений ТПФП, которая отражает степень замедления продвижения РФП по пищеводу и степень очищения пищевода (клиренс) от остаточной активности РФП к 15-й секунде исследования.

На втором этапе осуществляли выявление эпизодов поздних ГЭР и оценивали время желудочной эвакуации. После окончания первого этапа регистрации изображений пациент приподнимался на столе гамма-камеры для принятия 400 мл апельсинового сока (или воды, смешанной с лимонной кислотой), после чего вновь принимал положение лежа на спине, которое сохранял на протяжении всего времени исследования. После укладки больного начинали запись новой серии последовательных изображений в динамическом режиме 1 кадр в 3 с в течение 30 мин.

Оценку изображений осуществляли с помощью качественного и количественного анализа. Первый основан на визуальной оценке рефлюкса в режиме последовательной визуализации сгруппированных изображений. Количественный анализ заключался в вычислении заданных параметров кривых «активность/время», построенных с области пищевода, с помощью которых оценивали количество эпизодов ГЭР и их длительность. За патологический ГЭР принимали повторное повышение активности РФП над областью пищевода более 4% от активности в области желудка.

Подобно оценке ТПФП была предложена балльная оценка выраженности ГЭР на основании анализа количества эпизодов рефлюкса, его

Таблица 2

Балльная система оценки выраженности гастроэзофагеального рефлюкса

Table 2

Score system for assessing the severity of gastroesophageal reflux

Параметр / Parameter	Оценка в баллах / Score in points		
	1	2	3
Количество эпизодов, n / Number of episodes, n	2–3	4–8	>9
Длительность, с / Duration, sec	30–45	45–60	>60
Уровень заброса / Rising level	Дистальный / Distal	Средний / Medium	Проксимальный / Proximal

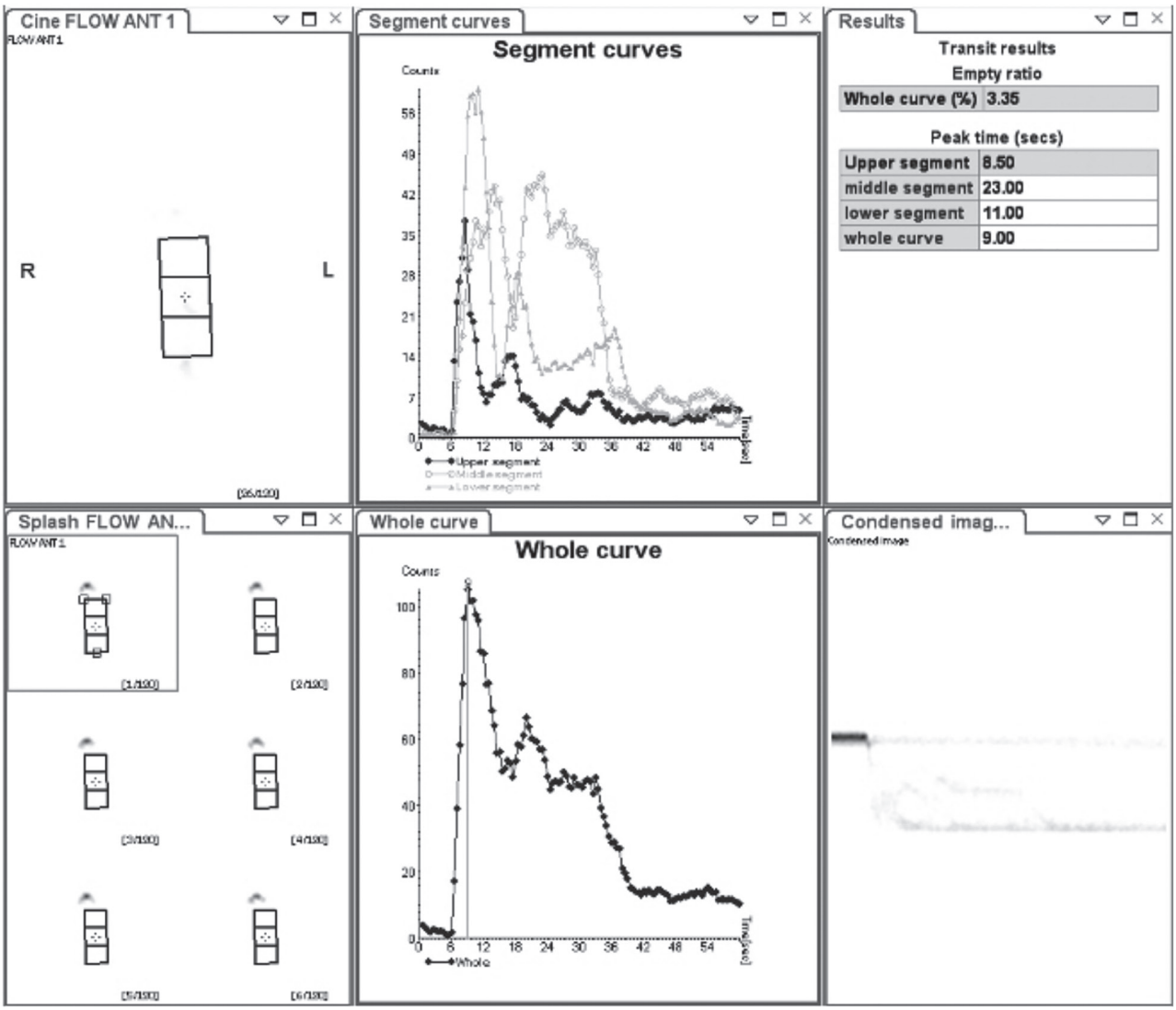

Рис. 3. Результаты ДСЦП с ^{99m}Tc-технефитом у пациентки Л. (60 лет) с гиперкинетическим типом нарушения моторики пищевода, графики «активность/время». Умеренно выраженное нарушение транспортной функции пищевода (ТПФП) на уровне нижней и средней третей по спастическому типу. Время транзита – 34 с, клиренс к 15-й секунде – 51%

Fig. 3. Results of DES with Technephyt ^{99m}Tc in Patient L. (60 years old) with hyperkinetic type of esophageal dismotility, activity/time graphs. Moderate spastic type disorder of esophageal transport function at the levels of lower and middle thirds. Transit time is 34 sec, clearance by the 15th second is 51%

длительности, уровня заброса ГЭР (табл. 2). Это позволило сопоставить выраженность нарушений ТПФП и ГЭР у больных ССД.

Статистическую обработку данных проводили с помощью программы Statistica 14.0 (Windows XP/Vista 7). Графические данные анализировали в программе Microsoft Excel 2010. Анализ количественных данных проводили поэтапно: 1) определение нормальности распределения по критерию W-теста Шапиро–Уилка; 2) сравнение совокупностей по количественным признакам (непараметрический анализ) по U-критерию Манна–Уитни; 3) изучение связи между признаками по коэффициенту корреляции Спирмена и выполнение корреляционно-регрессионного анализа для установления тесноты связи признаков.

Результаты

По данным качественного и количественного анализа изображений, полученных при ДСЦП в группе контроля, существенных отклонений транзита болюса по пищеводу в целом и по всем трем его сегментам не выявлено. Время прохождения болюса в среднем по группе составило 7,1 ± 2,8 с, клиренс – 90% и более, что соответствует нормальным показателям (см. рис. 2, *b*).

По данным качественного и количественного анализа у 33 из 74 пациентов (45%) с диагностированными нарушениями ТПФП выявлен гиперкинетический тип нарушений моторики пищевода (рис. 3), который характеризуется быстрой начальной эвакуацией с единичными или множественными эпизодами повторного повышения

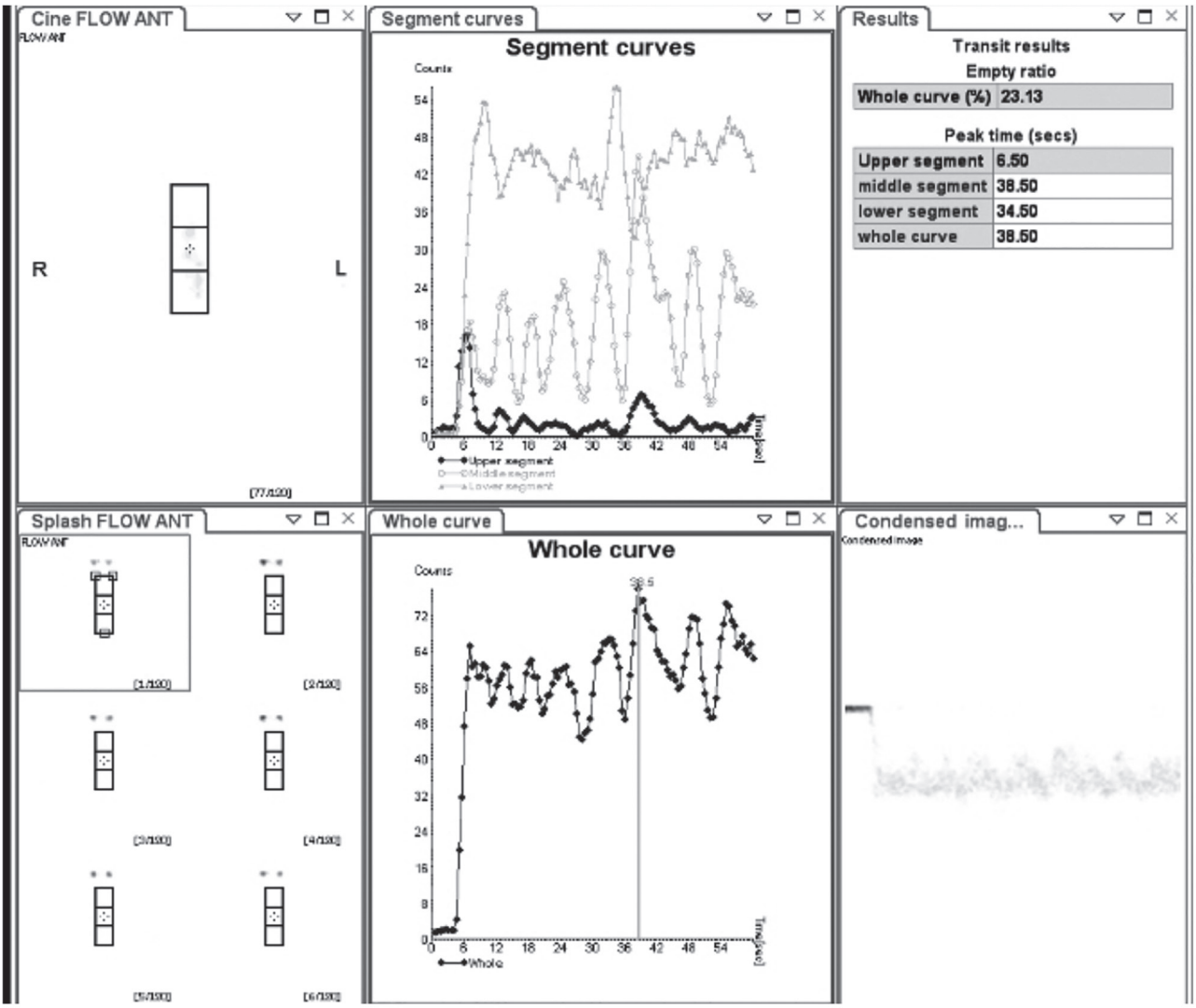

Рис. 4. Результаты ДСЦП с ^{99m}Tc-технефитом у пациента Л. (42 года) с гипокинетическим типом нарушения моторики пищевода, графики «активность/время». Выраженная задержка прохождения болюса РФП на уровне нижней и средней третей. Время пищеводного транзита не определяется. Остаточная активность к концу 1-й минуты – 90%

Fig. 4. Results of DES with Technephyt ^{99m}Tc in Patient L. (42 years old) with hypokinetic type esophageal dismotility, activity/time graphs. Pronounced delay in RP bolus transit at the level of lower and middle thirds. Transit time is not determined. Residual activity by the end of the 1st minute is 90%

активности во всех сегментах пищевода, отражающими наличие сегментарного спазма преимущественно в дистальных и средних отделах. Время пищеводного транзита в среднем составило 32 (28–36) с, клиренс к 15-й секунде – 53% (47–59%), что соответствует 2 баллам по шкале выраженности нарушений ТПФП.

У 41 (55%) пациента нарушения моторики пищевода имели гипокинетический тип (рис. 4), характеризующийся значительными замедлением или задержкой РФП, обусловленными снижением тонуса нижнего пищеводного сфинктера и отсутствием перистальтики. Среднее время пищеводного транзита не определялось, остаточная активность составляла в среднем больше 80% к концу 1-й минуты.

Оказалось, что у больных с гипокинетическим типом нарушения моторной функции пищевода продолжительность анамнеза заболевания достоверно больше, чем у пациентов с гиперкинетическим типом: 13,8 ± 8,24 и 3,27 ± 2,14 соответственно ($p > 0,05$). Лишь у 1 больного с продолжительностью анамнеза 26 лет не было нарушения ТПФП.

По данным балльной системы оценки ТПФП у больных ССД выраженное (3 балла) нарушение моторики пищевода отмечалось в 41 случае (55%), умеренно выраженное (2 балла) – в 15 (21%), слабовыраженное (1 балл) – в 18 (24%). У 3 (4%) пациентов нарушений моторики не выявлено (рис. 5). При сравнении с показателями группы контроля, в которой нарушений ТПФП не определено, различия баллов, характеризующих выраженность нарушения моторики пищевода, оказались статистически значимыми (U-критерий Манна–Уитни).

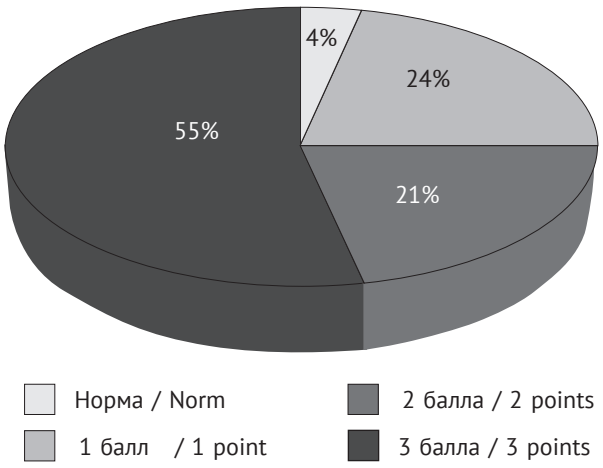

Рис. 5. Распределение пациентов с системной склеродермией по выраженности нарушения моторики пищевода

Fig. 5. Distribution of patients with systemic scleroderma by severity of esophageal dismotility

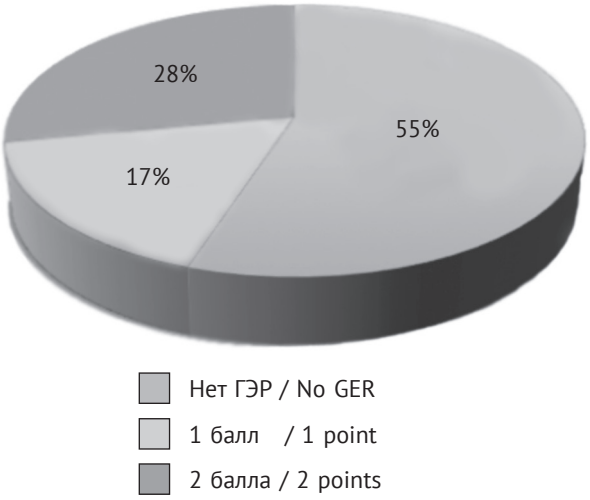

Рис. 6. Распределение пациентов с системной склеродермией по выраженности гастроэзофагеального рефлюкса (ГЭР)

Fig. 6. Distribution of patients with systemic scleroderma by severity of gastroesophageal reflux (GER)

По данным качественного и количественного анализа изображений, полученных при ДСЦП на втором этапе исследования, ГЭР выявлен у 35 из 77 пациентов (45%), в том числе слабовыраженный (1 балл) – у 13 (37%), умеренно выраженный (2 балла) – у 22 (63%). Выраженный (3 балла) ГЭР не выявлен ни в одном случае (рис. 6).

В качестве примеров диагностированного ГЭР приводим данные ДСЦП двух пациентов с ССД (рис. 7, 8).

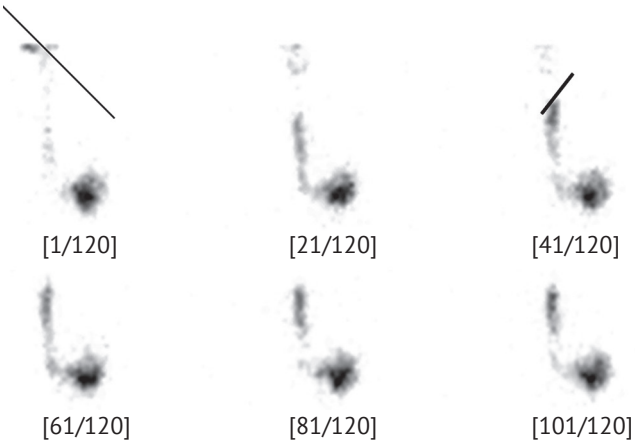

Рис. 7. Результаты ДСЦП с ^{99m}Tc-технефитом у пациента Л. (44 года). Качественная оценка транзита болюса РФП по пищеводу. Визуализация эпизода рефлюкса продолжительностью 15 с (5 кадров с временным интервалом 3 с), поднимающегося до средней трети пищевода

Fig. 7. Results of DES with Technephyt ^{99m}Tc in Patient L. (44 years old). Qualitative assessment of a reflux episode lasting 15 sec (5 frames with a 3 sec interval), rising to the middle third of the esophagus

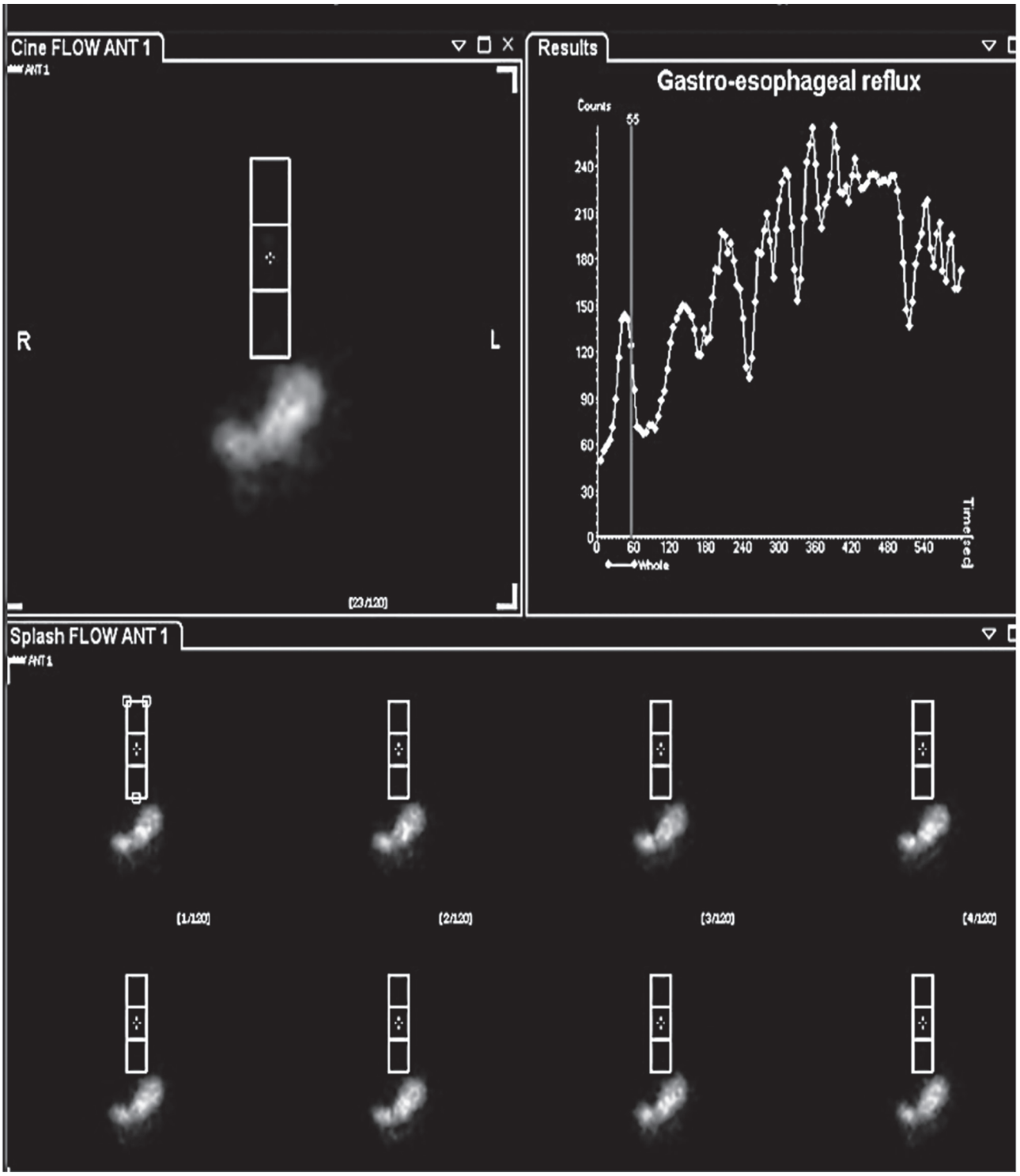

Рис. 7. Результаты ДСЦП с ^{99m}Tc-технефитом у пациента Л. (40 лет). Качественная и количественная оценка транзита болюса РФП по пищеводу. Визуализация множественных эпизодов рефлюкса и график «активность/время», отражающий повышение активности РФП в форме пиков с области пищевода

Fig. 7. Results of DES with Technephyt ^{99m}Tc in Patient L. (40 years old). Qualitative and quantitative assessment of RP bolus esophageal transit. Visualization of multiple reflux episodes and an activity/time graph reflecting an increase in RP activity in the form of peaks from the esophagus area

При анализе выраженности нарушений ТПФП у больных ССД с различными типами дисфункции оказалось, что слабовыраженные (1 балл) и умеренные (2 балла) нарушения преобладали у пациентов с гиперкинетическим типом, выраженные (3 балла) – у всех больных с гипокинетическим типом. Что касается ГЭР, зависимости от типа нарушения моторики и выраженностью ГЭР выявлено не было.

Для установления зависимости между нарушением ТПФП и наличием и выраженностью ГЭР, длительностью заболевания проведен корреляционный анализ у 77 пациентов с ССД. В группу анализируемых признаков вошли данные балльной оценки ГЭР и нарушений ТПФП.

Первоначально определяли наличие связи между выявлением ГЭР и выраженностью нарушения ТПФП, для чего использовали коэффициент ранговой корреляции r_{xy} Спирмена [23]. По результатам проведенного анализа взаимосвязь между наличием ГЭР и выраженностью нарушения ТПФП не установлена ($r_{xy} = 0,342$; $p > 0,05$).

Было предположено, что выраженность нарушений моторики пищевода у пациентов с ГЭР зависит от степени выраженности самого ГЭР. Для проверки этой гипотезы у 35 (45%) пациентов с ГЭР выполнен корреляционный анализ выраженности рефлюкса и ТПФП, дополненный анализом линейной регрессии и оценкой статистической значимости по t-критерию Стьюдента. Полученные данные свидетельствуют о наличии прямой, заметной (по шкале Чеддока), статистически значимой зависимости ($r_{xy} = 0,724$; $r = 0,607$; $p = 0,051083$) между выраженностью ГЭР и нарушения ТПФП.

Обсуждение

У пациентов с ССД пищевод является одним из наиболее часто поражаемых внутренних органов. В случае поздней диагностики его вовлеченности в патологический процесс и несвоевременно начатого лечения происходит прогрессирующее развитие необратимых склеротических распространенных изменений, усугубляющих и без того плохой общий прогноз больных ССД [24]. Поэтому применение адекватных методов диагностики поражения пищевода на ранних стадиях является важной задачей.

Конечно же, решение о выборе того или иного диагностического метода исследования для оценки ТПФП во многом зависит от клинической картины заболевания [25]. В большинстве случаев симптомы дисфагии и ГЭР присутствуют на ранних стадиях заболевания ССД, однако у части пациентов поражение пищевода длительное время протекает бессимптомно, при этом эндоскопическое или рентгеноскопическое исследование примерно у 3/4 больных выявляет дилатацию пищевода [14]. Подобная ситуация наблюдалась и в нашей работе: у 20 из 77 пациентов (26%), включенных в исследование, не было «пищеводных» жалоб.

Как правило, алгоритм исследования при наличии дисфагии первоначально предполагает выполнение рентгеноскопии с барием или ЭГДС с целью исключения структурных изменений в пищеводе, после чего в план обследования включаются методы функциональной оценки, среди которых предпочтение отдается манометрии [11, 13, 14, 25, 26]. Последняя все чаще применяется для диагностики первичных нарушений моторики пищевода, к которым относится склеродермия, а также кардиоспазма, обструкции пищеводно-желудочного соединения, неспецифических нарушений моторики и др. Однако манометрия имеет свои ограничения, в том числе связанные с методическими сложностями, а также приемлемостью для больных ССД. Кроме того, наличие самой манометрической трубки в пищеводе может повлиять на эффективность сокращения его гладкомышечного сегмента. И еще одно важное ограничение обусловлено недостаточной распространенностью метода и возможностью широкого его применения в повседневной клинической практике [9, 26].

Именно поэтому в нашем исследовании для оценки моторики пищевода был применен радионуклидный метод – динамическая сцинтиграфия, которая хорошо переносится больными, методически просто выполнима при наличии любой гамма-камеры с большим полем видения детектора и, по мнению ряда авторов, является методом выбора для ранней диагностики нарушений ТПФП и ГЭР [21, 27, 28], даже у детей и младенцев [16]. В последние годы метод особенно востребован для оценки нарушений не только ТПФП, но и желудка и кишечника у пациентов с поставленным или предполагаемым диагнозом ССД [28].

У абсолютного большинства больных ССД в нашем исследовании выявлены нарушения моторики пищевода, при этом в половине случаев (55%) – выраженные, что совпадает с данными литературы и результатами, полученными ранее [21, 28]. В то же время у 33 пациентов определялись умеренно и слабовыраженные нарушения ТПФП (15 (21%) и 18 (24%) случаев соответственно) с временем транзита болюса до 25 и 40 с и достаточно быстрым клиренсом пищевода, что позволило своевременно начать соответствующую терапию. По данным литературы, у пациентов с ССД время транзита болюса существенно превышает 30 с и выявляется выраженная задержка болюса РФП к 10-й секунде [9, 21, 26]. Следует отметить, что в существующих публикациях показатели нормальных значений времени транзита и клиренса пищевода достаточно вариабельны [9, 29], в связи с чем на основании результатов исследований практически здоровых лиц

нами создана собственная база данных и определены показатели, которые в дальнейшем приняты как референтные значения нормы.

Что касается ГЭР, в нашем исследовании он выявлен почти у половины больных ССД (45%), что является характерным для этой патологии [16, 28, 30–32]. Однако следует отметить, что выраженные и высокие рефлюксы не определялись ни в одном случае, у всех пациентов выраженность ГЭР была слабо- и умеренно выраженной.

С целью сопоставления выраженности нарушений ТПФП и ГЭР по данным разработанной балльной оценочной шкалы проведен корреляционный анализ, по результатам которого показано, что наличие ГЭР не влияет на выраженность и тип нарушения моторики пищевода, то есть само наличие ГЭР на определяет тяжесть нарушения ТПФП, о чем свидетельствуют и данные литературы [28, 30]. Можно предположить, что изменения в структуре пищевода, которые происходят в результате патологических процессов при ССД, недостаточны для стойкого снижения антирефлюксного барьера. С другой стороны, нельзя исключать, что потеря тонуса нижнего пищеводного сфинктера не будет являться предпосылкой к развитию гастроэзофагеальной рефлюксной болезни [31].

В то же время было подтверждено, что выраженность ГЭР, обусловленная удлинением времени контакта рефлюксата со слизистой пищевода, тесно связана с выраженностью нарушений моторики пищевода [28, 30]. Полученная корреляция имеет вполне логическое объяснение. У пациентов, у которых был выявлен ГЭР, тяжесть самого рефлюкса достоверно влияла на выраженность/быстроту возникновения нарушения перистальтики пищевода. Длительное повреждающее действие соляной кислоты, содержащейся в рефлюксате, то есть длительность рефлюкса, приводит к хроническому воспалению в нижней трети пищевода с развитием локального повреждения слизистой оболочки, что, в свою очередь, усугубляет выраженность нарушений ТПФП [13, 31, 33].

Заключение

Применение радионуклидного метода ДСЦП позволило подтвердить наличие нарушений ТПФП у абсолютного большинства больных ССД, не осложненной поражением ЖКТ, и диагностировать почти у половины из них ГЭР, в том числе практически у 1/3 обследованных при отсутствии «пищеводных» симптомов. Важно подчеркнуть, что на основании предложенной системы балльной оценки степени тяжести нарушений ТПФП и ГЭР установлено, что выраженность нарушений моторики пищевода не связана с наличием ГЭР, а зависит от его тяжести. Следует отметить и то, что примерно у 1/2 больных ССД нарушения ТПФП оказались начальными и умеренно выраженными, что позволяет предполагать высокую эффективность своевременно начатого лечения.

В настоящее время ДСЦП применяется крайне ограниченно, что объясняется несколькими причинами, в том числе и началом более широкого внедрения в клиническую практику манометрии высокого разрешения. Тем не менее результаты нашего исследования свидетельствуют, что ДСЦП с учетом достаточно низкой лучевой нагрузки следует рекомендовать и более широко использовать для оценки функциональных расстройств пищевода и диагностики ГЭР – возможно, не только у больных ССД, но и в иных ситуациях, когда результаты манометрии оказались неоднозначными и/или при отказе больного от ее проведения.

Литература / References

1. Гусева Н.Г. Системная склеродермия. В кн.: Насонов Е.Л. (ред.) Российские клинические рекомендации. Ревматология. М.: ГЭОТАР-Медиа; 2010. [Guseva NG. Systemic scleroderma. In: Nasonov EL (Ed). Russian clinical guidelines. Rheumatology. Moscow: GEOTAR-Media; 2010 (in Russ.).]
2. Насонов Е.Л. (ред.) Российские клинические рекомендации. Ревматология. Москва: ГЭОТАР-Медиа; 2017: 464 с. [Nasonov EL (Ed). Russian clinical guidelines. Rheumatology. Moscow: GEOTAR-Media; 2017: 464 pp. (in Russ.).]
3. Клинические рекомендации. Прогрессирующий системный склероз (системная склеродермия). 2016. URL: https://medi.ru/klinicheskie-rekomendatsii/progressiruyuschij-sistemnyj-skleroz-sistemnaya-sklerodermiya_14207/ (дата обращения 15.05.2023). [Clinical guidelines. Progressive systemic sclerosis (systemic scleroderma). 2016. Available at: https://medi.ru/klinicheskie-rekomendatsii/progressiruyuschij-sistemnyj-skleroz-sistemnaya-sklerodermiya_14207/ (accessed 15.05.2023).]
4. Elhai M, Avouac J, Kahan A, Allanore Y. Systemic sclerosis: recent insights. Joint Bone Spine. 2015; 82(3): 148–53. http://doi.org/10.1016/j.jbspin.2014.10.010.
5. Pulkowski G, Budzyński J, Kłopocka M, Świątkowski M. Digestive tract in patients with systemic sclerosis. Reumatologia. 2006; 44(2): 95–101.
6. Hughes M, Ong VH, Anderson ME, et al. Consensus best practice pathway of the UK Scleroderma Study Group: digital vasculopathy in systemic sclerosis. Rheumatology (Oxford). 2015; 54(11): 2015–24. http://doi.org/10.1093/rheumatology/kev201.
7. Clements PJ, Becvar R, Drosos AA, et al. Assessment of gastrointestinal involvement. Clin Exp Rheumatol. 2003; 21(Suppl. 29): S15–8.

8. Wielosz E, Borys O, Zychowska I, Majdan M. Gastrointestinal involvement in patients with systemic sclerosis. Pol Arch Med Wewn. 2010; 120(4): 132–6.
9. Chojnowski M, Kobylecka M, Olesińska M. Esophageal transit scintigraphy in systemic sclerosis. Reumatologia. 2016; 54(5): 251–5. http://doi.org/10.5114/reum.2016.63666.
10. Saleh CM, Smout AJ, Bredenoord AJ. The diagnosis of gastro-esophageal reflux disease cannot be made with barium esophagograms. J Neurogastroenterol Motil. 2015; 27(2): 195–200. http://doi.org/10.1111/nmo.12457.
11. Ивашкин В.Т., Маев И.В., Трухманов А.С. и др. Рекомендации Российской гастроэнтерологической ассоциации по диагностике и лечению гастроэзофагеальной рефлюксной болезни. Российский журнал гастроэнтерологии, гепатологии, колопроктологии. 2020; 30(4): 70–97. https://doi.org/10.22416/1382-4376-2020-30-4-70-97. [Ivashkin VT, Maev IV, Trukhmanov AS, et al. Recommendations of the Russian Gastroenterological Association in diagnosis and treatment of gastroesophageal reflux disease. Russian Journal of Gastroenterology, Hepatology, Coloproctology. 2020; 30(4): 70–97 (in Russ.). https://doi.org/10.22416/1382-4376-2020-30-4-70-97.]
12. Kuo P, Holloway RH, Nguyen NQ. Current and future techniques in the evaluation of dysphagia. J Gastroenterol Hepatol. 2012; 27(5): 873–81. https://doi.org/10.1111/j.1440-1746.2012.07097.x.
13. Katzka DA, Kahrilas PJ. Advances in the diagnosis and management of gastroesophageal reflux disease. BMJ. 2020; 371: m3786. http://doi.org/10.1136/bmj.m3786.
14. Voulgaris TA, Karamanolis GP. Esophageal manifestation in patients with scleroderma. World J Clin Cases. 2021; 9(20): 5408–19. http://doi.org/10.12998/wjcc.v9.i20.5408.
15. Taillefer R, Jadliwalla M, Pellerin E, et al. Radionuclide esophageal transit study in detection of esophageal motor dysfunction: comparison with motility studies (manometry). J Nucl Med. 1990; 31(12): 1921–6.
16. Malmud LS, Fisher RS. Radionuclide studies of esophageal transit and gastroesophageal reflux. Semin Nucl Med. 1982; 12(2): 104–15. http://doi.org/10.1016/s0001-2998(82)80002-0.
17. Blackwell JN, Hannan WJ, Adam RD, Heading RC. Radionuclide transit studies in the detection of oesophageal dysmotility. Gut. 1983; 24(5): 421–6. http://doi.org/10.1136/gut.24.5.421.
18. de Caestecker JS, Blackwell JN, Adam RD, et al. Clinical value of radionuclide oesophageal transit measurement. Gut. 1986; 27(6): 659–66. http://doi.org/10.1136/gut.27.6.659.
19. Parkman HP, Maurer AH, Caroline DF, et al. Optimal evaluation of patients with nonobstructive esophageal dysphagia: manometry, scintigraphy, or videoesophagography? Dig Dis Sci. 1996; 41(7): 1355–68. http://doi.org/10.1007/BF02088560.
20. Pitrez EH, Bredemeier M, Xavier RM, et al. Oesophageal dysmotility in systemic sclerosis: comparison of HRCT and scintigraphy. Br J Radiol. 2006; 79(945): 719–24. http://doi.org/10.1259/bjr/17000205.
21. Баширов Р.А., Хайрутдинова И.Ю., Юсупова А.Ф. и др. Возможности ранней диагностики поражения пищевода у пациентов с системной склеродермией. Практическая медицина. 2018; 16(7-2): 21–5. [Bashirov RA, Khayrutdinova IYu, Yusupova AF, et al. Early diagnosis of esophageal affection in patients with systemic scleroderma. Practical Medicine. 2018; 16(7-2): 21–5 (in Russ.).]
22. O'Connor MK, Byrne PJ, Keeling P, Hennessy TP. Esophageal scintigraphy: applications and limitations in the study of esophageal disorders. Eur J Nucl Med. 1988; 14(3): 131–6. http://doi.org/10.1007/BF00293536.
23. Петри А., Сэбин К. Наглядная статистика в медицине. М.: ГЭОТАР-Медиа; 2003: 143 с. [Petrie A, Sabin C. Medical statistics at a glance. 4th ed. Wiley-Blackwell; 2019: 208 pp.]
24. Zanatta E, Codullo V, Avouac J, Allanore Y. Systemic sclerosis: recent insight in clinical management. Joint Bone Spine. 2020; 87(4): 293–9. http://doi.org/10.1016/j.jbspin.2019.09.015.
25. Volkmann ER, McMahan Z. Gastrointestinal involvement in systemic sclerosis: pathogenesis, assessment and treatment. Curr Opin Rheumatol. 2022; 34(6): 328–36. http://doi.org/10.1097/BOR.0000000000000899.
26. Maurer AH. Gastrointestinal motility, Part 1: Esophageal transit and gastric emptying. J Nucl Med. 2015; 56(8): 1229–38. http://doi.org/10.2967/jnumed.112.114314.
27. Solnes LB, Sheikhbahaei S, Ziessman HA. Nuclear scintigraphy in practice: gastrointestinal motility. AJR Am J Roentgenol. 2018; 211(2): 260–6. http://doi.org/10.2214/AJR.18.19787.
28. McMahan ZH, Tucker AE, Perin J, et al. The relationship between gastrointestinal transit, Medsger GI severity, and UCLA GIT 2.0 symptoms in patients with systemic sclerosis. Arthritis Care Res (Hoboken). 2022; 74(3): 442–50. http://doi.org/10.1002/acr.24488.
29. Antoniou AJ, Raja S, El-Khouli R, et al. Comprehensive radionuclide esophagogastrointestinal transit study: methodology, reference values, and initial clinical experience. J Nucl Med. 2015; 56(5):721–7. http://doi.org/10.2967/jnumed.114.152074.
30. Abignano G, Mennillo GA, Lettieri G, et al. UCLA Scleroderma Clinical Trials Consortium Gastrointestinal Tract (GIT) 2.0 Reflux Scale correlates with impaired esophageal scintigraphy findings in systemic sclerosis. J Rheumatol. 2021; 48(9): 1422–6. http://doi.org/10.3899/jrheum.201283.
31. Aiolfi A, Nosotti M, Matsushima K, et al. Surgical treatment of recalcitrant gastroesophageal reflux disease in patients with systemic sclerosis: a systematic review. Langenbecks Arch Surg. 2021; 406(5): 1353–61. http://doi.org/10.1007/s00423-021-02118-8.
32. Antunes C, Aleem A, Curtis SA. Gastroesophageal Reflux Disease. In: StatPearls [Internet]. Treasure Island (FL): StatPearls Publishing; 2023 Jan.
33. Rieder F, Biancani P, Harnett K, et al. Inflammatory mediators in gastroesophageal reflux disease: impact on esophageal motility, fibrosis, and carcinogenesis. Am J Physiol Gastrointest Liver Physiol. 2010; 298(5): G571–81. http://doi.org/10.1152/ajpgi.00454.2009.

https://doi.org/10.20862/0042-4676-2023-104-2-138-142

Неспецифическое накопление ^{18}F-ФДГ в белом жире при ПЭТ/КТ у детей

Дунайкин М.М., Кайлаш Ч., Киреева Е.Д., Комарова Н.Л., Ликарь Ю.Н.

ФГБУ «Национальный медицинский исследовательский центр детской гематологии, онкологии и иммунологии им. Дмитрия Рогачева» Минздрава России,
ул. Саморы Машела, 1, Москва, 117997, Российская Федерация

Дунайкин Максим Михайлович, врач-радиолог отделения ПЭТ и радионуклидной диагностики ФГБУ «Национальный медицинский исследовательский центр детской гематологии, онкологии и иммунологии им. Дмитрия Рогачева» Минздрава России;
https://orcid.org/0000-0001-9830-5686

Кайлаш Чаурасия, к. м. н., врач-радиолог отделения ПЭТ и радионуклидной диагностики ФГБУ «Национальный медицинский исследовательский центр детской гематологии, онкологии и иммунологии им. Дмитрия Рогачева» Минздрава России;

http://orcid.org/0000-0002-7427-4560

Киреева Елена Дмитриевна, врач-радиолог отделения ПЭТ и радионуклидной диагностики ФГБУ «Национальный медицинский исследовательский центр детской гематологии, онкологии и иммунологии им. Дмитрия Рогачева» Минздрава России;

http://orcid.org/0000-0003-3990-8879

Комарова Надежда Львовна, врач-радиолог отделения ПЭТ и радионуклидной диагностики ФГБУ «Национальный медицинский исследовательский центр детской гематологии, онкологии и иммунологии им. Дмитрия Рогачева» Минздрава России;

http://orcid.org/0000-0001-5841-5848

Ликарь Юрий Николаевич, д. м. н., заведующий отделением ПЭТ и радионуклидной диагностики ФГБУ «Национальный медицинский исследовательский центр детской гематологии, онкологии и иммунологии им. Дмитрия Рогачева» Минздрава России;
http://orcid.org/0000-0002-6158-2222

Резюме
Позитронно-эмиссионная томография, совмещенная с компьютерной томографией (ПЭТ/КТ) с ^{18}F-фтордезоксиглюкозой (^{18}F-ФДГ) играет одну из ключевых ролей при выборе тактики ведения онкологических пациентов и в основном применяется для первичного стадирования, оценки эффективности терапии и выявления рецидива. Из-за неспецифического характера накопления ^{18}F-ФДГ врач-радиолог должен быть знаком не только с физиологическим накоплением, но и с вариантами атипичного накопления, чаще всего встречающимися при нарушении правил подготовки к исследованию и/или приеме некоторых лекарственных препаратов. Наш клинический случай демонстрирует нетипичный вариант распределения ^{18}F-ФДГ в белой жировой ткани у ребенка, длительно получавшего терапию глюкокортикоидами.
Ключевые слова: ^{18}F-фторзезоксиглюкоза; ^{18}F-ФДГ; позитронно-эмиссионная томография, совмещенная с компьютерной томографией; ПЭТ/КТ; белая жировая ткань.
Конфликт интересов. Авторы заявляют об отсутствии конфликта интересов.
Для цитирования: Дунайкин М.М., Кайлаш Ч., Киреева Е.Д., Комарова Н.Л., Ликарь Ю.Н. Неспецифическое накопление ^{18}F-ФДГ в белом жире при ПЭТ/КТ у детей. *Вестник рентгенологии и радиологии.* 2023; 104(2): 138–42. https://doi.org/10.20862/0042-4676-2023-104-2-138-142
Для корреспонденции: Дунайкин Максим Михайлович, E-mail: dynia1991@rambler.ru

Статья поступила 30.01.2023 После доработки 24.03.2023 Принята к печати 25.03.2023

Atypical Uptake of ^{18}FDG in White Adipose Tissue During PET/CT in Children

Maxim M. Dunaikin, Chaurasiya Kailash, Elena D. Kireeva, Nadezhda L. Komarova, Yury N. Likar

[1] *Dmitry Rogachev National Medical Research Center of Pediatric Hematology, Oncology and Immunology, ul. Samory Mashela, 1, Moscow, 117997, Russian Federation*

Maxim M. Dunaikin, Radiologist, Department of PET and Radionuclide Diagnostics, Dmitry Rogachev National Medical Research Center of Pediatric Hematology, Oncology and Immunology;
https://orcid.org/0000-0001-9830-5686

Chaurasiya Kailash, Cand. Med. Sc., Radiologist, Department of PET and Radionuclide Diagnostics, Dmitry Rogachev National Medical Research Center of Pediatric Hematology, Oncology and Immunology;

http://orcid.org/0000-0002-7427-4560

Elena D. Kireeva, Radiologist, Department of PET and Radionuclide Diagnostics, Dmitry Rogachev National Medical Research Center of Pediatric Hematology, Oncology and Immunology;

http://orcid.org/0000-0003-3990-8879

Nadezhda L. Komarova, Radiologist, Department of PET and Radionuclide Diagnostics, Dmitry Rogachev National Medical Research Center of Pediatric Hematology, Oncology and Immunology;

http://orcid.org/0000-0001-5841-5848

Yury N. Likar, Dr. Med. Sc., Head of Department of PET and Radionuclide Diagnostics, Dmitry Rogachev National Medical Research Center of Pediatric Hematology, Oncology and Immunology;

http://orcid.org/0000-0002-6158-2222

Abstract

Positron emission tomography combined with computed tomography (PET/CT) with ^{18}F-fluoro-deoxyglucose (^{18}F-FDG) plays an important role in the management of cancer patients and is mainly used for primary staging, evaluation of treatment response and detection of disease recurrence. Due to non-specific nature of ^{18}F-FDG uptake, a radiologist must be familiar with both physiological and atypical distribution of radiopharmaceuticals. Inappropriate patient preparation for the study and/or taking certain drugs can lead to abnormal ^{18}F-FDG distribution. Our clinical case demonstrates an atypical uptake of ^{18}F-FDG in white adipose tissue in a child treated with glucocorticoids for a long time.

Keywords: ^{18}F-fluoro-deoxyglucose; ^{18}F-FDG; positron emission tomography combined with computed tomography; PET/CT; white adipose tissue.

Conflict of interest. The authors declare no conflict of interest.

For citation: Dunaikin MM, Kailash Ch, Kireeva ED, Komarova NL, Likar YuN. Atypical uptake of ^{18}FDG in white adipose tissue in children at PET/CT. *Journal of Radiology and Nuclear Medicine.* 2023; 104(2): 138–42 (in Russian). https://doi.org/10.20862/0042-4676-2023-104-2-138-142

For corresponding: Maxim M. Dunaikin, E-mail: dynia1991@rambler.ru

Received January 30, 2023 *Revised March 24, 2023* *Accepted March 25, 2023*

Введение

Позитронно-эмиссионная томография, совмещенная с компьютерной томографией (ПЭТ/КТ) с ^{18}F-фтордезоксиглюкозой (^{18}F-ФДГ) играет одну из ключевых ролей при выборе тактики ведения онкологических пациентов и в основном применяется для первичного стадирования, оценки эффективности терапии и выявления рецидива.

К сожалению, ^{18}F-ФДГ не обладает специфичностью и кроме опухолевой ткани накапливается в очагах воспалительного генеза как инфекционной, так и неинфекционной природы, травмах и т.д. [1]. Для получения на ПЭТ/КТ изображений хорошего качества с нормальным физиологическим распределением ^{18}F-ФДГ в органах и тканях требуется соблюдение правил подготовки к исследованию. Одним из факторов, влияющим на физиологическое накопление ^{18}F-ФДГ, может стать прием некоторых лекарственных препаратов [2].

В данном наблюдении демонстрируется редкий случай атипичного накопления ^{18}F-ФДГ в белой жировой ткани у пациента, длительно получавшего терапию глюкокортикоидами.

Описание случая

Мальчику 7 лет с диагнозом «недифференцированная веретеновидноклеточная саркома правой височной области» на этапе противорецидивной терапии с подозрением на прогрессию заболевания выполнили ПЭТ/КТ с ^{18}F-ФДГ.

Из анамнеза. Удаление образования с резекцией латеральной стенки орбиты, резекцией твердой мозговой оболочки с пластикой дефекта аутотрансплантатом, состояние после лучевой терапии. Произошел рецидив заболевания. Согласно данным выписного эпикриза получал противорецидивную и симптоматическую терапию, включая дексаметазон 0,5 мг 2 раза в день на протяжении 1,5 мес до момента исследования. Все рекомендации по подготовке к исследованию были выполнены. Уровень глюкозы в крови на момент введения ^{18}F-ФДГ составил 4,2 ммоль/л.

На полученных изображениях ***ПЭТ/КТ с ^{18}F-ФДГ*** определялась патологическая метаболическая активность в мягкотканном образовании правой височной и скуловой областей, распространяющаяся на правую глазницу и интракраниально в среднюю черепную ямку – область первичного поражения (рис. 1). Дополнительно визуализировано диффузно-повышенное накопление ^{18}F-ФДГ в подкожной клетчатке щечной области справа и слева, по передней поверхности грудной и брюшной стенок, в ягодичных областях, в области плеч и по медиальной поверхности бедер, которое при

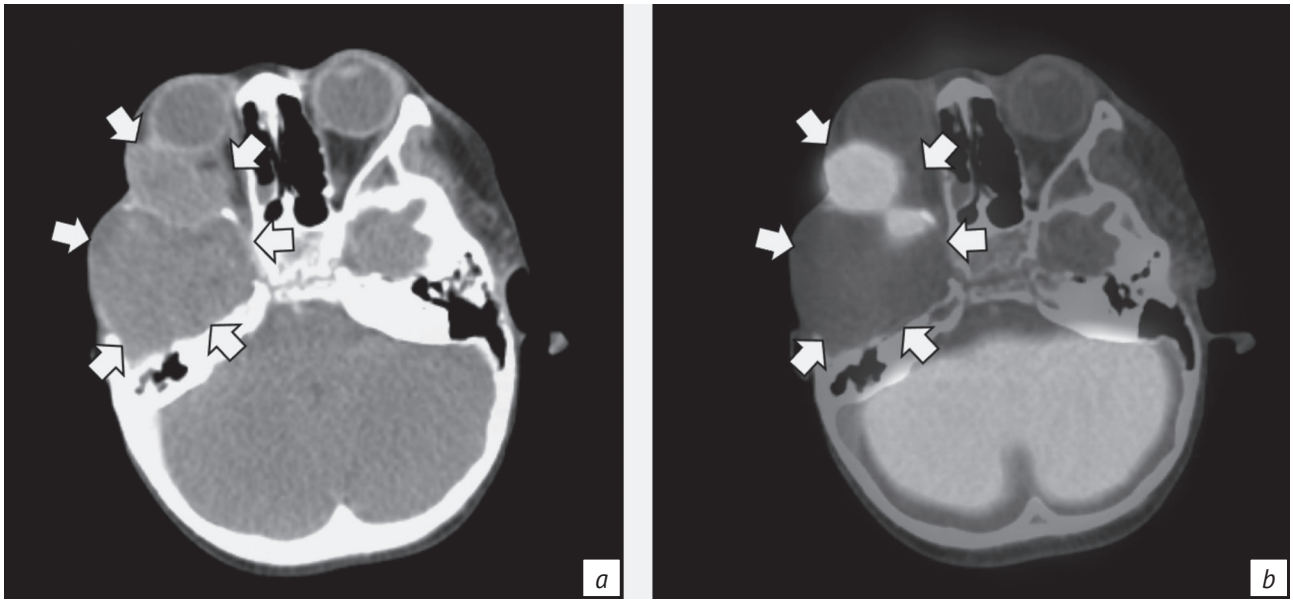

Рис. 1. Позитронно-эмиссионная томография, совмещенная с компьютерной томографией (ПЭТ/КТ) с ^{18}F-фтордезоксиглюкозой (^{18}F-ФДГ):
a – аксиальный срез КТ с внутривенным контрастированием демонстрирует мягкотканное образование в правой подвисочной области с распространением в правую глазницу, накапливающее контрастный препарат; *b* – на ПЭТ/КТ-совмещенном изображении наблюдается неравномерное накопление ^{18}F-ФДГ в опухоли

Fig. 1. Positron emission tomography combined with computed tomography (PET/CT) with ^{18}F-fluoro-deoxyglucose (^{18}F-FDG):
a – axial CT scan with contrast enhancement demonstrates soft tissue lesion in the right infratemporal region extending into the right orbit, which accumulates contrast agent; *b* – on PET/CT-fused images irregular accumulation of ^{18}F-FDG in the tumor is determined

корреляции с КТ соответствовало накоплению в неизмененной подкожной жировой ткани (белая жировая клетчатка) (рис. 2).

Обсуждение

Накопление ^{18}F-ФДГ при ПЭТ/КТ-исследовании в головном мозге (выраженное), миокарде, глазодвигательных мышцах, слюнных железах, мочевыводящих путях, слепой и подвздошной кишках, яичниках и яичках является физиологическим [1]. В дополнение к указанному физиологическому распределению препарата у взрослых для детей характерно накопление ^{18}F-ФДГ в лимфоидной ткани кольца Пирогова–Вальдейера (может быть выраженным), тимусе, голосовых складках, зонах роста костей [3].

Варианты атипичного распределения ^{18}F-ФДГ как у взрослых, так и у детей хорошо известны и чаще встречаются при несоблюдении правил подготовки к исследованию [1–3] или вызваны другими физиологическими/функциональными процессами при проведении исследования, например: повышенная метаболическая активность в лестничных, межреберных мышцах и диафрагме из-за плача/крика ребенка в период накопления, накопление ^{18}F-ФДГ бурой жировой тканью (чаще в холодное время года, даже при соблюдении требований подготовки) [2–4]. Следует отметить, что накопление ^{18}F-ФДГ в бурой жировой ткани встречается примерно у 1/3 пациентов детского возраста и проявляется в виде множественных метаболически активных очагов различных размеров и интенсивности в области шеи, над- и подключичных, подмышечных, паравертебральных областях и забрюшинном пространстве с обеих сторон, что иногда существенно затрудняет интерпретацию полученных ПЭТ/КТ-изображений и требует повторного выполнения исследования [3, 4].

Напротив, накопление ^{18}F-ФДГ в белой жировой ткани встречается очень редко и не зависит от правил подготовки [5]. По литературным данным, накопление ^{18}F-ФДГ в белой жировой ткани у детей и взрослых вызвано длительным применением кортикостероидов (эффект проявляется в среднем через 1 мес терапии и разрешается через 1 нед после окончания приема кортикостероидов) [5, 6]. При этом лимфома и лейкоз были самыми распространенными диагнозами в этой группе пациентов, но также описаны случаи нейробластомы и саркомы Юинга [5]. Схожая картина может наблюдаться при липодистрофии, ассоциированной с вирусом иммунодефицита человека [7]. Механизм, вероятнее всего, связан со множественным действием

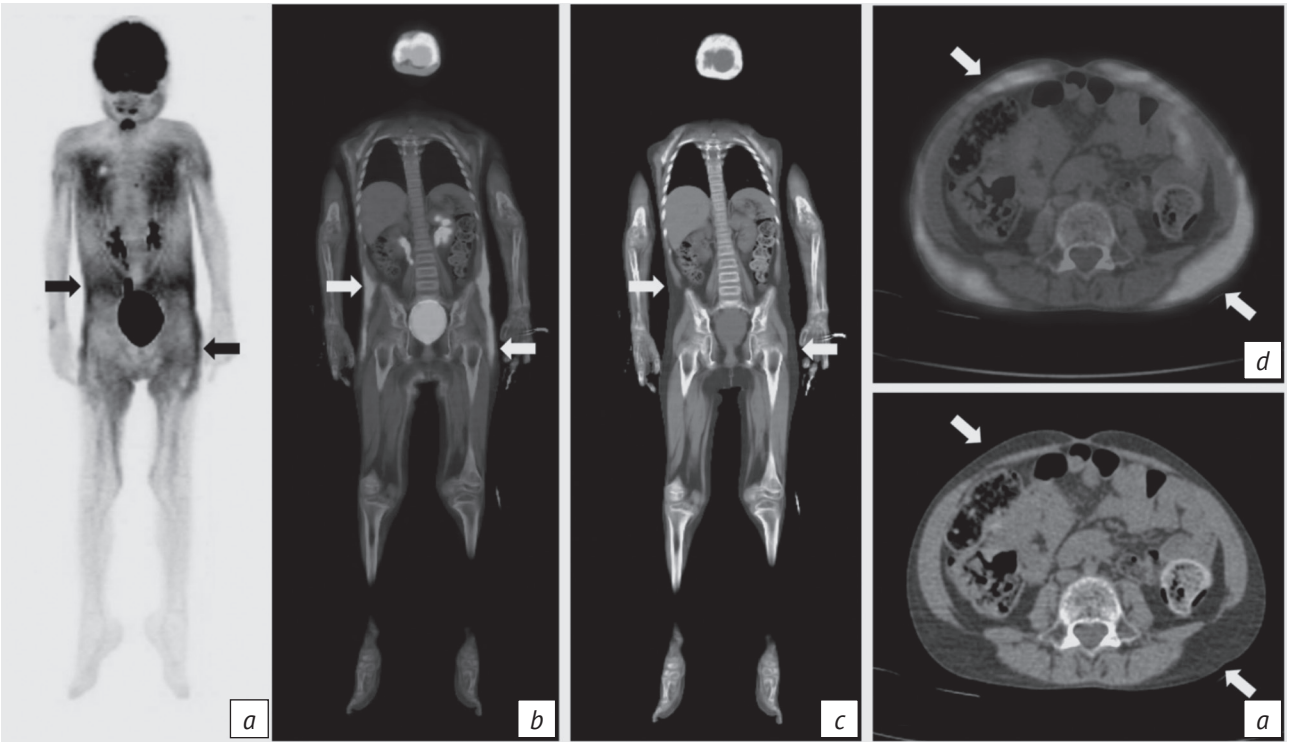

Рис. 2. ПЭТ/КТ с ^{18}F-ФДГ:
a – проекция максимальной интенсивности, различное по интенсивности накопление ^{18}F-ФДГ в подкожной жировой клетчатке щечной области, грудной клетки, поясничной и ягодичной областей с двух сторон, по медиальной поверхности бедер (стрелки); *b*, *c* – коронарные изображения ПЭТ/КТ и КТ демонстрируют накопление ^{18}F-ФДГ в неизмененной подкожной жировой клетчатке, наиболее интенсивное на уровне поясничной и ягодичной областей (стрелки); *d*, *f* – аксиальные изображения ПЭТ/КТ и КТ показывают накопление ^{18}F-ФДГ в неизмененной белой жировой клетчатке (стрелки)

Fig. 2. PET/CT with^{18}F-FDG:
a – maximum intensity projection, ^{18}F-FDG accumulation of different intensity in the subcutaneous adipose tissue of the buccal region, chest, lumbar and gluteal regions on both sides, along the medial thigh surface (arrows); *b*, *c* – coronal PET/CT and CT images demonstrate ^{18}F-FDG accumulation in unchanged subcutaneous adipose tissue, most intense at the level of lumbar and gluteal regions (arrows); *d*, *f* – axial PET/CT and CT images show ^{18}F-FDG accumulation in intact white adipose tissue (arrows)

стероидых гормонов, а именно катаболическим (активация липолиза) и анаболическим (липо- и адипогез с гипертрофией и гиперплазией адипоцитов), приводящим к ремоделированию подкожной клетчатки по кушингоидному типу [8, 9].

В представленном клиническом случае накопление ^{18}F-ФДГ в белой жировой ткани распределялось по кушингоидному типу (в подкожной жировой клетчатке, щечных областях, в области грудной и брюшной стенок, поясничных и ягодичных областях) со снижением накопления ^{18}F-ФДГ в пуле крови и паренхиме печени. Учитывая характер распределения ^{18}F-ФДГ в неизмененной подкожной жировой клетчатке и данные медицинской документации, свидетельствующие о длительном приеме кортикостероидов пациентом перед исследованием, такое накопление было расценено как вызванное длительным приемом кортикостероидов.

Заключение

Надеемся, что наш клинический случай, демонстрирующий атипичное накопление ^{18}F-ФДГ в белой жировой ткани у ребенка, длительно получавшего терапию глюкокортикоидами, будет интересен профессиональному сообществу, а также может помочь в правильной интерпретации исследований подобных пациентов.

Литература / References

1. Kostakoglu L, Hardoff R, Mirtcheva R, et al. PET-CT fusion imaging in differentiating physiologic from pathologic FDG uptake. Radiographics. 2004; 24(5): 1411–31. http://doi.org/10.1148/rg.245035725.
2. Vali R, Alessio A, Balza R, et al. SNMMI Procedure Standard/EANM Practice Guideline on Pediatric ^{18}F-FDG PET/CT for Oncology 1.0. J Nucl Med. 2021; 62(1): 99–110. http://doi.org/10.2967/jnumed.120.254110.

3. Grant FD. Normal variations and benign findings in pediatric ^{18}F-FDG-PET/CT. PET Clin. 2014; 9(2): 195–208. http://doi.org/10.1016/j.cpet.2013.12.002.
4. Hong TS, Shammas A, Charron M, et al. Brown adipose tissue 18F-FDG uptake in pediatric PET/CT imaging. Pediatr Radiol. 2011; 41(6): 759–68. http://doi.org/10.1007/s00247-010-1925-y.
5. Wong KK, Sedig LK, Bloom DA, et al. 18F-2-fluoro-2-deoxyglucose uptake in white adipose tissue on pediatric oncologic positron emission tomography (PET)/computed tomography (CT). Pediatr Radiol. 2020; 50(4): 524–33. http://doi.org/10.1007/s00247-019-04574-3.
6. Sharp SE, Gelfand MJ, Absalon MJ. Altered FDG uptake patterns in pediatric lymphoblastic lymphoma patients receiving induction chemotherapy that includes very high dose corticosteroids. Pediatr Radiol. 2012; 42(3): 331–6. http://doi.org/10.1007/s00247-011-2228-7.
7. Sathekge M, Maes A, Kgomo M, et al. Evaluation of glucose uptake by skeletal muscle tissue and subcutaneous fat in HIV-infected patients with and without lipodystrophy using FDG-PET. Nucl Med Commun. 2010; 31(4): 311–4. http://doi.org/10.1097/MNM.0b013e3283359058.
8. Hofman MS, Hicks RJ. White fat, factitious hyperglycemia, and the role of FDG PET to enhance understanding of adipocyte metabolism. EJNMMI Res. 2011; 1(1): 2. http://doi.org/10.1186/2191-219X-1-2.
9. Minshull M, Strong CR. The stimulation of lipogenesis in white adipose tissue from fed rats by corticosterone. Int J Biochem. 1985; 17(4): 529–32. http://doi.org/10.1016/0020-711x(85)90151-x.

https://doi.org/10.20862/0042-4676-2023-104-2-143-150

Синдром Ледда у новорожденных

Зюзина О.А.

ГБУЗ «Пензенская областная детская клиническая больница им. Н.Ф. Филатова», ул. Бекешская, 43, Пенза, 440018, Российская Федерация

Зюзина Ольга Александровна, врач ультразвуковой диагностики отделения лучевой диагностики ГБУЗ «Пензенская областная детская клиническая больница им. Н.Ф. Филатова»;
https://orcid.org/009-0009-7821-3501

Резюме
Синдром Ледда представляет собой вариант нарушения внутриутробной ротации кишечника, при котором средняя кишка остается фиксированной в одной точке в месте отхождения верхней брыжеечной артерии, в результате чего создаются условия для возникновения заворота вокруг корня брыжейки и развития острой странгуляционной кишечной непроходимости. При полном представительстве синдром Ледда включает в себя высокое расположение купола слепой кишки, гиперфиксацию двенадцатиперстной кишки и отсутствие фиксации брыжейки (с вероятностью возникновения собственно заворота средней кишки). Клинически данное состояние у новорожденных проявляется острой полной высокой странгуляционной кишечной непроходимостью, вплоть до развития шока. Обследование при подозрении на синдром Ледда должно быть комплексным и включать обзорную рентгенографию брюшной полости, ультразвуковое исследование органов брюшной полости, рентгенографию желудка и двенадцатиперстной кишки с применением перорального контрастирования, ирригографию. В статье рассмотрены случаи клинического наблюдения синдрома Ледда у новорожденных в возрасте 3 и 5 дней жизни. Представлены эхограммы, выполненные в В-режиме с применением цветовой допплерографии врачом ультразвуковой диагностики общей практики приемного отделения ГБУЗ «Пензенская областная детская клиническая больница им. Н.Ф. Филатова». Показана высокая информативность ультразвуковой диагностики для выявления данного синдрома у новорожденных с клиникой рвоты желчью. В одном случае установлен патогномоничный эхографический симптом заворота средней кишки – whirlpool sign («знак водоворота»). Во втором наблюдении четко выраженное сосудистое кольцо выявлено не было в связи с заворотом на 180°, что в последующем было подтверждено интраоперационно.
Ключевые слова: мальротация кишечника; новорожденный; синдром Ледда; ультразвуковая диагностика; «знак водоворота».
Конфликт интересов. Автор заявляет об отсутствии конфликта интересов.
Для цитирования: Зюзина О.А. Синдром Ледда у новорожденных. *Вестник рентгенологии и радиологии*. 2023; 104(2): 143–50. https://doi.org/10.20862/0042-4676-2023-104-2-143-150
Для корреспонденции: Зюзина Ольга Александровна, E-mail: olya.zuzina2011@yandex.ru

Статья поступила 10.03.2023 После доработки 17.04.2023 Принята к печати 18.04.2023

Ladd's Syndrome in Newborns

Olga A. Zyuzina

Filatov Penza Regional Children's Clinical Hospital, ul. Bekeshskaya, 43, Penza, 440018, Russian Federation

Olga A. Zyuzina, Ultrasound Diagnostician, Department of Radiation Diagnostics, Filatov Penza Regional Children's Clinical Hospital;
https://orcid.org/009-0009-7821-3501

Abstract
Ladd's syndrome is a violation of intrauterine intestinal rotation. The midgut remains fixed at one point at the origin of the superior mesenteric artery. As a result, conditions are created for the occurrence of a volvulus around the root of the mesentery and acute strangulation intestinal obstruction develops. Ladd's syndrome

includes three features: a high position of the caecum dome, duodenal hyperfixation, and lack of mesenteric fixation. In newborns, this condition is manifested by acute complete high strangulation intestinal obstruction, up to the development of shock. Examination for suspected Ladd's syndrome should be comprehensive and include a survey abdominal radiography, abdominal ultrasound, gastric and duodenal radiography with oral contrast, irrigography. The article considers clinical cases of Ladd's syndrome in newborns at the age of 3 and 5 days of life. Echograms made in B-mode using color Doppler sonography are presented. The high informativeness of ultrasound diagnostics for the detection of this syndrome in newborns with a clinic of bile vomiting is shown. In one of the observed cases, a pathognomonic echographic symptom of midgut volvulus was established (a whirlpool sign). In the second observation, a clearly defined vascular ring was not detected due to 180° torsion, which was subsequently confirmed intraoperatively.

Keywords: malrotation; newborns; Ladd's syndrome; ultrasound diagnostics; whirlpool sign.
Conflict of interest. The author declares no conflict of interest.
For citation: Zyuzina OA. Ladd's syndrome in newborns. *Journal of Radiology and Nuclear Medicine*. 2023; 104(2): 143–50 (in Russian). https://doi.org/10.20862/0042-4676-2023-104-2-143-150
For corresponding: Olga A. Zyuzina, E-mail: olya.zuzina2011@yandex.ru

Received March 10, 2023 *Revised April 17, 2023* *Accepted April 18, 2023*

Введение

Врожденные пороки развития пищеварительного тракта, вызванные нарушениями ротации и фиксации средней кишки, принято объединять под термином «мальротации». Средней кишкой называется часть кишечника, которая кровоснабжается верхней брыжеечной артерией. Она начинается от нисходящей части двенадцатиперстной кишки и заканчивается на уровне дистальной трети поперечно-ободочной кишки [1].

Одним из вариантов нарушения ротации кишечника является синдром Ледда. Он формируется внутриутробно между 10-й до 12-й неделями и обусловлен нарушением второго периода нормального вращения кишечника. При этом средняя кишка остается фиксированной в одной точке в месте отхождения верхней брыжеечной артерии. При такой фиксации создаются условия для возникновения заворота вокруг корня брыжейки и развития острой странгуляционной кишечной непроходимости. Слепая кишка, располагаясь в эпигастральной области, фиксируется эмбриональными спайками, сдавливающими двенадцатиперстную кишку, вызывая ее непроходимость [2]. Таким образом, классический синдром Ледда включает в себя три основных компонента: высокое расположение купола слепой кишки, гиперфиксацию двенадцатиперстной кишки и отсутствие фиксации брыжейки (с вероятностью возникновения собственно заворота средней кишки) [3]. Частота встречаемости синдрома составляет 0,8 на 1000 новорожденных детей, мальчики болеют в 2 раза чаще, чем девочки [2].

В связи с многокомпонентностью данного порока его проявления могут быть различными. Полное представительство синдрома Ледда клинически проявляется острой полной высокой странгуляционной кишечной непроходимостью, иногда вплоть до развития шока. В классическом варианте, который встречается в большинстве случаев, заворот развивается на 3–5-е сутки жизни ребенка [3]. У новорожденных появляются беспокойство, частые срыгивания, переходящие в рвоту с желчью. В динамике симптомы нарастают, рвота становится обильной с примесью застойного содержимого, отмечается значительная потеря массы тела [4].

Традиционная диагностика синдрома Ледда у новорожденных основана на оценке клинического состояния ребенка и данных рентгенологического обследования. При этом обзорная рентгенография является малоинформативным методом: типичных для низкой кишечной непроходимости уровней не выявляется, типичных для атрезии двенадцатиперстной кишки двух уровней и отсутствия газонаполнения нижележащих отделов желудочно-кишечного тракта не определяется. Значительно информативнее в данном случае рентгеноконтрастное исследование, которое позволяет выявить высокое расположение купола слепой кишки, мегадуоденом, замедленную эвакуацию содержимого в нижележащие отделы кишечника и атипичное расположение петель тонкой кишки [3].

В настоящее время все большую роль в качестве метода диагностики мальротаций играет ультразвуковое исследование (УЗИ), которое по праву занимает одно из лидирующих мест в педиатрической практике благодаря своей неинвазивности и безболезненности. Первое зарубежное описание эхографической картины заворота относится к 1992 г., когда было применено цветовое допплеровское картирование (ЦДК), принципиально улучшившее визуализацию его сосудистого компонента [5], а первое отечественное описание опубликовано в 2002 г. [6].

На сегодняшний день ультразвуковая (УЗ) диагностика заворота при синдроме Ледда у но-

ворожденных является достаточно точной. Она основана на определении нарушения взаимоотношений между верхней брыжеечной артерией и верхней брыжеечной веной, расширения проксимального отдела двенадцатиперстной кишки, отсутствия визуализации третьей (горизонтальной) части двенадцатиперстной кишки и отклонения слепой и восходящей ободочной кишок от нормального положения [4]. Достоверная эхографическая визуализация заворота у новорожденного врачом УЗ-диагностики, имеющим достаточный опыт работы с этим контингентом больных, может служить достаточным основанием для определения оперативной тактики лечения [7].

Описание случаев

Случай 1

Девочка С. поступила из перинатального центра в отделение патологии новорожденных и недоношенных детей № 1 ПОДКБ им. Н. Ф. Филатова на 3-и сутки жизни. Со слов мамы, жалобы на желтуху, малый вес, срыгивания желчью, большую потерю массы тела, вялость, снижение двигательной активности.

Из анамнеза заболевания. Девочка от второй беременности, состояние при рождении удовлетворительное. Оценка по шкале Апгар 8–9 баллов. Масса тела при рождении 3150 г. В периоде адаптации отмечались обильные срыгивания после кормления.

При поступлении были предоставлены данные дополнительных методов исследования. *УЗИ внутренних органов*: признаков пороков паренхиматозных органов брюшной полости (печень, желчные пути, поджелудочная железа, селезенка) и забрюшинного пространства (почки, надпочечники), свободной жидкости в полостях на момент исследования не выявлено. *Нейросонография*: очаговых поражений паренхимы головного мозга в зонах визуализации не определено, повышеная эхогенность перивентрикулярных зон. *Обзорная рентгенография органов брюшной полости*: рентгенологические признаки функциональных нарушений желудочно-кишечного тракта.

Объективный осмотр. Состояние ребенка средней тяжести (согласно правилам ПОДКБ им. Н. Ф. Филатова № ПУ-01-006.01 «Правила оценки общего состояния больного ребенка»). При осмотре рвота желчью. Масса тела на момент осмотра 2300 г (потеря 850 г – 17%), температура тела 36,5 °С. Кожные покровы иктеричные с сероватым оттенком. Отеков нет. Видимые слизистые чистые, склеры с субиктеричным оттенком. Ребенок правильного сложения, пониженного питания. Тургор тканей снижен. Подкожно-жировой слой резко истончен. Кожа легко собирается в складки. В зеве спокойно. Носовое дыхание свободное. Глазки чистые. Пуповинный остаток под скобой, держится. Околопупочная область без признаков воспаления, пупочные сосуды не пальпируются. В легких ослабленное дыхание, проводится по всем полям, хрипов нет. Перкуторно легочный звук. Частота дыхательных движений (ЧДД) 44 в минуту. Пульс на *a. radialis* и бедренных артериях ритмичный, удовлетворительных качеств. Сердечные тоны ритмичные, приглушены. Частота сердечных сокращений (ЧСС) 138 уд/мин. Границы сердца в пределах возрастной нормы. Живот мягкий, пальпации доступен. Перистальтика выслушивается. Печень увеличена на 1,0 см. Селезенка не пальпируется. Стула при осмотре не было. Мочится свободно. Половые органы сформированы по женскому типу. Неврологический статус: голова округлой формы, расхождение костей черепа до 0,2–0,7 см, кости черепа мягкие, податливые. Большой родничок 1,0 × 1,0 см, не напряжен. Окружность головы 30 см. На осмотр реагирует вяловато, глаза открывает, движения глазных яблок содружественные. Слабый крик в ответ на раздражители. Двигательная активность снижена. Мышечный тонус снижен, грубее в дистальных отделах конечностей. Тремор подбородка. Физиологические рефлексы избирательные, рефлекс Робинсона отрицательный (голову не подтягивает), рефлекс опоры кратковременный снижен (на полусогнутых ножках), шаговый рефлекс отрицательный, рефлекс ползания отрицательный. Черепно-мозговые нервы: глазные щели, зрачки D = S. Фотореакция зрачков сохранена. Глотание, фонация не нарушены. Язык по средней линии. Носогубные складки симметричные. Сухожильные рефлексы оживлены. Менингеальных симптомов нет. Установлен желудочный зонд, по которому получена желчь объемом 50–60 мл, по газоотводной трубке переходный стул.

Проведено *рентгенологическое исследование органов грудной клетки и брюшной полости*. Рентгенологические признаки неспецифических изменений в легких (респираторный дистресс-синдром?). Отсутствие газов в кишечнике (кишечная непроходимость?).

Выполнено *УЗИ органов брюшной полости*. Пороков развития, структурной патологии паренхиматозных органов брюшной полости (печень, желчные пути, поджелудочная железа, селезенка) на момент осмотра не выявлено. Свободная жидкость в брюшной полости и полости малого таза не определяется. В эпигастральной области несколько правее средней линии определяется малосмещаемая концентрическая структура диаметром около 2–3 см, в составе которой в режиме ЦДК достоверно прослеживаются крупные сосуды с артериальным и венозным типом кровотока (симптом водоворота) (рис. 1). Кишечные петли преимущественно спавшиеся, перистальтика достоверно на

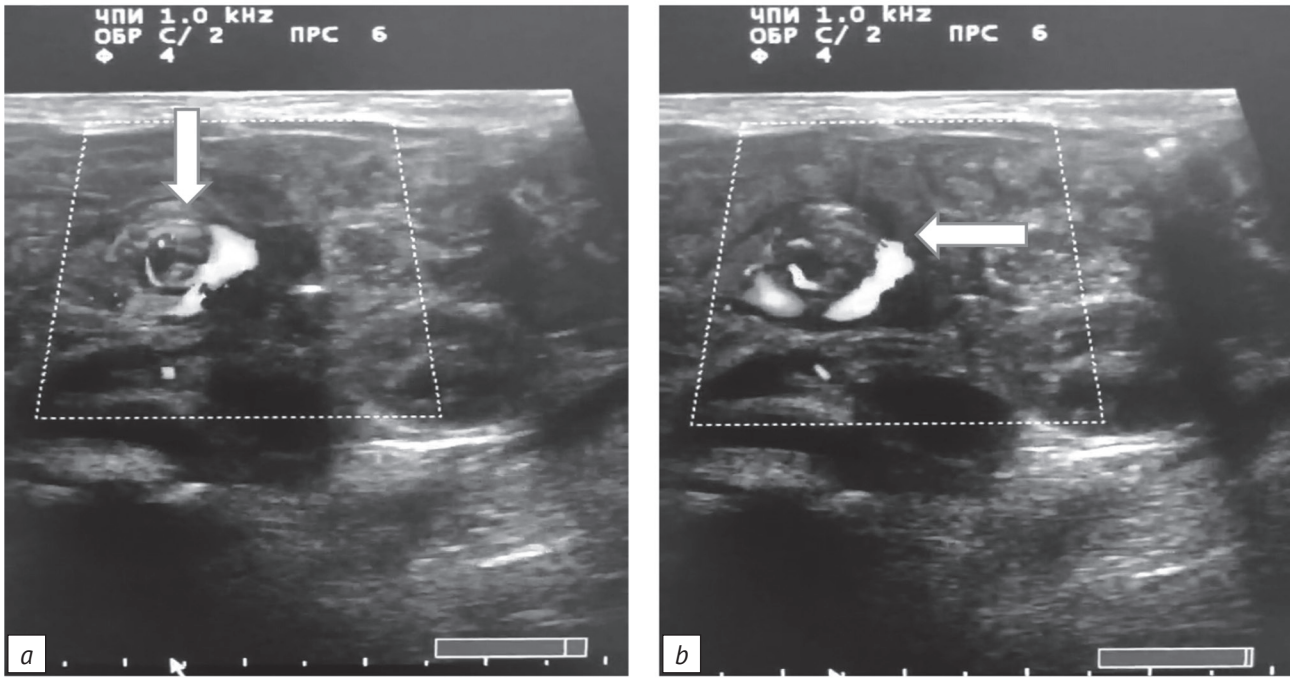

Рис. 1. Эхограммы эпигастральной области при поперечном сканировании в В-режиме с использованием цветовой допплерографии у новорожденной девочки 3 дней жизни, визуализация собственно симптома водоворота (стрелки) (*a*, *b*)

Fig. 1. Ultrasound image of epigastric region by transverse scanning in B-mode using color Doppler in a 3-day-old girl, visualization of whirlpool sign (arrows) (*a*, *b*)

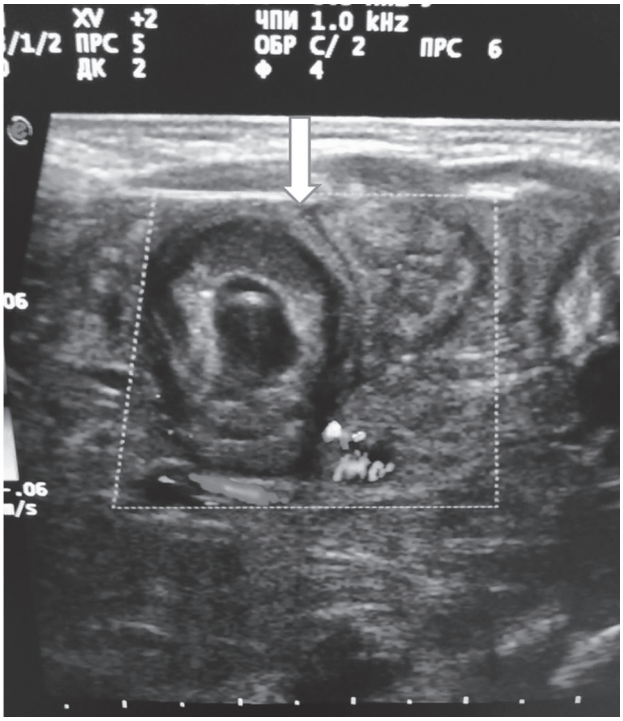

Рис. 2. Эхограмма левой половины живота в В-режиме с использованием цветовой допплерографии, поперечный скан. Кистозное образование, морфологию которого на момент осмотра достоверно определить не представилось возможным (стрелка)

Fig. 2. Left abdominal ultrasound image in B-mode using color Doppler. Cystic formation, the morphology of which at the time of examination could not be reliably determined (arrow)

момент осмотра не визуализируется. Межпетельно выпота в брюшной полости на момент осмотра не выявлено. Яичники визуализированы достоверно, в размерах не увеличены, дополнительных образований не определено. В левой половине живота лоцируется образование округлой формы размерами 30 × 28 мм, с четкими ровными контурами, со слоистыми стенками, содержимое просвета однородное анэхогенное, легко смещаемое при компрессии датчиком (рис. 2). Заключение: УЗ-признаки синдрома Ледда без критических нарушений мезентериального кровотока. УЗ-признаки кистозного образования в левой половине живота (киста левого яичника? энтерокиста?).

По результатам *эхокардиографии магистральных сосудов с допплеровским анализом*: открытое овальное окно, незначительная легочная гипертензия, дополнительные хорды левого желудочка.

С целью проведения оперативного вмешательства ребенок в экстренном порядке был переведен в хирургическое отделение № 2 ПОДКБ им. Н. Ф. Филатова. В отделении выполнена *рентгеноскопия и рентгенография желудка и двенадцатиперстной кишки*. Отмечена задержка прохождения контраста по петлям кишечника на уровне двенадцатиперстной кишки (признаки высокой кишечной непроходимости).

Проведено хирургическое лечение в виде срединной лапаротомии, устранения заворота

средней кишки, аппендэктомии, резекции участка тощей кишки, наложения энтероэнтероанастомоза.

Окончательный диагноз: «Врожденный порок развития кишечника. Синдром Ледда. Киста брыжейки тощей кишки».

Случай 2

Мальчик Д. в возрасте 5 дней жизни доставлен бригадой скорой медицинской помощи в приемное отделение ПОДКБ им. Н. Ф. Филатова. Со слов родителей, жалобы на обильное срыгивание, рвоту фонтаном с примесью желчи, периодическое беспокойство, вялость.

Из анамнеза заболевания. Поступил из дома. С 3-х суток жизни появились срыгивания после кормления с желтоватым содержимым, на 4-е сутки срыгивания усилились, появилось выраженное беспокойство. На 5-е сутки после кормления была однократная рвота фонтаном желтого цвета, ребенок стал вялым. Бригадой скорой медицинской помощи доставлен в приемное отделение, осмотрен дежурным хирургом, с подозрением на синдром Ледда экстренно госпитализирован в хирургическое отделение № 2 ПОДКБ им. Н. Ф. Филатова.

Анамнез жизни. Мальчик от четвертой беременности, протекавшей на фоне острого респираторного заболевания в III триместре. Оценка по шкале Апгар 8–9 баллов. Состояние после рождения удовлетворительное. Масса тела при рождении 3630 г. К груди приложен в 1-е сутки, грудь взял. В связи со сниженной лактацией у мамы докорм смесью «Нутрилон» по 30 г каждое кормление. Выписан из перинатального центра на 3-и сутки с массой тела 3288 г (потеря 9,7%).

Объективный осмотр. Общее состояние средней степени тяжести. Двигательная активность снижена. Ребенок вялый, сонливый. Масса тела 3130 г, окружность головы 34 см, окружность груди 33,5 см, температура 36,6 °С. Взгляд не фиксирует. Зрачки равной величины, фотореакция сохранена. Кожные покровы иктеричные, чистые. Подкожно жировой слой снижен. Потеря в массе тела 500 г с рождения (14%). В зеве спокойно. Носовое дыхание свободное. Видимые слизистые яркие. Тургор снижен. Пупочный остаток под скобой. Голова округлой формы. Родничок большой, размерами 0,5 × 0,5 см, не напряжен. В легких дыхание пуэрильное, хрипов нет. ЧДД 46 в минуту. Границы сердца в пределах возрастной нормы. Сердечные тоны ритмичные, приглушены. ЧСС 134 уд/мин. Диурез снижен. Половые органы сформированы по мужскому типу, правильно, яички опущены в мошонку. Состояние тазобедренных суставов: разведение полное. Локальный статус: живот поддут в верхних отделах, при пальпации мягкий, на пальпацию ребенок реагирует беспокойством, перистальтика слабая. Печень увеличена на 2,0 см из-под края реберной дуги. Селезенка не пальпируется. Стул желтой кашицей, после стимуляции. По зонду из желудка застойное отделяемое с примесью желчи.

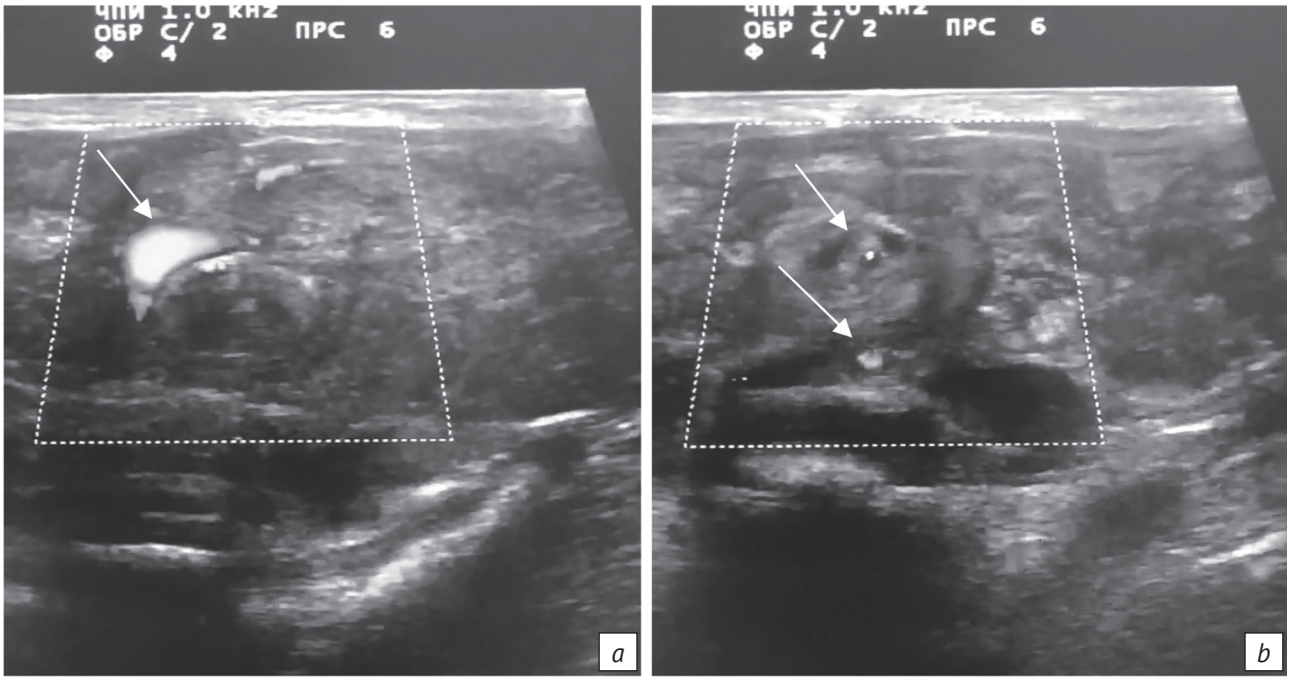

Рис. 3. Эхограммы эпигастральной области при поперечном сканировании в В-режиме с использованием цветовой допплерографии у новорожденного мальчика 5 дней жизни, отсутствие четкой визуализации симптома водоворота (стрелки) (*a*, *b*)

Fig. 3. Epigastric transverse ultrasound image of a 5-day-old boy in B-mode using color Doppler. There is no clear visualization of the whirlpool sign (arrows) (*a*, *b*)

В приемном покое выполнено *УЗИ органов брюшной полости*. Пороков развития, структурной патологии паренхиматозных органов брюшной полости (печень, желчные пути, поджелудочная железа, селезенка) на момент осмотра не выявлено. Свободная жидкость в брюшной полости и полости малого таза не определяется. В эпигастральной области несколько правее средней линии определяется повышение эхогенности клетчаточного пространства (брыжейка), его утолщение до 3 см, неоднородность за счет множественных гипоэхогенных очагов без четких ровных контуров различного диаметра (множественные лимфатические узлы). В режиме ЦДК прослеживается четко только артериальный сосуд (мезентериальная артерия?). Верхняя мезентериальная вена в типичном месте не визуализируется (рис. 3). Кишечные петли преимущественно спавшиеся, перистальтика достоверно на момент осмотра не визуализируется. Межпетельно выпота в брюшной полости на момент осмотра не выявлено. Заключение: УЗ-картина не исключает синдром Ледда без критических нарушений мезентериального кровотока.

В хирургическом отделении проведена *рентгеноскопия и рентгенография желудка и двенадцатиперстной кишки*. На обзорной рентгенограмме органов брюшной полости свободного газа, уровней жидкости не выявлено. Петли кишечника пневматизированы равномерно. На серии рентгенограмм, выполненных после введения в желудок через зонд контраста в объеме разового кормления, а также через 15 мин, 30 мин, 1,5 ч, 3 ч: форма, расположение, размеры и контуры желудка не изменены, эвакуация из желудка последовательная, неравномерная. Через 3 ч сохраняется наличие контрастного вещества в полости желудка, наличие горизонтальных уровней в брюшной полости слева. Через 6 ч в полости желудка контраста не выявлено, барий сохраняется в петлях тонкого кишечника слева с наличием горизонтальных уровней жидкости. После очистительной клизмы введен контраст через задний проход, наличие контраста определяется в прямой кишке, сигме и нисходящей кишке и левой половине извитой кишки. Заключение: признаки незавершенного поворота кишечника.

Выполнено хирургическое лечение в виде операции Ледда.

Окончательный диагноз: «Врожденный порок развития кишечника. Синдром Ледда».

Обсуждение

Синдром Ледда представляет собой тяжелый вариант мальротации, приводящей к полной или частичной кишечной непроходимости в период новорожденности. Заворот средней кишки при данной патологии является основной причиной инфаркта кишки в этой возрастной группе и при несвоевременном оказании помощи может привести к массивному некрозу тонкой кишки с последующим формированием синдрома предельно короткого кишечника.

Традиционное рентгенологическое исследование позволяет выявить мальротацию, но не собственно заворот, который можно идентифицировать ультразвуковым методом. Эхографическое представительство заворота может быть различным у разных детей. Перекрученная брыжейка в соответствии с сутью аномалии не имеет фиксированного расположения в брюшной полости, поэтому заворот может располагаться в разных отделах. В связи с этим прицельный поиск заворота брыжейки или структуры, подозрительной на заворот, начинают в эпигастральной области по центру с некоторым латеральным смещением в любую сторону. В качестве ориентира для характеристики заворота удобно использовать брюшную аорту, которая всегда четко визуализируется и попадает в скан. В типичных случаях выявляется аперистальтическая слоистая структура округлой формы, обычно 20 мм в диаметре, включающая в себя дилатированные до 3–4 мм сосуды. Параметры кровотока в сосудах этой структуры могут быть разнообразными, но в любом случае прослеживаются и артериальные, и венозные сосуды. Количественная оценка кровотока в сосудах, формирующих сосудистое кольцо, достаточно сложна технически, и практической необходимости выполнять ее нет.

Вышеописанная эхографическая структура имеет англоязычное название whirlpool sign («знак водоворота»). По данным отечественных и зарубежных авторов, диагностическая ценность whirlpool sign велика: чувствительность превышает 90%, специфичность и положительная прогностичность достигают 100%, что позволяет считать симптом патогномоничным [3, 4, 8, 9].

Отсутствие выраженного четкого сосудистого кольца может иметь место при завороте на 180–360°, когда в его центральной части четко прослеживается верхняя мезентериальная артерия, а формирующая сосудистое кольцо верхняя мезентериальная вена отсутствует, так как располагается немного каудальнее. Соответственно, максимально краниальные сканы могут не содержать в себе типичного сосудистого кольца, определяющегося в режиме ЦДК, а в состав перекрученной брыжейки могут входить сосуды меньшего диаметра. В то же время более каудальные сканы с типичным сосудистым кольцом могут не содержать в своей центральной части верхней брыжеечной артерии [3]. Величина угла поворота кишки имеет также большую прогностическую ценность: значительный угол поворота (720° и бо-

лее) повышает риск возникновения некроза кишечника [10]. В наших наблюдениях «знак водоворота» визуализировался достоверно в первом случае (см. рис. 1). Во втором наблюдении четко выраженного сосудистого кольца выявлено не было в связи с заворотом на 180°, что в дальнейшем было подтверждено интраоперационно (см. рис. 3).

Для синдрома Ледда характерными являются также выраженный лимфостаз и утолщение брыжейки. Эхографически данные симптомы проявляются увеличением расстояния от задней поверхности левой доли печени до брюшной аорты, измеряемого в сагиттальной плоскости сканирования и составляющего 3–4 см (в норме менее 1 см), и дифференцируемыми в структуре брыжейки множественными гипоэхогенными образованиями (лимфатические узлы) [11]. В описанных клинических наблюдениях выраженный лимфостаз и утолщение брыжейки наблюдались у обоих новорожденных.

Хотя дуоденостаз на фоне гиперфиксации двенадцатиперстной кишки эмбриональными спайками является составной частью аномалии [11], дилатации двенадцатиперстной кишки в приведенных клинических случаях выявлено не было, поскольку детям сначала устанавливали назогастральный зонд и опорожняли полость желудка.

Обоим детям дополнительно выполняли рентгеноскопию и рентгенографию желудка и двенадцатиперстной кишки.

В первом клиническом наблюдении у новорожденной наряду с синдромом Ледда была выявлена киста брыжейки тощей кишки (см. рис. 2).

Заключение

Среди врожденных пороков желудочно-кишечного тракта различные варианты мальротаций занимают одну из лидирующих позиций. Многообразие видов нарушения ротации и фиксации кишечника часто затрудняет постановку диагноза.

При синдроме Ледда у новорожденных наличие заворота средней кишки является ургентной ситуацией, требующей скорейшей диагностики и лечения. При сборе жалоб, анамнеза заболевания, несмотря на неспецифичность гастроэнтерологических расстройств (многократная рвота, беспокойство ребенка, потеря в массе тела), следует обращать внимание на их рецидивирующий характер. С целью уточнения диагноза и проведения дифференциальной диагностики проводится комплексное обследование: УЗИ органов брюшной полости в В-режиме с ЦДК мезентериальных сосудов, рентгенологическое исследование желудочно-кишечного тракта.

В настоящее время возрастает значение именно эхографии. Наибольшей информативностью обладает УЗИ органов брюшной полости с прицельным осмотром эпигастральной области. Метод безопасен, обладает достаточно высокими чувствительностью и специфичностью, поэтому на сегодняшний день он должен быть в приоритете.

Литература

1. Эргашев Н.Ш., Саттаров Ж.Б. Особенности клиники и диагностики мальротации и аномалий фиксации кишечника у детей. Вестник хирургии им. И.И. Грекова. 2014; 173(4): 73–7.
2. Цаплин П.Н., Гурьева Л.И., Кузнецова А.О. и др. Роль УЗИ в диагностике синдрома Ледда у детей. В кн.: Ургентная и реконструктивно-восстановительная хирургия. Сборник научных трудов. Выпуск 7. Самара: Офорт; 2015: 68–72.
3. Ольхова Е.Б. Ультразвуковая диагностика синдрома Ледда. Радиология – Практика. 2009; 1: 4–13.
4. Бек Э., ван Рейн Р.Р. Ультразвуковая диагностика у детей. М.: МЕДпресс-информ; 2020: 728 с.
5. Pracros JP, Sann L, Genin G, et al. Ultrasound diagnosis of midgut volvulus: the “whirlpool” sign. Pediatr Radiol. 1992; 22(1): 18–20. http://doi.org/10.1007/BF02011603.
6. Ольхова Е.Б., Арапова А.В., Кузнецова Е.В. Ультразвуковая диагностика синдрома Ледда. Ультразвуковая и функциональная диагностика. 2002; 2: 123–8.
7. Ольхова Е.Б. Варианты эхографического представительства синдрома Ледда у новорожденных. Детская хирургия. 2013; 5: 16–20.
8. Lin LH. A rare case of malrotation and midgut volvulus with whirlpool sign. J Med Ultrasound. 2022; 30(1): 62–4. http://doi.org/10.4103/JMU.JMU_121_20.
9. Ikeshima Y, Hisano K, Morisawa T, et al. The diagnostic performance of color Doppler ultrasonography for newborn four cases of midgut volvulus accompanied by intestinal malrotation. Rinsho Byori. 2014; 62(3): 231–4 (in Japanese).
10. Zhang W, Sun H, Luo F. The efficiency of sonography in diagnosing volvulus in neonates with suspected intestinal malrotation. Medicine (Baltimore). 2017; 96(42): e8287. http://doi.org/10.1097/MD.0000000000008287.
11. Ольхова Е.Б. Диагностическое значение whirlpool sing при неотложной абдоминальной патологии у детей. Российский электронный журнал лучевой диагностики. 2013; 4(3): 14979–88.

References

1. Ergashev NSh, Sattarov ZhB. Features of clinical picture and diagnostic aspects of intestional rotation and fixation disorders in children. Grekov's Bulletin of Surgery. 2014; 173(4): 73–7 (in Russ.).
2. Tsaplin PN, Guryeva LI, Kuznetsova AO, et al. The role of ultrasound in the diagnosis of Ladd's syndrome in children. In: Urgent and reconstructive surgery. Collection of scientific papers. Issue 7. Samara: Ofort; 2015: 68–72 (in Russ.).
3. Olkhova EB. Ultrasound diagnosis of Ladd's syndrome. Radiology – Practice. 2009; 1: 4–13 (in Russ.).
4. Beek E, van Rijn RR. Diagnostic pediatric ultrasound. 1st ed. Thieme; 2015: 1471 pp.
5. Pracros JP, Sann L, Genin G, et al. Ultrasound diagnosis of midgut volvulus: the "whirlpool" sign. Pediatr Radiol. 1992; 22(1): 18–20. http://doi.org/10.1007/BF02011603.
6. Olkhova EB, Arapova AV, Kuznetsova EV. Ultrasound diagnosis of Ladd's syndrome. Ultrasound and Functional Diagnostics. 2002; 2: 123–8 (in Russ.).
7. Olkhova EB. Variants of echographic representation of Ladd's syndrome in newborn babies. Russian Journal of Pediatric Surgery. 2013; 5: 16–20 (in Russ.).
8. Lin LH. A rare case of malrotation and midgut volvulus with whirlpool sign. J Med Ultrasound. 2022; 30(1): 62–4. http://doi.org/10.4103/JMU.JMU_121_20.
9. Ikeshima Y, Hisano K, Morisawa T, et al. The diagnostic performance of color Doppler ultrasonography for newborn four cases of midgut volvulus accompanied by intestinal malrotation. Rinsho Byori. 2014; 62(3): 231–4 (in Japanese).
10. Zhang W, Sun H, Luo F. The efficiency of sonography in diagnosing volvulus in neonates with suspected intestinal malrotation. Medicine (Baltimore). 2017; 96(42): e8287. http://doi.org/10.1097/MD.0000000000008287.
11. Olkhova EB. The diagnostic value of the whirlpool sign in the urgent abdominal pathology in infants and children. Russian Electronic Journal of Radiology. 2013; 4(3): 79–88 (in Russ.).

https://doi.org/10.20862/0042-4676-2023-104-2-151-162

Современные системы поддержки принятия врачебных решений на базе искусственного интеллекта для анализа цифровых маммографических изображений

Солодкий В.А.[1], Каприн А.Д.[2, 3], Нуднов Н.В.[1, 3], Харченко Н.В.[3], Ходорович О.С.[1], Запиров Г.М.[3], Шерстнёва Т.В.[1], Дибирова Ш.М.[1, 3], Канахина Л.Б.[1]

[1] *ФГБУ «Российский научный центр рентгенорадиологии» Минздрава России, ул. Профсоюзная, 86, Москва, 117997, Российская Федерация*
[2] *ФГБУ «Национальный медицинский исследовательский центр радиологии» Минздрава России, 2-й Боткинский пр-д, 3, Москва, 125284, Российская Федерация*
[3] *ФГАОУ ВО «Российский университет дружбы народов», ул. Миклухо-Маклая, 6, Москва, 117198, Российская Федерация*

Солодкий Владимир Алексеевич, д. м. н., профессор, академик РАН, директор ФГБУ «Российский научный центр рентгенорадиологии» Минздрава России;
https://orcid.org/0000-0002-1641-6452

Каприн Андрей Дмитриевич, д. м. н., профессор, академик РАН, генеральный директор ФГБУ «Национальный медицинский исследовательский центр радиологии» Минздрава России, заведующий кафедрой онкологии и рентгенорадиологии им. В.П. Харченко ФГАОУ ВО «Российский университет дружбы народов»;
https://orcid.org/0000-0001-8784-8415

Нуднов Николай Васильевич, д. м. н., профессор, заместитель директора по науке ФГБУ «Российский научный центр рентгенорадиологии» Минздрава России, профессор кафедры онкологии и рентгенорадиологии им. В.П. Харченко ФГАОУ ВО «Российский университет дружбы народов»;
https://orcid.org/0000-0001-5994-0468

Харченко Наталья Владимировна, д. м. н., профессор кафедры онкологии и рентгенорадиологии им. В.П. Харченко ФГАОУ ВО «Российский университет дружбы народов»;
https://orcid.org/0000-0002-5352-492X

Ходорович Ольга Сергеевна, д. м. н., заведующая отделением ФГБУ «Российский научный центр рентгенорадиологии» Минздрава России;
https://orcid.org/0000-0002-6014-4597

Запиров Гаджимурад Магомедович, к. м. н., доцент кафедры онкологии и рентгенорадиологии им. В.П. Харченко ФГАОУ ВО «Российский университет дружбы народов»;
https://orcid.org/0000-0002-3171-8731

Шерстнёва Татьяна Викторовна, к. м. н., заведующая отделением ФГБУ «Российский научный центр рентгенорадиологии» Минздрава России;
https://orcid.org/0000-0002-3261-0984

Дибирова Шахрузат Магомедовна, врач-рентгенолог отделения комплексной (включая лучевую) методы диагностики молочной железы ФГБУ «Российский научный центр рентгенорадиологии» Минздрава России, аспирант кафедры онкологии и рентгенорадиологии им. В.П. Харченко ФГАОУ ВО «Российский университет дружбы народов»;
https://orcid.org/0000-0001-9657-7776

Канахина Лия Бекетаевна, мл. науч. сотр. отделения комплексной (включая лучевую) методы диагностики молочной железы ФГБУ «Российский научный центр рентгенорадиологии» Минздрава России;
https://orcid.org/0000-0003-0260-1478

Резюме

Актуальность внедрения технологий искусственного интеллекта (ИИ) в диагностику рака молочной железы (РМЖ) связана с сохраняющимся высоким ростом заболеваемости среди женщин и ведущей позицией в структуре онкологической заболеваемости. Теоретически применение технологий ИИ возможно как на этапе скрининга, так и в уточняющей диагностике РМЖ. В работе дается краткий обзор систем ИИ, используемых в клинической практике, и обсуждаются перспективы его применения в диагностике РМЖ. Достижения в области машинного обучения могут быть эффективны для повышения точности маммографического скрининга за счет уменьшения количества пропущенных случаев рака и ложноположительных результатов.

Ключевые слова: рак молочной железы; скрининг; искусственный интеллект; машинное обучение; маммография; обзор.

Конфликт интересов. Авторы заявляют об отсутствии конфликта интересов.

Для цитирования: Солодкий В.А., Каприн А.Д., Нуднов Н.В., Харченко Н.В., Ходорович О.С., Запиров Г.М., Шерстнёва Т.В., Дибирова Ш.М., Канахина Л.Б. Современные системы поддержки принятия врачебных решений на базе искусственного интеллекта для анализа цифровых маммографических изображений. *Вестник рентгенологии и радиологии.* 2023; 104(2): 151–62. https://doi.org/10.20862/0042-4676-2023-104-2-151-162
Для корреспонденции: Дибирова Шахрузат Магомедовна, E-mail: shakhru95@yandex.ru

Статья поступила 06.12.2022 *После доработки 16.04.2023* *Принята к печати 17.04.2023*

Contemporary Medical Decision Support Systems Based on Artificial Intelligence for the Analysis of Digital Mammographic Images

Vladimir A. Solodkiy[1], Andrey D. Kaprin[2, 3], Nikolay V. Nudnov[1, 3], Natalia V. Kharchenko[3], Olga S. Khodorovich[1], Gadzhimurad M. Zapirov[3], Tatiana V. Sherstneva[1], Shakhruzat M. Dibirova[1, 3], Liya B. Kanakhina[1]

[1] *Russian Scientific Center of Roentgenoradiology, ul. Profsoyuznaya, 86, Moscow, 117997, Russian Federation*
[2] *National Medical Research Center of Radiology, Vtoroy Botkinskiy proezd, 3, Moscow, 125284, Russian Federation*
[3] *Peoples' Friendship University of Russia, ul. Miklukho-Maklaya, 6, Moscow, 117198, Russian Federation*

Vladimir A. Solodkiy, Dr. Med. Sc., Professor, Academician of RAS, Director of Russian Scientific Center of Roentgenoradiology; https://orcid.org/0000-0002-1641-6452

Andrey D. Kaprin, Dr. Med. Sc., Professor, Academician of RAS, Director General of National Medical Research Center of Radiology; Chief of Chair of Oncology and Radiology named after V.P. Kharchenko, Peoples' Friendship University of Russia; https://orcid.org/0000-0001-8784-8415

Nikolay V. Nudnov, Dr. Med. Sc., Professor, Deputy Director for Science, Russian Scientific Center of Roentgenoradiology; Professor, Chair of Oncology and Radiology named after V.P. Kharchenko, Peoples' Friendship University of Russia; https://orcid.org/0000-0001-5994-0468

Natalia V. Kharchenko, Dr. Med. Sc., Professor, Chair of Oncology and Radiology named after V.P. Kharchenko, Peoples' Friendship University of Russia; https://orcid.org/0000-0002-5352-492X

Olga S. Khodorovich, Dr. Med. Sc., Head of Department, Russian Scientific Center of Roentgenoradiology; https://orcid.org/0000-0002-6014-4597

Gadzhimurad M. Zapirov, Cand. Med. Sc., Associate Professor, Chair of Oncology and Radiology named after V.P. Kharchenko, Peoples' Friendship University of Russia; https://orcid.org/0000-0002-3171-8731

Tatiana V. Sherstneva, Cand. Med. Sc., Head of Department, Russian Scientific Center of Roentgenoradiology; https://orcid.org/0000-0002-3261-0984

Shakhruzat M. Dibirova, Radiologist, Department of Complex (Including Radiation) Methods of Breast Diagnostics, Russian Scientific Center of Roentgenoradiology; Russian Scientific Center of Roentgenoradiology, Chair of Oncology and Radiology named after V.P. Kharchenko, Peoples' Friendship University of Russia; https://orcid.org/0000-0001-9657-7776

Liya B. Kanakhina, Junior Researcher, Department of Complex (Including Radiation) Methods of Breast Diagnostics, Russian Scientific Center of Roentgenoradiology; Russian Scientific Center of Roentgenoradiology; https://orcid.org/0000-0003-0260-1478

Abstract
The relevance of implementing artificial intelligence (AI) technologies in the diagnosis of breast cancer (BC) is associated with a continuing high increase in BC incidence among women and its leading position in the structure of cancer incidence. Theoretically, using AI technologies is possible both at the stage of screening and in clarifying BC diagnosis. The article provides a brief overview of AI systems used in clinical practice and discusses their prospects in BC diagnosis. Advances in machine learning can be effective to improve the accuracy of mammography screening by reducing missed cancer cases and false positives.
Keywords: breast cancer; screening; artificial intelligence; machine learning; mammography; review.
Conflict of interest. The authors declare no conflict of interest.

For citation: Solodkiy VA, Kaprin AD, Nudnov NV, Kharchenko NV, Khodorovich OS, Zapirov GM, Sherstneva TV, Dibirova SM, Kanakhina LB. Contemporary medical decision support systems based on artificial intelligence for the analysis of digital mammographic images. *Journal of Radiology and Nuclear Medicine*. 2023; 104(2): 151–62 (in Russian). https://doi.org/10.20862/0042-4676-2023-104-2-151-162
For corresponding: Shakhruzat M. Dibirova, E-mail: shakhru95@yandex.ru

Received December 6, 2022 *Revised April 16, 2023* *Accepted April 17, 2023*

Введение

В 2021 г. рак молочной железы (РМЖ) был выявлен у 509 тыс. человек. Диагноз был подтвержден морфологически на ранних (1-й и 2-й) стадиях в 72,5% случаев, на поздних (3-й и 4-й) стадиях – в 27,5% [1]. Своевременная диагностика на ранней стадии позволяет оказать медицинскую помощь и сделать ее максимально эффективной, увеличивая шансы на выздоровление пациентки. В большинстве случаев можно добиться безрецидивной выживаемости, даже если не удается достичь полного выздоровления.

Но имеется ряд причин, которые затрудняют постановку диагноза на ранних стадиях [2]:

– рост дефицита рентгенологов и нехватка опыта работы;

– увеличение числа исследований и медицинских изображений, в результате чего нагрузка на врача очень высока и повышается риск пропуска патологии.

Для помощи в решении данных проблем возникла идея создать систему поддержки принятия врачебных решений (СППВР) на базе системы машинного зрения. Время, затрачиваемое на постановку диагноза сократится, диагнозы будут точнее. Это, в свою очередь, сохранит здоровье, уменьшит негативное психологическое воздействие на пациенку в результате отсутствия необоснованных инвазивных вмешательств [3–5].

Целью данного обзора является обобщение сведений о современных приложениях, созданных на основе технологий искусственного интеллекта (ИИ) в оценке риска РМЖ на базе анализа маммографических изображений. Мы изучили компьютерные достижения, которые сделали анализ рентгенологических изображений на основе ИИ необходимым для уточнения оценки риска РМЖ, на примерах зарубежных и российских платформ ИИ.

Области применения систем ИИ

В последние годы радиология столкнулась с экспоненциальным ростом применения ИИ в клинической практике со значительными и обнадеживающими результатами, особенно в онкологической визуализации. В настоящее время для визуализации РМЖ используются различные методы: маммография (ММГ) и цифровой томосинтез молочной железы, ультразвуковое исследование (УЗИ), магнитно-резонансная томография (МРТ) и позитронно-эмиссионная томография. По оценкам специалистов, визуальный анализ способен извлечь только около 10% информации, содержащейся в цифровом ММГ-изображении [6], поэтому каждый из инструментальных методов диагностики может получить значительные преимущества при совместном анализе с ИИ.

Искусственный интеллект имеет несколько применений в визуализации РМЖ [7–12] (рис. 1):

– стратификация риска для создания индивидуальных программ скрининга;
– использование ИИ в качестве «второго чтения»;
– анализ текстуры опухоли (определение ее подтипа, оценка перитуморальной области);
– радиомический и радиогеномный анализ для планирования лекарственной терапии и динамического наблюдения;
– прогнозирование ответа на лечение, риска наличия метастазов в аксиллярные лимфоузлы, риска рецидива и общей выживаемости.

Хорошо изученным примером использования ИИ в радиологии является скрининг РМЖ. Рандомизированные исследования продемонстрировали, что рутинный маммографический скрининг связан со снижением заболеваемости и смертности, и это приводит к широкому внедрению программ скрининга.

Первоначально скрининг РМЖ проводился с помощью аналоговых систем ММГ на основе экранной пленки, но за последние 20 лет он перешел на полностью цифровые платформы (full-field digital mammography, FFDM), что позволило сохранять все виды данных о пациентах в электронных медицинских картах и в последующем использовать их для анализа и обучения технологии компьютерного зрения. Однако это привело к повышению рабочей нагрузки для радиологов, а также к увеличению объема данных. Чтение ММГ, то есть обнаружение образований и/или кальцинатов и идентификация их как доброкачественные или злокачественные, зависит от опыта врачей, что может обусловить получение ложноположительных результатов. Ложноположительный результат приводит к дополнительным расходам системы здравоохранения и эмоциональному стрессу для пациенток и семей. Для снижения частоты ошибок во многих европейских странах введено двойное

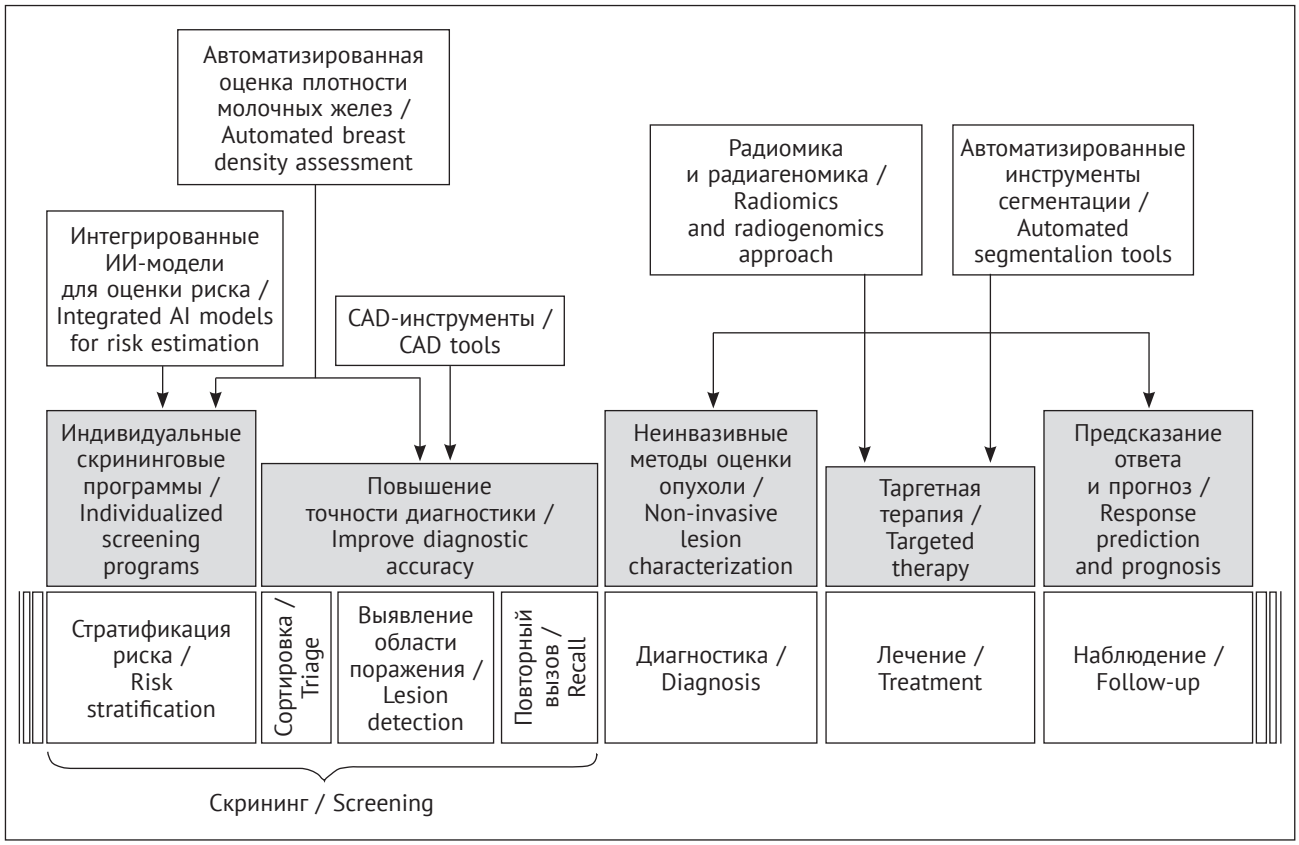

Рис. 1. Области применения искусственного интеллекта (ИИ) для визуализации рака молочной железы. CAD (computer-aided design) – система автоматизированного проектирования

Fig. 1. Applications of artificial intelligence (AI) for breast cancer imaging. CAD – computer-aided design

слепое чтение двумя независимыми врачами, что еще больше увеличило рабочую нагрузку [13].

Протоколы скрининга РМЖ в Европе обычно основаны на двойном слепом чтении двумя разными радиологами, в то время как в США более распространено одно считывающее устройство плюс CAD[1] [14]. На сегодняшний день Управление по санитарному надзору за качеством пищевых продуктов и медикаментов (Food and Drug Administration, FDA) одобрило несколько инструментов ИИ для применения в визуализации РМЖ: 10 для оценки плотности молочных желез, 3 для фазы сортировки или предварительного скрининга, 3 для классификации поражений, 5 для обнаружения и классификации поражений (табл. 1) [15, 16].

В исследовании H.E. Kim et al. [17] использование системы на основе ИИ продемонстрировало значительную дополнительную ценность в выявлении маммографически скрытого РМЖ: 97,5% обнаружены в гетерогенных или чрезвычайно плотных молочных железах, 52,5% были бессимптомными, 86,5% – инвазивными, а 29,7% уже имели подмышечные лимфатические узлы, метастазы в узлах.

Z. Li et al. [18] оценили предоперационную прогностическую ценность радиомики в диагностике РМЖ по данным ММГ, МРТ или УЗИ. Интегральная чувствительность и специфичность составили 0,84 (95% доверительный интервал (ДИ) 0,80–0,87, I^2=76,44%) и 0,83 (95% ДИ 0,78–0,87, I^2=81,79%) соответственно. Площадь под кривой (area under curve, AUC), основанная на кривой SROC, составила 0,91.

Радиомика и радиогеномика

Гетерогенность молекулярных характеристик и клеточного состава РМЖ хорошо известна, и все больше исследований указывают на значение молекулярных подтипов РМЖ в диагностике, лечении и прогнозе заболевания [19–21]. Гетерогенность опухоли связана с безрецидивной выживаемостью в течение 5 лет и общей выживаемостью [22]. Недавние исследования продемонстрировали, что РМЖ также представляет собой метастатическую гетерогенность, которая неотделима от его рецепторного статуса [23], а рецепторный статус определяет молекулярный подтип РМЖ. Анализ

[1] CAD (computer-aided design) – система автоматизированного проектирования.

Таблица 1

Примеры программ искусственного интеллекта, одобренные FDA для применения в скрининге рака молочной железы

Table 1

Examples of artificial intelligence programs approved by the FDA for use in breast cancer screening

Модель / Model	Инструмент / Tool	Применение / Application
DenSeeMammo (DSM)	ММГ / MMG	Оценка плотности МЖ / Breast density assessment
Laboratory for Individualized Breast Radiodensity Assessment (LIBRA)	ММГ / MMG	Оценка плотности МЖ / Breast density assessment
Quantra	ММГ / MMG	Оценка плотности МЖ / Breast density assessment
Volpara	ММГ / MMG	Оценка плотности МЖ / Breast density assessment
QuantX™ (Qlarity Imaging)	МРТ / MRI	Оценка плотности, поиск образований, оценка распространенности патологического образования / Breast density assessment, search for tumors, assessment of tumor spread

Примечание. ММГ – маммография; МРТ – магнитно-резонансная томография; МЖ – молочная железа.

Note. MMG – mammography; MRI – magnetic resonance imaging.

экспрессии генов отдельных клеток [24], анализ генома и транскриптома [25] и отслеживание клонов [26] могут быть использованы для изучения лежащих в основе молекулярных механизмов, что позволяет проводить более систематические и глубокие исследования молекулярной гетерогенности РМЖ. Благодаря развитию радиомики и радиогеномики были сформированы прогностические модели, способные определить молекулярный подтип по данным инструментального исследования вкупе с ИИ.

Y. Zhang et al. [27] провели метаанализ исследований радиомики и радиогеномики для определения точности моделей машинного обучения (МО). Результаты показали, что с-статистические значения МО, основанные на радиомике для определения молекулярных подтипов РМЖ (люминальный А, люминальный В, базальноподобный или трижды негативный РМЖ, HER2-позитивныый молекулярный подтип), составляли 0,76 (95% ДИ 0,60–0,96), 0,78 (95% ДИ 0,69–0,87), 0,89 (95% ДИ 0,83–0,91) и 0,83 (95% ДИ 0,81–0,86) соответственно. С-статистические значения МО, основанные на когорте генно-транскриптомного анализа для идентификации ранее описанных молекулярных подтипов РМЖ, составили 0,96 (95% ДИ 0,93–0,99), 0,96 (95% ДИ 0,93–0,99), 0,98 (95% ДИ 0,93–0,99), 0,98 (95% ДИ 0,95–1,00) и 0,97 (95% ДИ 0,96–0,98) соответственно. Кроме того, как радиомика, так и радиогеномика продемонстрировали хорошие результаты в прогнозе молекулярного подтипа. По сравнению с радиомикой показатели модели радиогеномики были лучше, однако радиомическая модель была проще и удобнее с клинической точки зрения.

Помимо определения молекулярного подтипа РМЖ X. Gong et al. [28] разработали передовые модели глубокого обучения (ГО) для прогнозирования метастазов РМЖ в аксиллярные и сигнальные лимфатические узлы на основе медицинских изображений. Точность обнаружения метастазов в аксиллярные лимфоузлы: диагностическое отношение шансов 23 (95% ДИ 16–33), чувствительность 0,86 (95% ДИ 0,82–0,88), специфичность 0,79 (95% ДИ 0,73–0,84) и AUC 0,90 (95% ДИ 0,87–0,92).

В целом разработка моделей ГО требует большого объема данных для обучения, валидации и тестирования, при этом различные исследования изображений демонстрируют логарифмические тенденции между производительностью модели и размером выборки данных. Однако объем данных, необходимый для достижения достаточной точности, варьирует в зависимости от их качества и изменчивости, а также дизайна модели ГО, задач обучения и подхода к нему. Обучающий набор обычно представляет собой самый большой объем данных и используется для параметризации модели. Набор для проверки состоит из данных, удерживаемых при обучении, которые применяются для дальнейшей оптимизации гиперпараметров модели. Наконец, набор данных независимого тестирования используется для определения контрольных показателей эффективности [29].

Платформы ИИ

Современные зарубежные и российские сервисы ИИ, направленные на раннее выявление РМЖ, представлены в таблице 2.

Таблица 2

Примеры платформ искусственного интеллекта и основные анализируемые ими параметры

Table 2

Examples of artificial intelligence platforms and the main parameters analyzed by them

Параметр / Parameter	Платформа / Platform					
	Mia	AlexNet	Lunit	CureMetrix	Botkin.AI	Цельс / Celsus
Приоритизация данных / Data prioritization	+	n/a	n/a	+	+	+
Автоматическое формирование протокола / Automated protocol generation	+	n/a	n/a	n/a	–	+
Автоматический анализ техники укладки МЖ (позиционирование) / Automated analysis of breast laying technique (positioning)	+	n/a	n/a	n/a	–	–
Инструмент «двойного» чтения / “Double” reading tool	+ Независимое средство чтения / Independent reading tool	+	+	+	+	+
Результаты / Results	Чувствительность 75,1%, специфичность 97,3% / Sensitivity 75.1%, specificity 97.3%	Точность системы 96,2% / System accuracy 96.2%	Точность системы 96% / System accuracy 96%	AUC 0,95	n/a	Точность системы 95% / System accuracy 95%
Выявление РМЖ при повышенной плотности ткани МЖ / Detection of BC with increased density of breast tissue	n/a	n/a	+	+	–	–
Присвоение категории BI-RADS / BI-RADS category assignment	n/a	n/a	+	n/a	+	+

Примечание. РМЖ – рак молочной железы; BI-RADS – Breast Imaging-Reporting and Data System; AUC (area under curve) – площадь под кривой; n/a (not availible) – данные отсутствуют.

Note. BC – breast cancer; BI-RADS – Breast Imaging-Reporting and Data System; AUC – area under curve; n/a – not availible.

Первой британской компанией, получившей знак Европейского сертификата качества (CE) за ГО в области радиологии, является Kheiron Medical Technologies. Их система маммографического скрининга под названием Mia (Mammography intelligent assessment) может использоваться в качестве второго считывателя при скрининге РМЖ. Система помогает рентгенологам выявлять рак на ранних стадиях, технология следующего поколения способна увеличить шансы на выживание и проложить путь к менее инвазивным методам лечения [30, 31].

Mia построена с использованием запутанных нейронных сетей, формы ГО и обучена на более чем 3 млн изображений с нескольких сайтов. Все это помогает радиологическим отделениям работать более эффективно.

Программное обеспечение работает, анализируя изображение и предполагая, что либо никаких последующих действий не требуется, либо необходимо дальнейшее дообследование. Последнее слово всегда остается за врачом, но если окажется, что программное обеспечение эффективно, то в конечном итоге можно устранить необходимость во втором рентгенологе. Это потенциально облегчило бы текущие проблемы нехватки кадров.

Другая методология была представлена H. Li et al. [32], где предварительно обученная модель AlexNet и функция извлечения были применены к набору изображений цифровых ММГ из двух групп высокого риска (носители мутаций в гене *BRCA1/2* и пациенты с односторонним раком), а также здоровых контрольных групп. Авторы показали, что без какой-либо дальнейшей точной настройки ММГ-изображений признаки первого полностью связанного слоя модели могут эффективно отличать здоровую контрольную группу от обеих групп высокого риска: AUC 0,83 и 0,82 для носителей мутации гена *BRCA1/2* [32, 33].

Большой общедоступный набор данных для компьютерного скрининга РМЖ – это набор данных CBIS-DDSM (Curated Breast Imaging Subset of Digital Database for Screening Mammography) в архиве изображений рака (The Cancer Imaging Archive, TCIA) [34]. Он содержит данные ММГ от 1566 участников с соответствующими сегментами зоны интереса и проверенной информацией о патологии [35, 36]. В 2017 г. была организована научная программа Digital mammography DREAM challenge с целью разработки алгоритмов, которые могут улучшить раннее выявление РМЖ. Подобно анализу узелков в легких, большинство современных CAD-систем для скрининга РМЖ основаны на алгоритмах ГО и состоят из стадии обнаружения патологии и стадии классификации [37].

Сервис Lunit дает возможность дистанционно загрузить исследования и проанализировать работу модели. Данные о выявленных патологиях отображаются в виде тепловых карт. До 96% AUC Lunit Insight MMG точно обнаруживает на ММГ поражения, подозрительные на РМЖ [38].

Сервис CureMetrix имеет преимущество в оценке анализа рентгенологических изображений молочных желез с высокой плотностью тканей и наблюдении выявленных изменений в динамике [39].

Программа Botkin.AI

Botkin.AI – это платформа обработки и анализа медицинских изображений с использованием ИИ, разработанная российской компанией ООО «Интеллоджик» и доступная разработчикам и пользователям на платформе Microsoft Azure Marketplace [40]. Благодаря объединению с облаком Microsoft Azure она станет доступна более широкому спектру медицинских учреждений по всему миру. Использование Microsoft Azure, одной из быстро развивающихся облачных платформ, позволит значительно ускорить продвижение платформы Botkin.AI на международных рынках, обеспечив безопасность и бесперебойность ее работы.

Платформа Botkin.AI зарегистрирована в качестве медицинского изделия, получила международный сертификат CE Mark и предназначена для программного обеспечения с ИИ. Она легко интегрируется с медицинскими учреждениями, обеспечивает автоматизированный забор, деперсонализацию и обработку медицинских снимков с помощью ИИ. Компания реализовала более 30 успешных проектов внедрения в странах Содружества Независимых Государств, Латинской Америки, Ближнего Востока. Программа уточняет прогнозы, уменьшает вероятность человеческой ошибки. Ее цель – снизить стоимость диагностики и повысить точность определения патологий.

Основная задача, которую изучают в модели, – это классификация злокачественных/незлокачественных заболеваний (вероятностная оценка наличия злокачественности) и сегментация (выделение региона интереса на снимке цветом). Сегментация изображений осуществляется до основных исследуемых зон интереса, например до злокачественного новообразования для оценки его внутриопухолевой гетерогенности. Многие опухоли имеют нечеткие границы, что усложняет их автоматическую сегментацию, и в некоторых случаях требуется уточнение экспертов и выделение вручную. Процесс выбора области интереса не стандартизован, она может содержать как всю опухоль, так и некоторые ее части. Определение области интереса вручную трудоемко и вариативно по причине расхождений в интерпретации изображений различными врачами-рентгенологами, что в итоге влияет на точность построенных радиомических моделей. Однако современные технологии ГО с использованием больших данных способны минимизировать это влияние.

Платформа Botkin.AI выявляет онкологические заболевания на ранних стадиях с точностью до 95% благодаря технологии ИИ, которая анализирует диагностические изображения. Она совершенствуется, не только обрабатывая большие объемы изображений, но и в процессе взаимодействия с врачами, которые подтверждают или опровергают результаты диагностики.

В целом Botkin.AI – это система поддержки принятия врачебных решений, позволяющая снизить нагрузку на рентгенологов, повысить эффективность их работы, а также избежать пропуска заболеваний. Система может быть использована

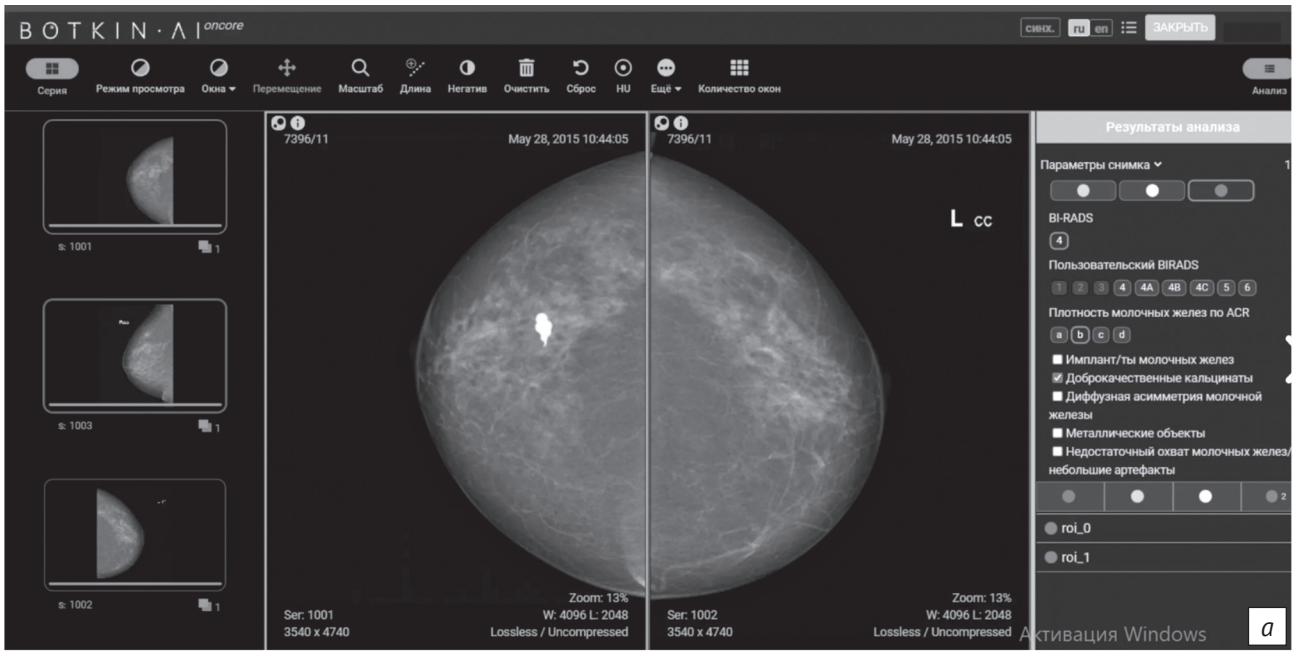



Рис. 2. Автоматическое выявление изменения в правой молочной железе, подозрительное на рак молочной железы, с обозначением региона интереса цветом на маммограмме, а также определение предполагаемого наименования патологии с отображением параметров по шкале BI-RADS и плотности каждой молочной железы по ACR (*a*, *b*) [40]

Fig. 2. Automatic detection of changes in the right breast, suspected of breast cancer, with designation of the region of interest in color on the mammogram, as well as determination of the alleged name of the pathology with display of parameters according to BI-RADS scale and each breast density according to ACR (*a*, *b*) [40]

одновременно с работой специалиста в качестве «второго мнения» или после проведенного врачом анализа для контроля качества рентгенологической диагностики.

На рисунке 2 представлен результат работы модели ИИ. У пациентки определяется образование размерами до 1 см, затрудняет диагностику суммационное наложение плотных элементов ткани молочной железы на тень образования на снимке. В качестве дообследования врачом могут быть выполнены: прицельные снимки, ультразвуковое исследование молочных желез с целью подтверждения или опровержения результата анализа системы.

«Цельс»

«Цельс» – это технология ИИ для анализа цифровых медицинских снимков [41]. Сервис помогает специалистам лучевой диагностики сократить время на анализ исследований и сводит к минимуму риск пропуска патологии. Модель обучена на 20 тыс. верифицированных исследований.

Для ММГ также использовались снимки с разметкой на объекты, выполненной квалифицированными рентгенологами (рис. 3). Каждый снимок отдельно размечался несколькими врачами, в случае расхождений в диагнозе снимки отдавались на дополнительное исследование. Процесс разметки представлял собой определение объектов разных классов на изображении (злокачественные и доброкачественные новообразования, кальцинаты, лимфоузлы, участки плотности, артефакты снимков и др.). Точность интерпретации снимков системой по шкале BI-RADS (Breast Imaging-Reporting and Data System) превысила 95%.

Система определяет наличие доброкачественных или злокачественных изменений и указывает их локализацию на снимках. Такие подсказки

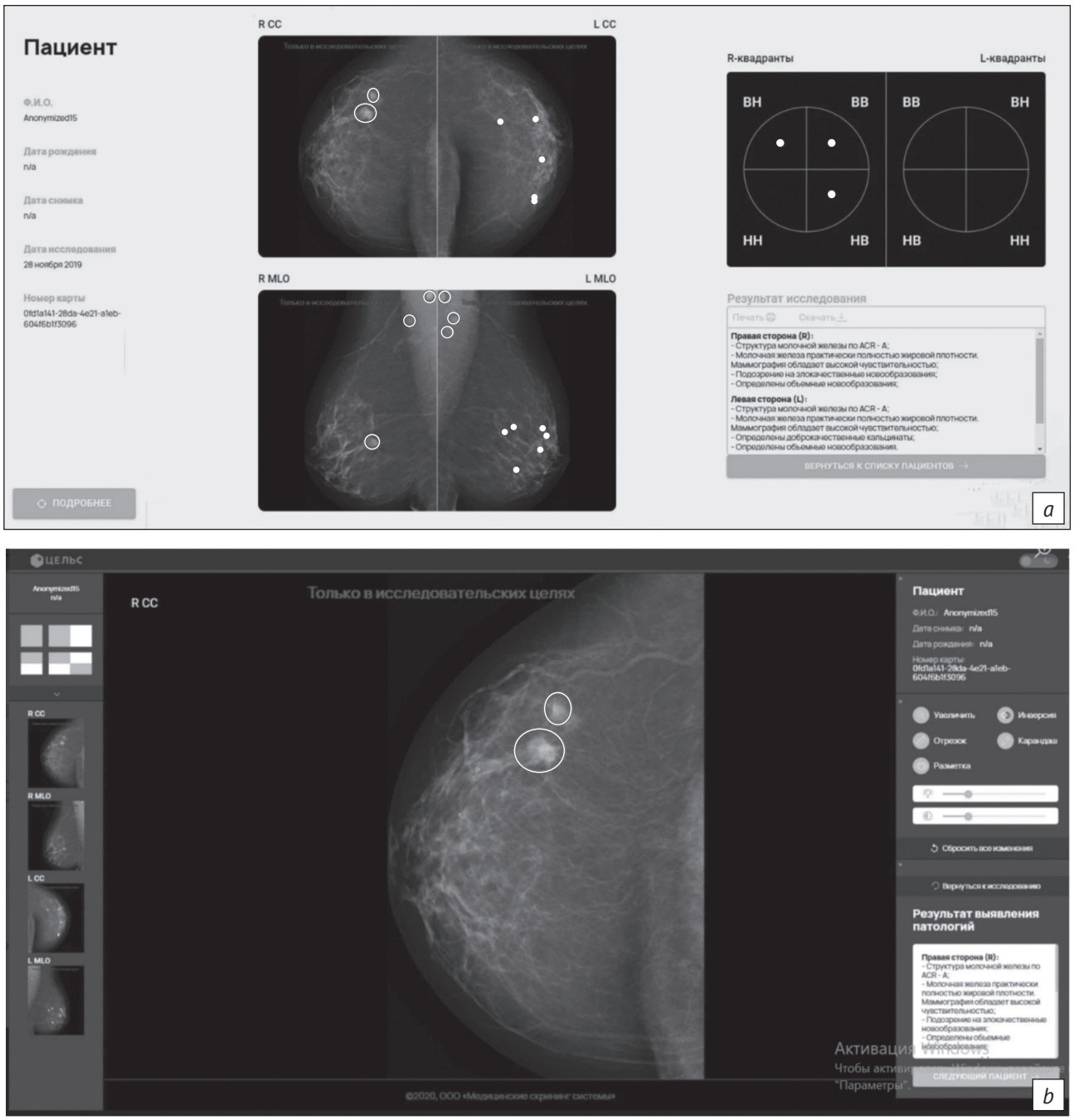

Рис. 3. Пример работы модели «Цельс» (*a*, *b*). Детектирование патологий в обеих молочных железах, выделение зон на изображении, требующие особенного интереса специалиста [41]

Fig. 3. An example of Celsus model operation (*a*, *b*). Detection of pathologies in both mammary glands, allocation of areas in the image that require particular interest of a specialist [41]

модели сокращают время на исследование и уменьшают вероятность того, что специалист не заметит образование. Программа предоставляет список исследований в порядке убывания патологий на изображениях (приоритизация). Таким образом, в первую очередь врачом будут просматриваться исследования с большей вероятностью нахождения патологии на снимках. Это поможет быстрее выставить диагноз и готовить пациента к дополнительным методам диагностики и последующему лечению.

Положительным качеством является и автоматическое формирование описания снимка. В завершение анализа ММГ-исследования программа составляет протокол, присваивая каждой молочной железе категорию BI-RADS. Если описание нуждается в исправлении, врач дополняет заключение своими комментариями.

Недостаток системы «Цельс» состоит в том, что она по-разному оценивает плотность молочной железы по шкале ACR. Программа расценивает участки суммации ткани как фиброгландулярный комплекс. В этом случае более точная оценка плотности осуществляется врачами-рентгенологами [42].

Обсуждение

Молочная железа является чрезвычайно сложным органом, каждая пациентка имеет свои анатомические и индивидуальные особенности. Вариабельность анатомии органа характеризуется разной структурой, которую трудно исследовать только с помощью методов диагностической визуализации. Сложности визуализации молочной железы обусловливают увеличение частоты ошибок при выявлении РМЖ, особенно когда патологические образования перекрываются доброкачественными или скрываются за собственной тканью. Выявление РМЖ все чаще происходит на минимальных и особенных признаках, которые могут быть пропущены молодыми специалистами или при высокой загруженности врача.

С учетом сложности диагностики, множественных вариаций структуры молочной железы, высокой загруженности врачей становится очевидно, что необходимо не только доверять диагностику опытным специалистам с использованием оборудования с высокими стандартами качества, но и, прежде всего, интегрировать ИИ в качестве инструмента для анализа. На сегодняшний день возможности ИИ в визуализации позволяют определить фенотипы риска РМЖ, предложить более подходящие процедуры скрининга, увеличить выявляемость рака при скриннинге, определить индивидуальные дополнительные методы диагностики, выявить специфические биомаркеры за счет корреляции между характеристиками опухоли, извлеченными из медицинских изображений, и экспрессией генов в области радиогеномики. Также с помощью программного обеспечения для анализа текстур изображений можно прогнозировать лекарственную терапию у разных групп пациентов.

В данном исследовании мы показали, что алгоритмы ИИ для выявления РМЖ могут быть использованы в качестве эффективного диагностического вспомогательного инструмента для рентгенологов при интерпретации результатов ММГ.

Заключение

Технологии ИИ обладают потенциалом для существенного изменения ситуации в сфере здравоохранения и оказания медицинской помощи благодаря своей способности анализировать большие объемы сложной информации. Однако это не значит, что ИИ должен заменить врачей – такой вариант событий невозможен в скором будущем. Могут быть получены ложноположительные результаты, поэтому все исследования, которые ИИ определил как подозрительные, отправляются на повторную проверку к врачам-рентгенологам. ИИ не ставит диагноз, не подбирает схему лечения, он «подсказывает» врачу области, на которые стоит обратить внимание.

Каждая представленная система ИИ направлена на снижение риска пропуска рака и сокращение времени на описание одного исследования.

Литература [References]

1. Каприн А.Д., Старинский В.В., Шахзадова А.О. (ред.) Состояние онкологической помощи населению России в 2021 году. М.: МНИОИ им. П.А. Герцена – филиал ФГБУ «НМИЦ радиологии» Минздрава России; 2022: 239 с. [Kaprin AD, Starinsky VV, Shakhzadova AO (Eds). The state of oncological care for the population of Russia in 2021. Moscow; 2022: 239 pp. (in Russ.).]
2. Ghoncheh M, Pournamdar Z, Salehiniya H. Incidence and mortality and epidemiology of breast cancer in the world. Asian Pac J Cancer Prev. 2016; 17(S3): 43–6. http://doi.org/10.7314/apjcp.2016.17.s3.43.
3. Yassin NIR, Omran S, El Houby EMF, Allam H. Machine learning techniques for breast cancer computer aided diagnosis using different image modalities: a systematic review. Comput Meth Progr Biomed. 2018; 156: 25–45. http://doi.org/10.1016/j.cmpb.2017.12.012.
4. Harvey H, Heindl A, Khara G, et al. Deep learning in breast cancer screening. In: Ranschaert ER, Morozov S, Algra PR (Eds). Artificial intelligence in medical imaging. Springer; 2019: 187–215.
5. Harvey H, Karpati E, Khara G, et al. The role of deep learning in breast screening. Curr Breast Cancer Rep. 2019; 11(1): 17–22. https://doi.org/10.1007/s12609-019-0301-7.
6. Ranschaert ER, Duerinckx A, Algra P, et al. Advantages, challenges, and risks of artificial intelligence for radiologists. In: Ranschaert ER, Morozov S, Algra PR (Eds). Artificial intelligence in medical imaging: opportunities, applications and risks. Cham, Switzerland: Springer International Publishing; 2019: 329–46.
7. Yala A, Lehman C, Schuster T, et al. A deep learning mammography-based model for improved breast cancer risk prediction. Radiology. 2019; 292(1): 60–6. http://doi.org/10.1148/radiol.2019182716.
8. Couture HD, Williams LA, Geradts J, et al. Image analysis with deep learning to predict breast cancer grade, ER status, histologic subtype, and intrinsic subtype. NPJ Breast Cancer. 2018; 4: 30. http://doi.org/10.1038/s41523-018-0079-1.
9. Shah SM, Khan RA, Arif S, Sajid U. Artificial intelligence for breast cancer analysis: trends & directions. Comput Biol Med. 2022; 142: 105221. http://doi.org/10.1016/j.compbiomed.2022.105221.
10. Skarping I, Larsson M, Förnvik D. Analysis of mammograms using artificial intelligence to predict response to neoadjuvant chemotherapy in breast cancer patients: proof of concept. Eur Radiol. 2022; 32(5): 3131–41. http://doi.org/10.1007/s00330-021-08306-w.

11. Hayashi M, Yamamoto Y, Iwase H. Clinical imaging for the prediction of neoadjuvant chemotherapy response in breast cancer. Chin Clin Oncol. 2020; 9(3): 31. http://doi.org/10.21037/cco-20-15.
12. Cè M, Caloro E, Pellegrino ME, et al. Artificial intelligence in breast cancer imaging: risk stratification, lesion detection and classification, treatment planning and prognosis – a narrative review. Explor Target Antitumor Ther. 2022; 3(6): 795–816. http://doi.org/10.37349/etat.2022.00113.
13. Kooi T, Litjens G, van Ginneken B, et al. Large scale deep learning for computer aided detection of mammographic lesions. Med Image Anal. 2017; 35: 303–12. http://doi.org/10.1016/j.media.2016.07.007.
14. Taylor-Phillips S, Stinton C. Double reading in breast cancer screening: considerations for policy-making. Br J Radiol. 2020; 93(1106): 20190610. http://doi.org/10.1259/bjr.20190610.
15. Retson TA, Watanabe AT, Vu H, et al. Multicenter, multivendor validation of an FDA-approved algorithm for mammography triage. J Breast Imaging. 2022; 4(5): 488–95. https://doi.org/10.1093/jbi/wbac046.
16. Bahl M. Updates in artificial intelligence for breast imaging. Semin Roentgenol. 2022; 57(2): 160–7. http://doi.org/10.1053/j.ro.2021.12.005.
17. Kim HE, Kim HH, Han BK, et al. Changes in cancer detection and false-positive recall in mammography using artificial intelligence: a retrospective, multireader study. Lancet Digit Health. 2020; 2(3): e138–48. https://doi.org/10.1016/S2589-7500(20)30003-0.
18. Li Z, Ye J, Du H, et al. Preoperative prediction power of radiomics for breast cancer: a systemic review and meta-analysis. Front Oncol. 2022; 12: 837257. http://doi.org/10.3389/fonc.2022.837257.
19. De Kruijf EM, Bastiaannet E, Rubertá F, et al. Comparison of frequencies and prognostic effect of molecular subtypes between young and elderly breast cancer patients. Mol Oncol. 2014; 8(5): 1014–25. http://doi.org/10.1016/j.molonc.2014.03.022.
20. Zhao S, Ma D, Xiao Y, et al. Molecular subtyping of triple-negative breast cancers by immunohistochemistry: molecular basis and clinical relevance. Oncologist. 2020; 25(10): e1481–91. http://doi.org/10.1634/theoncologist.2019-0982.
21. Ades F, Zardavas D, Bozovic-Spasojevic I, et al. Luminal B breast cancer: molecular characterization, clinical management, and future perspectives. J Clin Oncol 2014; 32(25): 2794–803. http://doi.org/10.1200/JCO.2013.54.1870.
22. Hamilton E, Shastry M, Shiller SM, et al. Targeting HER2 heterogeneity in breast cancer. Cancer Treat Rev. 2021; 100: 102286. http://doi.org/10.1016/j.ctrv.2021.102286.
23. Song L, Chen X, Mi L, et al. Icariin-induced inhibition of SIRT6/NF-κB triggers redox mediated apoptosis and enhances anti-tumor immunity in triple-negative breast cancer. Cancer Sci. 2020; 111(11): 4242–56. http://doi.org/10.1111/cas.14648.
24. Bartoschek M, Oskolkov N, Bocci M, et al. Spatially and functionally distinct subclasses of breast cancer-associated fibroblasts revealed by single cell RNA sequencing. Nat Commun. 2018; 9(1): 5150. http://doi.org/10.1038/s41467-018-07582-3.
25. Curtis C, Shah SP, Chin SF, et al. The genomic and transcriptomic architecture of 2,000 breast tumours reveals novel subgroups. Nature. 2012; 486(7403): 346–52. http://doi.org/10.1038/nature10983.
26. Yang D, Jones MG, Naranjo S, et al. Lineage tracing reveals the phylodynamics, plasticity, and paths of tumor evolution. Cell. 2022; 185(11): 1905–23.e25. http://doi.org/10.1016/j.cell.2022.04.015.
27. Zhang Y, Li G, Bian W, et al. Value of genomics- and radiomics-based machine learning models in the identification of breast cancer molecular subtypes: a systematic review and meta-analysis. Ann Transl Med. 2022; 10(24): 1394. http://doi.org/10.21037/atm-22-5986.
28. Gong X, Guo Y, Zhu T, et al. Diagnostic performance of radiomics in predicting axillary lymph node metastasis in breast cancer: a systematic review and meta-analysis. Front Oncol. 2022; 12: 1046005. http://doi.org/10.3389/fonc.2022.1046005.
29. Decuyper M, Maebe J, Van Holen R, Vandenberghe S. Artificial intelligence with deep learning in nuclear medicine and radiology. EJNMMI Phys. 2021; 8(1): 81. http://doi.org/10.1186/s40658-021-00426-y.
30. Kheiron Medical Technologies. Meet Mia™ Mammography Intelligent Assessement. URL: https://www.kheironmed.com/meet-mia (дата обращения 15.05.2023). [Kheiron Medical Technologies. Meet Mia™ Mammography Intelligent Assessement. Available at: https://www.kheironmed.com/meet-mia (accessed 15.05.2023).]
31. Palacio AV, Sharma N, Sagoo G. Cost effectiveness of the Mia artificial intelligence technology for detection of breast tumours as part of the NHS breast screening service in the UK. Research Square. 22 Feb, 2023. https://doi.org/10.21203/rs.3.rs-2586246/v1.
32. Li H, Giger ML, Huynh BQ, Antropova NO. Deep learning in breast cancer risk assessment: evaluation of convolutional neural networks on a clinical dataset of full-field digital mammograms. J Med Imaging. 2017; 4(4): 041304. http://doi.org/10.1117/1.JMI.4.4.041304.
33. Alyami J, Sadad T, Tahir AR, et al. Cloud computing-based framework for breast tumor image classification using fusion of AlexNet and GLCM texture features with ensemble Multi-Kernel Support Vector Machine (MK-SVM). Comput Intel Neurosci. 2022; 7403302. https://doi.org/10.1155/2022/7403302.
34. Clark K, Vendt B, Smith K, et al. The cancer imaging archive (TCIA): maintaining and operating a public information repository. J Digit Imaging. 2013; 26(6): 1045–57. http://doi.org/10.1007/s10278-013-9622-7.
35. Lee RS, Gimenez F, Hoogi A., et al. Curated breast imaging subset of DDSM [Dataset]. The Cancer Imaging Archive. 2016.
36. Lee RS, Gimenez F, Hoogi A., et al. A curated mammography data set for use in computer-aided detection and diagnosis research. Sci Data. 2017; 4: 170177. http://doi.org/10.1038/sdata.2017.177.
37. Schaffter T, Buist DSM, Lee CI, et al. Evaluation of combined artificial intelligence and radiologist assessment to interpret screening mammograms. JAMA Netw Open. 2020; 3(3): e200265. http://doi.org/10.1001/jamanetworkopen.2020.0265.
38. Lunit Insight MMG. AI solution for mammography. URL: https://www.lunit.io/en/products/mmg (дата обращения 15.05.2023). [Lunit Insight MMG. AI solution for mammography. Available at: https://www.lunit.io/en/products/mmg (accessed 15.05.2023).]
39. Cure Metrix. Empowering radiologists for better outcomes in women's health. URL: https://curemetrix.com/ (дата обращения 15.05.2023).

[Cure Metrix. Empowering radiologists for better outcomes in women's health. Available at: https://curemetrix.com/ (accessed 15.05.2023).]

40. Botkin.AI Искусственный интеллект для медицинских изображений. URL: https://botkin.ai/ (дата обращения 15.05.2023). [Botkin.AI Artificial intelligence for medical images. Available at: https://botkin.ai/ (in Russ.) (accessed 15.05.2023).]
41. Цельс. Маммография. AI-платформа для анализа маммограмм. URL: https://celsus.ai/products-mammography/ (дата обращения 15.05.2023). [Celsus. Mammography. AI platform for mammogram analysis. Available at: https://celsus.ai/products-mammography/ (in Russ.) (accessed 15.05.2023).]
42. Карпов О.Э., Бронов О.Ю., Капнинский А.А. и др. Компаративное исследование результатов анализа данных цифровой маммографии системы на основе искусственного интеллекта «Цельс» и врачей-рентгенологов. Вестник Национального медико-хирургического центра им. Н.И. Пирогова. 2021; 16(2): 86–92. http://doi.org/10.25881/20728255_2021_16_2_86. [Karpov OE, Bronov OYu, Kapninskiy AA, et al. Comparative study of data analysis results of digital mammography AI-based system "Celsus" and radiologists. Bulletin of Pirogov National Medical & Surgical Center. 2021; 16(2): 86–92 (in Russ.). http://doi.org/10.25881/20728255_2021_16_2_86.]

GE HealthCare

Макроциклический
Кларискан
Гадотеровая кислота

Гадотеровая кислота + Опыт GE HealthCare = Макроциклический Кларискан

- **Диагностическая эффективность**[1,2]
- **Безопасность**[2,3]
- **Широкий спектр показаний**

  МРТ головного и спинного мозга, окружающих тканей (с 0 лет);

  МРТ всего тела (с 6 месяцев);

  МР-ангиография при поражениях и стенозах некоронарных артерий (с 18 лет)[4].

Информация для работников здравоохранения. Имеются противопоказания.
Перед назначением препарата ознакомьтесь, пожалуйста, с полной версией инструкции по медицинскому применению. Отсканируйте QR-код для просмотра инструкции на сайте Государственного реестра лекарственных средств Российской Федерации.

Ссылки. 1. Maravilla K.R. et al. AJNR Am J Neuroradiology 2017. **2.** Guerbet LLC, Advisory Committee Briefing Document, 14th February 2013. **3.** Tweedle M.F. et al. Applied Radiology (Suppl.): 1–11 2014. **4.** Инструкция по медицинскому применению препарата Кларискан, Февраль 2020 г.

ООО «ДжиИ Хэлскеа Фарма»
123112, г. Москва, вн. тер. г. муниципальный округ Пресненский,
Пресненская наб., д. 10, этаж 14, помещ. I, ком. 1
gehealthcare.ru

JB02016RU

КОНГРЕСС РОССИЙСКОГО ОБЩЕСТВА РЕНТГЕНОЛОГОВ И РАДИОЛОГОВ

8-10/11/2023

САНКТ-ПЕТЕРБУРГ

гостиница «Park Inn by Radisson Pribaltiyskaya», ул. Кораблестроителей, д.14

ОСНОВНЫЕ НАУЧНЫЕ НАПРАВЛЕНИЯ КОНГРЕССА:

- Абдоминальная визуализация
- Визуализация болезней органов дыхания
- Визуализация в акушерстве и гинекологии
- Визуализация в маммологии
- Визуализация в онкологии
- Визуализация в оториноларингологии
- Визуализация в педиатрии и детской хирургии
- Визуализация в ревматологии и эндокринологии
- Визуализация в стоматологии и челюстно-лицевой хирургии
- Визуализация в урологии и андрологии
- Визуализация желудочно-кишечного тракта
- Визуализация костно-мышечной патологии
- Визуализация сердца и сосудов
- Визуализация центральной нервной системы
- Военно-полевая рентгенология
- Информационные технологии телемедицина и управление
- Компьютерная томография
- Контрастные препараты
- Магнитно-резонансная томография
- Неотложная диагностика
- Образование, подготовка врачебных кадров
- Позитронно-эмиссионная томография
- Радиационная безопасность и контроль
- Рентгенодиагностика и рентгенотехника
- Рентгенолаборанты и медицинские сестры
- Рентгенохирургия, интервенционная радиология
- Ультразвуковая диагностика
- Ядерная медицина

В ПРОГРАММЕ КОНГРЕССА:

- Заседание профильной комиссии по лучевой диагностике МЗ РФ
- Школы и мастер-классы от представителей медицинской промышленности
- Сессии для рентгенлаборантов
- Студенческая Олимпиада по лучевой диагностике
- Выставка с участием ведущих производителей и поставщиков оборудования, контрастных средств

ВАЖНЫЕ ДАТЫ:

- Прием тезисов и постерных докладов - **до 1 августа 2023 года**

Подробная информация и регистрация на сайте:
rorr.congress-ph.online

+7(812) 677-31-56
welcome@congress-ph.ru