



МРТ-скрининг легких в условиях пандемии COVID-19 на этапах медицинской помощи как инструмент снижения суммарной коллективной дозы облучения населения

**Коробов А.В.¹, Нуднов Н.В.², Попов А.Ю.¹, Кульнева Т.В.¹,
Бабенко В.В.¹, Пронькина Е.В.³**

¹ ЧУ ДПО «Институт повышения квалификации медицинских кадров»,
ул. Фридриха Энгельса, 58А, Воронеж, 394036, Российская Федерация

² ФГБУ «Российский научный центр рентгенорадиологии» Минздрава России,
ул. Профсоюзная, 86, Москва, 117997, Российская Федерация

³ ФГБУ «Поликлиника № 1» Управления делами Президента Российской Федерации,
пер. Сивцев Вражек, 26/28, Москва, 119002, Российская Федерация

Коробов Андрей Владимирович, к. м. н., директор ЧУ ДПО «Институт повышения квалификации медицинских кадров»;
<http://orcid.org/0000-0002-3355-5737>

Нуднов Николай Васильевич, д. м. н., профессор, зам. директора по научной работе ФГБУ «Российский научный центр рентгенорадиологии» Минздрава России;
<http://orcid.org/0000-0001-5994-0468>

Попов Алексей Юрьевич, к. м. н., руководитель научно-исследовательской лаборатории методов медицинской визуализации ЧУ ДПО «Институт повышения квалификации медицинских кадров»;
<http://orcid.org/0000-0002-7852-4862>

Кульнева Таисия Владимировна, зам. директора по экспертной работе ЧУ ДПО «Институт повышения квалификации медицинских кадров»;
<http://orcid.org/0000-0002-0960-6370>

Бабенко Владислав Васильевич, руководитель консультативно-диагностического отделения ЧУ ДПО «Институт повышения квалификации медицинских кадров»;
<http://orcid.org/0000-0002-8229-8458>

Пронькина Елена Владимировна, врач-рентгенолог ФГБУ «Поликлиника № 1» Управления делами Президента Российской Федерации;
<http://orcid.org/0000-0003-0531-7966>

Резюме

Цель: оценить роль и место МРТ-скрининга легких в выявлении пневмонии и маршрутизации пациентов.

Материал и методы. Было выполнено 500 МРТ-исследований в период с 01.11.2020 г. по 15.12.2020 г. на базе более 20 диагностических центров федеральной сети «МРТ-Эксперт». Выделено две группы: 1-я группа (контрольная) – 50 человек, у которых проводили сравнение МРТ- и КТ-исследований в единый временной промежуток 0–2 сут (среди них было 25 пациентов, имевших положительный ПЦР-тест на SARS-CoV-2 и 25 условно здоровых пациентов); 2-я группа (результативная) – 450 человек, которым выполняли МРТ средостения со скрининговым обследованием легких на аппаратах Philips 1.5T и Siemens 1.5T. На основе полученных результатов проведен статистический анализ базы медицинских данных.

Результаты. В ходе исследования были определены обязательные и дополнительные программы МРТ-сканирования: для томографа Philips 1.5T обязательные программы – sSSH_FB: tra и cor, THRIVE: tra (вдох/выдох); для Siemens 1.5T – T2_BLADE: cor, tra, sag. При сопоставлении визуальных данных 25 больных контрольной группы с положительным ПЦР-тестом в единый временной промежуток 0–2 сут факт выявления МР-изменений совпал с КТ-изменениями в 19 случаях (76%). Среди 475 пациентов, обследованных лишь одним методом (МРТ-скринингом легких), патологические изменения в легких были выявлены у 209 (44%). По локализации патологические изменения распределились следующим образом: двусторонние изменения – 147 (70,3%), правосторонние изменения – 41 (19,6%), левосторонние изменения – 21 (10%); нижние отделы – 56 (26,8%), средние отделы – 21 (10%), верхние отделы – 31 (14,8%), средненижние – 62 (29,6%), тотальные – 39 (18,6%). Диапазоны площади поражения легочной паренхимы на МРТ градируются по МРТ-критериям на четыре группы (менее 25%, 25–50%, 50–75%, более 75%). Было рассчитано снижение суммарной дозы облучения в группе из 450 пациентов: в среднем 2,025 чел.-Зв. за 1,5 мес, из которых 0,077 чел.-Зв пришлось на контрольные исследования.

Заключение. На основании полученных результатов проведен анализ возможностей метода МРТ в отображении легочных изменений. МРТ-скрининг легких расценен нами как возможная альтернатива компьютерной томографии для динамического контроля в условиях дефицита записи на КТ или невозможности ее выполнения и как инструмент снижения коллективной эффективной дозы облучения населения. **Ключевые слова:** магнитно-резонансная томография; компьютерная томография; МРТ-скрининг; воспалительные заболевания легких; пневмония; COVID-19; пандемия; лучевая диагностика.

Конфликт интересов. Авторы заявляют об отсутствии конфликта интересов.

Для цитирования: Коробов А.В., Нуднов Н.В., Попов А.Ю., Кульнева Т.В., Бабенко В.В., Пронькина Е.В. МРТ-скрининг легких в условиях пандемии COVID-19 на этапах медицинской помощи как инструмент снижения суммарной коллективной дозы облучения населения. *Вестник рентгенологии и радиологии*. 2021; 102(1): 28–41. <https://doi.org/10.20862/0042-4676-2021-102-1-28-41>

Для корреспонденции: Нуднов Николай Васильевич, E-mail: nudnov@rncrr.ru

Статья поступила 26.12.2020

После доработки 16.02.2021

Принята к печати 17.02.2021

MRI Screening of Lungs in the COVID-19 Pandemic at the Stages of Medical Care as a Tool to Reduce the Total Collective Dose of Radiation to the Population

Andrey V. Korobov¹, Nikolay V. Nudnov², Aleksey Yu. Popov¹,
Taisiya V. Kul'neva¹, Vladislav V. Babenko¹, Elena V. Pron'kina³

¹ Institute of Advanced Training of Medical Personnel,
ul. Fridrikha Engelsa, 58A, Voronezh, 394036, Russian Federation

² Russian Scientific Center of Roentgenoradiology, Ministry of Health of the Russian Federation,
ul. Profsoyuznaya, 86, Moscow, 117997, Russian Federation

³ Polyclinic No. 1, Office of the President of the Russian Federation,
pereulok Sivtsev Vrazhek, 26/28, Moscow, 119002, Russian Federation

Andrey V. Korobov, Cand. Med. Sc., Director of Institute of Advanced Training of Medical Personnel;
<http://orcid.org/0000-0002-3355-5737>

Nikolay V. Nudnov, Dr. Med. Sc., Professor, Deputy Director for Research, Russian Scientific Center of Roentgenoradiology,
Ministry of Health of the Russian Federation;
<http://orcid.org/0000-0001-5994-0468>

Aleksey Yu. Popov, Cand. Med. Sc., Head of the Research Laboratory of Medical Imaging Methods, Institute of Advanced Training
of Medical Personnel;
<http://orcid.org/0000-0002-7852-4862>

Taisiya V. Kul'neva, Deputy Director for Expert Work, Institute of Advanced Training of Medical Personnel;
<http://orcid.org/0000-0002-0960-6370>

Vladislav V. Babenko, Head of the Consulting and Diagnostic Department, Institute of Advanced Training of Medical Personnel;
<http://orcid.org/0000-0002-8229-8458>

Elena V. Pron'kina, Radiologist, Polyclinic No. 1, Office of the President of the Russian Federation;
<http://orcid.org/0000-0003-0531-7966>

Abstract

Objective: to evaluate the role and place of MRI lung screening in the detection of pneumonia and patient routing.

Material and methods. 500 MRI tests were performed in the period from November 1, 2020 to December 15, 2020 on the basis of more than 20 diagnostic centers of the federal MRI-Expert network. Two groups were identified. In Group 1 (control, n = 50) MRI studies were compared with CT studies in a single time interval of 0–2 days; 25 patients had a positive PCR test for SARS-CoV-2 and 25 patients were conditionally healthy. In Group 2 (effective, n = 450) mediastinal MRI was performed with lung screening on Philips 1.5 T and Siemens 1.5 T devices. The statistical analysis of the medical data base was performed.

Results. During the study, mandatory and additional MRI scanning programs were identified: for Philips 1.5 T tomograph, the mandatory programs are sSSH_fb: tra and cor; THRIVE: tra (inhale/exhale); for Siemens 1.5 T – T2_BLADE: cor, tra, sag. When comparing the visual data of the control group (n = 25) with a positive PCR test in a single time interval of 0–2 days, the fact of detecting MR changes coincided with CT changes in 76% of cases (n = 19). The group of patients were examined by only one method – MRI-screening of the lungs (n = 475), pathological changes in the lungs were detected in 44% (n = 209). Localizations of

the pathological changes were as follows: bilateral changes – 70.3% (n = 147), right-side changes – 19.6% (n = 41), left-side changes – 10% (n = 21); lower parts 26.8% (n = 26), average departments – 10% (n = 21), the upper divisions – 14.8% (n = 31), mid-lower 29.6% (n = 62), total – 18.6% (n = 39). The ranges of the area of lesion of the pulmonary parenchyma on MRI were graded according to MRI criteria into 4 groups (< 25%, 25 – 50%, 50 – 75%, > 75%). The collective radiation dose decrease was calculated for a group of patients (n = 450), which averaged 2.025 man-Sv for 1.5 months, of which 0.077 man-Sv were control studies.

Conclusion. Based on the results obtained, the analyses of the possibilities of the MRI method in displaying pulmonary changes was performed. The method of MRI screening of the lungs is recognized as a possible alternative to computed tomography for dynamic monitoring in conditions of a shortage of CT records or the inability to perform it, and as a tool to reduce the collective effective dose of radiation to the population.

Keywords: magnetic resonance imaging; computed tomography; MRI screening; inflammatory lung diseases; pneumonia; COVID-19; pandemic; radiation diagnostics.

Conflict of interest. The authors declare no conflict of interest.

For citation: Korobov AV, Nudnov NV, Popov AYu, Kul'neva TV, Babenko VV, Pron'kina EV. MRI screening of lungs in the COVID-19 pandemic at the stages of medical care as a tool to reduce the total collective dose of radiation to the population. *Journal of Radiology and Nuclear Medicine*. 2021; 102(1): 28–41 (in Russian). <https://doi.org/10.20862/0042-4676-2021-102-1-28-41>

For corresponding: Nikolay V. Nudnov, E-mail: nudnov@rncrr.ru

Received December 26, 2020

Revised February 16, 2021

Accepted February 17, 2021

Введение

Пандемия новой коронавирусной инфекции COVID-19, начавшаяся весной 2020 г., затронула многие государства, включая нашу страну. Согласно рекомендациям ВОЗ [1] метод компьютерной томографии (КТ) является наиболее чувствительным и информативным способом лучевой визуализации изменений в легких, вызванных вирусом SARS-CoV-2. По литературным данным, КТ можно отнести к исследованиям первой линии в тех медицинских организациях, в которых имеется достаточное количество аппаратов и кадровое обеспечение для выполнения требуемого объема исследований без ущерба для своевременной диагностики среди пациентов, которые нуждаются в данном обследовании в большей степени (онкологические, неврологические заболевания и т.д.) [2]. Проведение КТ показано всем больным с подозрением на пневмонию, при этом с осторожностью у детей. Данный метод позволяет выявить ранние признаки вирусного поражения легких, и, как правило, выявленные изменения локализируются с обеих сторон.

По данным иностранных авторов, чувствительность низкодозовой КТ в выявлении вирусной пневмонии составляет 86,7%, специфичность 93,6%, а при длительности симптомов более 48 ч – 95,6% и 93,2% соответственно. Необходимо отметить, что среднее время КТ-исследования (сканирование и описание) составляет 25 мин, что имеет огромное значение в практической медицине [3].

Зависимость тяжести состояния больных от выраженности КТ-изменений привела к необходимости выработки системы градации поражения легких. Имевшая место 5-балльная система тяжести поражения легких не оправдала свою значимость и оказалась неэффективной, поэтому

в настоящее время в практике применяется 4-степенная градация КТ-изменений, базирующаяся на определении симптомов и примерной площади поражения паренхимы. Система имеет недостатки, обусловленные субъективной оценкой объема поражения, различающейся у разных специалистов. Попытки применения искусственного интеллекта для подсчета площади зон «матового стекла» и консолидации имеют определенные успехи, но также обладают погрешностью измерений [4]. Поэтому степени КТ-изменений в легких основаны на четверных интервальных значениях (табл. 1).

Таблица 1

«Эмпирическая» визуальная шкала, основанная на визуальной оценке примерного объема уплотненной легочной ткани в обоих легких [4]

Table 1

An “empirical” visual scale based on a visual assessment of the approximate volume of compacted lung tissue in both lungs [4]

Выраженность / Severity	Объем, % от объема легких / Volume, % of lung volume	КТ-степень / CT-grade
Отсутствие характерных проявлений / The absence of the characteristic symptoms	–	КТ-0 / CT-0
Минимальная / Minimum	< 25	КТ-1 / CT-1
Средняя / Average	25–50	КТ-2 / CT-2
Значительная / Significant	50–75	КТ-3 / CT-3
Субтотальная / Subtotal	>75	КТ-4 / CT-4

Альтернативными методами визуализации, имеющими значительно более низкую информативность, являются рентгенография и ультразвуковое исследование (УЗИ) [2].

Необходимость первичного выявления и динамического КТ-контроля изменений в легких в период пандемии и необоснованные врачебные назначения, а также самообращения пациентов,

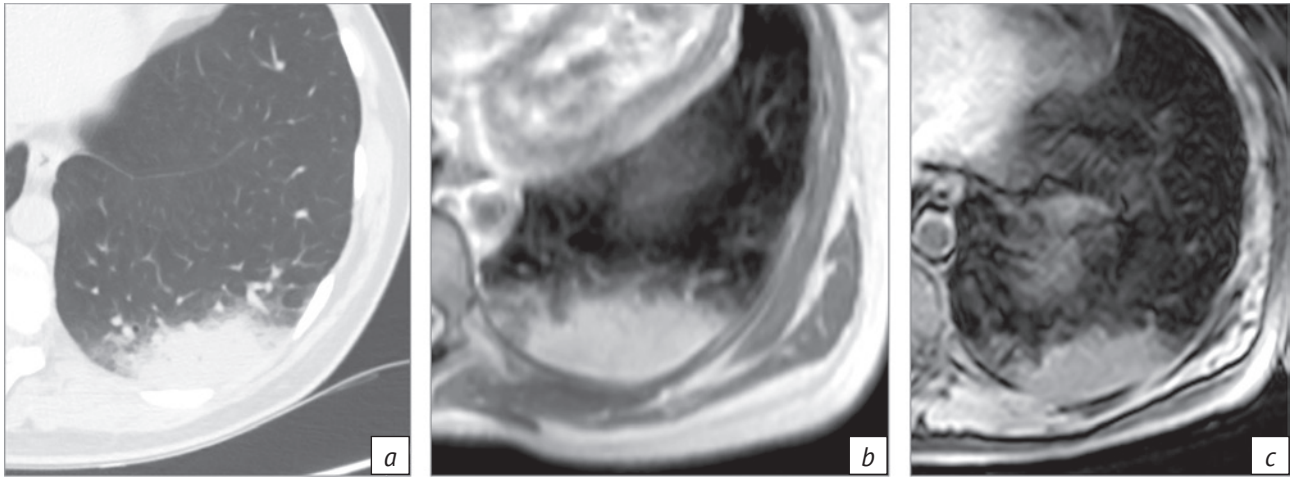


Рис. 1. Пример изображения участка повышенной плотности в S10 левого легкого на аппарате Philips:

a – КТ, аксиальный скан – интенсивное гомогенное затемнение паренхимы без прослеживаемых на его фоне элементов сосудистого и ретикулярного рисунка, соответствующее участку повышенной плотности паренхимы по типу консолидации; *b* – МРТ, аксиальный скан в последовательности T2 FSE; *c* – МРТ, аксиальный скан в последовательности THRIVE.

Участки однородного гиперинтенсивного МР-сигнала в паренхиме легкого по площади поражения примерно сопоставимы как между собой в последовательностях T2 FSE и THRIVE, так и с КТ-изображениями

Fig. 1. The image of a section of the increased density in left lung S10 on the Philips device:

a – axial CT scan – intensive homogeneous shading parenchyma without elements of vascular and reticular pattern corresponding to an area of higher density of parenchyma of consolidation type; *b* – MRI T2 FSE axial scan; *c* – MRI THRIVE axial scan. Homogeneous hyperintensive MR signal of lung parenchyma in the affected area, by the lesion area approximately comparable with each other in T2 FSE and THRIVE sequences, and with CT images

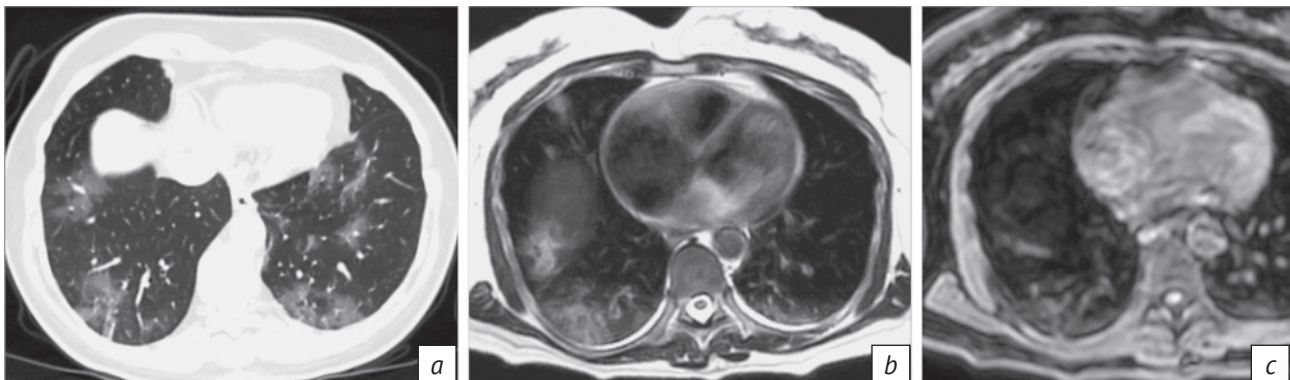


Рис. 2. Пример изображения участков «матового стекла», расположенных полисегментарно и билатерально, на аппарате Philips:

a – КТ, аксиальный скан – слабоинтенсивные гомогенные затемнения паренхимы, соответствующие повышенной плотности паренхимы по типу «матового стекла»; *b* – МРТ, аксиальный скан в последовательности T2 FSE; *c* – МРТ, аксиальный скан в последовательности THRIVE.

Участки неоднородного промежуточного и повышенного МР-сигнала в паренхиме легкого оптимально определяются в последовательности T2 FSE, занимают меньшую площадь, чем на КТ-сканах, практически не видны в THRIVE, выявляются только в локусах наибольшей плотности

Fig. 2. The image of the ground glass sections located polysegmentally and bilaterally on the Philips device:

a – CT axial scan – low-intensity homogeneous parenchymal shading corresponding to the ground glass increased density of the parenchyma; *b* – MRI T2 FSE axial scan; *c* – MRI THRIVE axial scan.

Areas of inhomogeneous intermediate and increased MR signal in the lung parenchyma are optimally determined in T2 FSE, occupying a smaller area than on CT scans; practically invisible in THRIVE, being determined only at the loci of the highest density

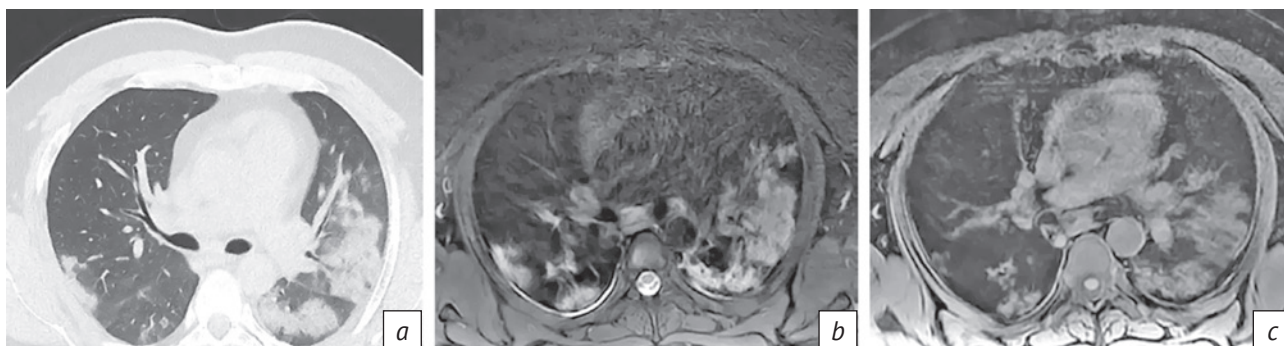


Рис. 3. Пример изображения участков консолидации на аппарате GE:

a – КТ, аксиальный скан – участки интенсивного затемнения паренхимы легких сливного характера, на фоне которых слева виден симптом «воздушной бронхограммы»; *b* – МРТ, аксиальный скан в последовательности T2 PROPELLER FS, *c* – МРТ, аксиальный скан в последовательности T1-ВИ.

Участки гиперинтенсивного МР-сигнала в паренхиме легкого практически совпадают с КТ-изменениями по размерам и локализации в последовательности PROPELLER, несколько меньшие размеры изменений отображаются в последовательности T1-ВИ [10]

Fig. 3. The image of the consolidation section on the GE device:

a – axial CT scan – areas of intensive shading of the lung parenchyma of confluent character, a symptom of air bronchography is seen on the left; *b* – MRI T2 PROPELLER FS axial scan; *c* – MRI T1WI axial scan.

Areas of hyperintense MR signal of the lung parenchyma are almost equal to CT changes in size and localization in PROPELLER; a few smaller changes are displayed on T1WI [10]

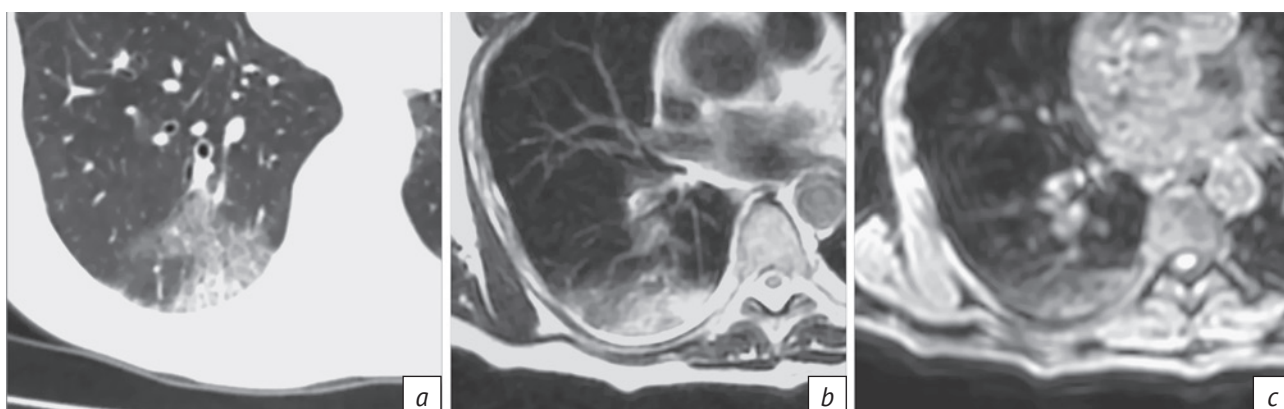

Рис. 4. Пример изображения участков «лоскутного одеяла» на аппарате Philips:

a – КТ, аксиальный скан – участки слабоинтенсивного затемнения паренхимы легких с прослеживаемым на их фоне ретикулярным паттерном внутрислобкового интерстиция; *b* – МРТ, аксиальный скан в последовательности T2 TSE – неомогенное слабо- и среднеинтенсивное повышение сигнала; *c* – МРТ, аксиальный скан в последовательности THRIVE – участок повышения сигнала меньшей площади, чем на T2 TSE

Fig. 4. The image of the crazy paving areas on the Philips device:

a – CT axial scan – areas of low-intensity shading of the lung parenchyma with a reticular pattern of intra-lobular interstitium; *b* – MRI T2 TSE axial scan shows heterogeneous low- and medium-intensity signal increase; *c* – MRI THRIVE axial reveals a signal increase section of a smaller area than on T2 TSE

продиктованные повышенной тревожностью и «ковидофобией», привели к резко возросшей нагрузке на отделения и кабинеты лучевой диагностики лечебно-диагностических учреждений. В последующем это способствовало повышению коллективной эффективной дозы облучения на население. Следствием высокой плотности записи на КТ-исследования, а также технической

неисправности КТ-аппаратов, вызванной повышенной круглосуточной нагрузкой на рентгеновские трубки, стало отсутствие возможности у ряда пациентов при необходимости выполнить КТ. Именно в такой ситуации дефицита возможностей альтернативным и релевантным методом диагностики легочных изменений может стать магнитно-резонансная томография (МРТ).

Опубликованы многочисленные работы зарубежных авторов, посвященные роли МРТ в оценке интерстициальных заболеваний легких, например С.А. Yi et al. (2008 г.) [5], S. Chang et al. (2014 г.) [6], I. Pinal-Fernandez et al. (2016 г.) [7]. В период пандемии массовые исследования пациентов с вирусной пневмонией позволили сделать вывод, что МРТ, несмотря на отсутствие ее в рекомендациях ВОЗ в качестве метода диагностики вирусной пневмонии, также может применяться, поскольку обладает достаточной воспроизводимостью основных симптомов при сравнении с КТ (рис. 1–4). Это было отмечено различными иностранными и отечественными авторами при проведении МРТ-исследований легких и других анатомических областей организма в период пандемии по поводу различных патологий [8–10].

В соответствии с градацией КТ-изменений при COVID-19 коллектив отечественных авторов определил зависимость тяжести общего состояния больного от характера и выраженности признаков по данным МРТ органов грудной клетки (табл. 2) [9].

В 2020 г. были опубликованы работы, в которых отмечена возможность визуализации МР-изменений в легочной паренхиме, характерных для вирусной пневмонии и сходных с таковыми при КТ. При этом рекомендуется градировать качество МРТ-исследования по степени зашумленности артефактами на четыре группы: 1) артефакты отсутствуют, 2) единичные незначительные артефакты, не влияющие на диагностическую ценность, 3) исследование обладает диагностической ценностью, но качество снижено за счет артефактов, 4) диагностическая низкая ценность из-за выраженных артефактов [9].

Согласно методическим рекомендациям ГБУЗ «Научно-практический клинический центр диагностики и телемедицинских технологий» Департамента здравоохранения г. Москвы [9] выполнение магнитно-резонансной томографии пациентам с подозрением на коронавирусную инфекцию COVID-19 возможно в качестве альтернативного метода в следующих случаях:

- при отсутствии возможности проведения компьютерной томографии и рентгенографии;

- при повышенном риске проведения компьютерной томографии (например, беременным, детям) с учетом всех рисков выполнения МРТ.

Чувствительность метода МРТ к выявлению воспалительных изменений в легких при COVID-19 имеет многофакторную зависимость, поскольку на нее влияют следующие объективные параметры [9, 11]:

- субстрат поражения паренхимы легких (участки «матового стекла» в легком определяемы на КТ, но в ряде случаев не определяемы на МРТ);

- площадь поражения паренхимы легкого (малые фокусы определяемы на КТ, но в ряде случаев не видны на МРТ);

- фаза вдоха (отсутствие расправления паренхимы легкого при глубоком вдохе, недостаточная задержка вдоха или ее невозможность, выполнение исследования на свободном дыхании ведут к снижению вероятности визуализации изменений);

- наличие артефактов изображения, которым метод МРТ подвержен в значительно большей степени, чем КТ;

- используемые для сканирования программы (выбор импульсных последовательностей зависит от типа томографа, настроек аппарата и конкретного протокола сканирования).

Также следует учитывать факт динамического развития патологического процесса в легких, когда выполненное в динамике через некоторое время (от 1 сут и более) исследование (КТ или МРТ) выявляет субстрат изменений в легких, которых ранее не было по причине отсутствия или недостаточной степени выраженности.

Накопление как сторонних, так и собственных исследований по определению легочных изменений на МРТ и необходимость выполнения лучевого динамического контроля для широкой когорты населения позволили сделать вывод о возможности применения МРТ-скрининга легких как дополнительного метода медицинской визуализации при легочных изменениях в период пандемии, который может быть взят на вооружение как лучевыми диагностами, так и клиницистами [12].

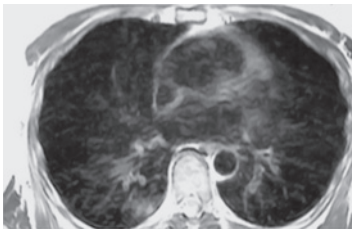
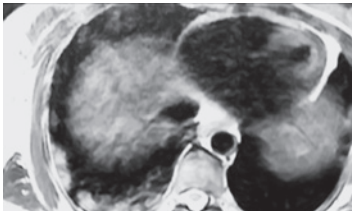
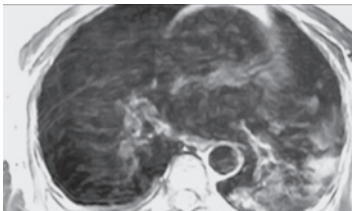
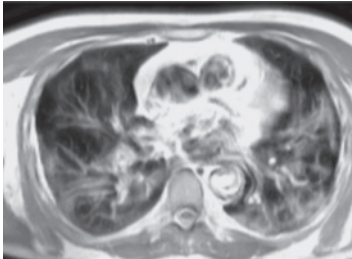
Применение МРТ легких для диагностики пневмоний, вызванных COVID-19, не рекомендуется для практического здравоохранения (в том числе из-за отсутствия на текущий момент широкой выборки МРТ-исследований, сопоставимой с КТ- и ПЦР-верификацией), однако этот метод может использоваться в исключительных случаях для оценки состояния легких при недоступности КТ (поломка единственного прибора) и неопределенных результатах рентгенографии, а также при наличии врачей, обладающих опытом выполнения и интерпретации подобных исследований [2]. В условиях массовой круглосуточной нагрузки на КТ-кабинеты и дефицита, сгенерированного избыточным спросом на КТ, спектр исключительных случаев для проведения МРТ легких существенно расширяется.

В рекомендациях Минздрава 9-й версии от 26.10.2020 г. предлагается дифференцированно выбирать методы визуализации при известной/предполагаемой инфекции COVID-19 в соответствии с имеющимся оборудованием и кадровыми ресурсами медицинской организации, а также делают акцент на нецелесообразности применения рентгенографии, КТ и УЗИ для

Оценка изменений легочной ткани при COVID-19 по данным магнитно-резонансной томографии органов грудной клетки [9]

Table 2

Assessment of changes in lung tissue in COVID-19 according to magnetic resonance imaging of the chest [9]

Степень изменений / Degree of changes	Основные проявления вирусной пневмонии / Main manifestations of viral pneumonia	Вовлечение паренхимы легкого, % / Involvement of lung parenchyma, %	MPT-пример / MRI example
Норма (MPT-0) / Norm (MRI-0)	Норма и отсутствие MPT-признаков вирусной пневмонии на фоне типичной клинической картины и релевантного эпидемиологического анамнеза / Norm and absence of MRI-signs of viral pneumonia, typical clinical picture and a relevant epidemiological history	–	–
Легкая (MPT-1) / Light (MRI-1)	Очаги уплотнения по типу «матового стекла» / Foci of ground-glass densities	< 25	
Среднетяжелая (MPT-2) / Medium-heavy (MRI-2)	Очаги уплотнения по типу «матового стекла» / Foci of ground-glass densities	25–50	
Тяжелая (MPT-3) / Severe (MRI-3)	Уплотнение легочной ткани по типу «матового стекла» в сочетании с очагами консолидации, увеличение объема поражения на 50% за 24–48 ч на фоне дыхательных нарушений, если исследования выполняются в динамике / Ground-glass densities in combination with foci of consolidation, lesion volume increase by 50% in 24–48 hours with respiratory disorders, if the research is performed in dynamics	50–75	
Критическая (MPT-4) / Critical (MRI-4)	Диффузное уплотнение легочной ткани по типу «матового стекла» и консолидации в сочетании с ретикулярными изменениями (утолщением междолькового интерстиция по типу «булыжной мостовой»); гидроторакс (двусторонний, преобладает слева) / Diffuse lung tissue ground-glass density and consolidation in combination with reticular changes (interlobular interstitium cobblestone thickening; hydrothorax (bilateral, predominant on the left)	> 75	

Примечание. Процент поражения оценивается отдельно по каждому легкому. Степень изменений оценивается по легкому с наибольшим поражением (вне зависимости от наличия постоперационных изменений).

Note. The percentage of lesion is assessed separately for each lung. The degree of changes is estimated for the lung with the greatest lesion (regardless of whether there are post-operative changes).

скрининга (выявления патологии при отсутствии клинических симптомов) внебольничных пневмоний в целом и при COVID-19 в частности [2]. В связи с этим использование МРТ-скрининга легких как альтернативного метода первичной диагностики и динамического контроля позволит перенаправить поток пациентов, требующих диагностического обеспечения, и частично разгрузить службу компьютерной томографии. Поскольку тяжесть общего состояния больного зависит от распространенности поражения легких, МРТ-оценка выраженности легочных изменений поможет провести первичную сортировку потока пациентов с последующей маршрутизацией различных категорий на профильные линии медицинской помощи. По имеющимся данным, основанным на сравнительном анализе различных методов визуализации, скрининговое МРТ-исследование, выполненное с использованием необходимых импульсных последовательностей, в настоящее время вполне сопоставимо по стоимости с КТ и при любых условиях намного информативнее стандартного рентгенологического исследования [9].

Цель нашего исследования – оценить роль и место МРТ-скрининга легких в выявлении пневмонии и маршрутизации пациентов.

Задачи исследования:

- определить технические условия и возможности визуализации изменений в легочной ткани методом МРТ-скрининга;

- сформировать широкую выборку МРТ-исследований легких для определения диагностической пользы метода;

- определить чувствительность метода МРТ при воспалительных изменениях в паренхиме легких;

- выявить практическую возможность сортировки потока пациентов в зависимости от степени поражения легких (маршрутизация пациентов на догоспитальном, амбулаторном этапах и контроль эффективности лечения на этапе реабилитации);

- оценить потенциальную пользу применения МРТ-скрининга легких в снижении коллективной дозы облучения населения.

Поскольку специфичность выявления методом КТ вирусной пневмонии COVID-19 среди прочих вирусных пневмоний, а также дифференцировка вирусных пневмоний от невирусных с помощью метода КТ являются недостоверными, то задачи по определению данных критериев методом МРТ-скрининга в нашем исследовании не ставилась, так как метод МРТ является заведомо менее значимым по чувствительности в выявлении паренхиматозных изменений легких.

Материал и методы

Данная работа включает ретроспективный анализ 500 МРТ-исследований, выполненных в период с 01.11.2020 г. по 15.12.2020 г. на базе более 20 диагностических центров федеральной сети «МРТ-Эксперт», и одобрена руководством ЧУ ДПО «ИПКМК». Проведено параллельное сравнение МРТ- и КТ-исследований, выполненных у 50 пациентов в единый временной промежуток 0–2 сут, 25 из которых имели положительный ПЦР-тест на SARS-CoV-2. В качестве рутинного скринингового обследования потока пациентов организационно было выбрано МРТ-исследование средостения со скрининговой оценкой легких (далее – МРТ-скрининг легких), которое отличается от стандартного МРТ-исследования легких меньшим (редуцированным) набором импульсных последовательностей и более коротким общим таймингом с объемом и качеством изображений, достаточными для визуализации основных симптомов поражения легких. Данное условие позволяет повысить пропускную способность кабинета МРТ-диагностики, что является одним из критериев широкого охвата скринингом населения. Также отмечается легкая переносимость пациентами, особенно возрастными, редуцированного протокола сканирования.

Первично для подтверждения релевантности оптимизированного протокола МРТ средостения со скрининговой оценкой легких были выполнены исследования у 25 условно здоровых участников (отобранных из числа пациентов, прошедших КТ органов грудной клетки без активных «легочных» жалоб и без выявления патологических изменений в легких), а также у 25 больных с пневмонией (выявленной на КТ + ПЦР). Все пациенты, включая здоровых людей, предоставили информированное добровольное согласие на участие в научном исследовании. Жалобы и анамнез протоколировались с помощью анкеты (чек-листа) для каждого участника.

Среди 50 пациентов, обследованных двойным методом (КТ + МРТ), было 18 мужчин (36%) и 32 женщины (64%). Средний возраст мужчин составил 45 лет (11–81 год), женщин – 46,5 года (15–81 года).

Из всей группы обследованных МРТ-методом активные жалобы отсутствовали у 128 человек (25,6%). Основные жалобы, предъявляемые остальными пациентами на момент исследования, представлены в таблице 3.

В протокол сканирования были включены последовательности T2 FSE в трех проекциях, T2 с жироподавлением и T1 с жироподавлением (T1 high resolution isotropic volume examination, THRIVE) на

Таблица 3

Основные жалобы, предъявляемые пациентами на момент исследования

Table 3

The main complaints made by patients at the time of the study

Жалобы / Complaints	Количество, n (%) / Number, n (%)
Кашель / Cough	111 (29,8)
Гипертермия / Hyperthermia	79 (21,2)
Торакалгия / Thoracalgia	54 (14,5)
Одышка / Dyspnea	45 (12,1)
Дискомфорт в грудной клетке / Discomfort in the chest	33 (8,8)
Астения / Asthenia	26 (7,0)
Аносмия / Anosmia	15 (4,0)
Прочие / Others	9 (2,4)

Таблица 4

Протоколы сканирования для томографа Philips 1.5T

Table 4

The scan protocols for Philips 1.5T

Протокол / Protocol	Обязательность применения / Mandatory application
sSSH_FB	Tra + Cor +
THRIVE	Tra (вдох/выдох) / Tra (inhale/exhale) +
T2 SPAIR	Sag +/-
T2 FSE	Cor +/- Tra +/- Sag +/-

Таблица 5

Протоколы сканирования для томографа Siemens 1.5T

Table 5

The scan protocols for Siemens 1.5T

Протокол / Protocol	Обязательность применения / Mandatory application
T2_BLADE	Cor + Tra + Sag +
T1_fl3d	Tra +/-

задержке вдоха, при стандартной толщине срезов 7 мм. Исследование выполняли в положении пациента лежа body-катушкой с центрацией поля на середину тела грудины.

Все пациенты были проверены на безопасность прохождения МРТ.

Анализ DICOM-архивов изображений и протоколов описаний, полученных при МРТ-скрининге легких, проводился минимум двумя независимыми экспертами.

КТ-исследование легких выполняли тонким срезом 1–2 мм на задержке вдоха в легочном и средостенном режимах с областью сканирования от верхушек легких до синусов.

Проведен сравнительный анализ визуальных КТ- и МРТ-картин воспалительных изменений в легких, соответствующих вирусной пневмонии.

Статистический учет и обработка первичного материала проводились в электронной базе данных Excel.

В последующем, после верификации усредненной воспроизводимости МРТ-методом КТ-изменений в легких (76%), статистический учет базы данных выполнен в когорте из 450 пациентов, прошедших МРТ-скрининговое исследование легких.

Результаты

Технические условия. В зависимости от производителя и модификации МР-томографа выбраны редуцированные протоколы сканирования, достаточные для воспроизведения визуализации ключевых легочных изменений. Протоколы представлены в таблицах 4, 5.

Технические параметры выполнения МРТ-скрининга легких:

– положение пациента лежа на спине, руки подняты за голову;

– фиксация body-катушки выполняется в фазе максимального вдоха для формирования референсного пространства для экскурсий грудной клетки под катушкой (центрация катушки на центр грудины);

– программа survey проводится на задержке вдоха для определения наиболее низкой границы легких и правильного выбора зоны сканирования (от верхушек легких до задненижних контуров плевральных синусов);

– исследование выполняется при свободном дыхании в программах T2 и T2 FS с установкой триггеров в начале фазы вдоха;

– сканирование THRIVE проводится по возможности на задержке вдоха.

Сканирование в фазе выдоха нами исключено из протокола по причине плохой переносимости пациентами 30-секундной задержки выдоха, необходимой для финализации всей серии

аксиальных сканов (особенно при наличии кашля, одышки или плохого самочувствия). Если задержка вдоха была невозможна по причине кашля, одышки, беспокойства пациента, то аксиальное сканирование выполнялось без задержки вдоха.

Необходимая ориентация срезов: аксиальное сканирование перпендикулярно деке стола, корональное – параллельно деке стола, сагитальное – перпендикулярно аксиальному и корональному.

Приведенные протоколы сканирования занимали в среднем 15 мин, что отличается от тайминга стандартных протоколов МРТ-легких в меньшую сторону за счет исключения из алгоритма последовательностей DWI. Для достижения наибольшей чувствительности к выявлению паренхиматозных изменений были оставлены последовательности T2 (sSSH), T2 FS (с жироподавлением) без использования синхронизации с дыханием и T1 DIXON 3D GE THRIVE) на задержке вдоха.

Возможности визуализации изменений в легочной ткани методом МРТ-скрининга. Различные КТ-изменения в легких визуализировались в виде повышения МР-сигнала на T2-ВИ следующим образом:

- «матовое стекло» – неравномерное слабоинтенсивное повышение МР-сигнала на T2, переменная визуализация на THRIVE с большой вероятностью отсутствия отображения субстрата (90%);

- «лоскутное одеяло» (или «булыжная мостовая», или «сумасшедшая исчерченность») – неомогенное среднеинтенсивное повышение сигнала с ретикулярным паттерном в виде тяжистых ветвящихся высокоинтенсивных линий, определяемое как на T2-ВИ, так и на THRIVE, но менее интенсивно (при этом на T2 площадь изменений превалирует над таковой на THRIVE);

- консолидация – гомогенное или слабо неомогенное средне- и высокоинтенсивное повышение сигнала, одинаково хорошо определяемое как на T2-ВИ, так и на THRIVE;

- ретикулярный паттерн – линейные участки повышения сигнала;

- гало – однородное среднеинтенсивное повышение сигнала со слабым гетерогенным повышением по периферии.

Формирование широкой выборки МРТ-исследований легких для определения диагностической пользы метода. Сравнительные бинарные исследования (КТ + МРТ), проведенные в единый временной промежуток, были выполнены 50 пациентам, из которых 25 были с пневмонией, верифицированной первоначально на КТ, и с положительным ПЦР-тестом. После подтверждения

чувствительности метода МРТ в выявлении легочных изменений (76%) была обследована крупная группа пациентов (n = 450) методом МРТ-скрининга легких.

Чувствительность метода МРТ при воспалительных изменениях в паренхиме легких. При сопоставлении визуальных данных, полученных при КТ и МРТ-исследованиях у одних и тех же пациентов (n = 25) с положительным ПЦР-тестом в единый временной промежуток 0–2 сут, факт выявления МР-изменений совпадал с КТ-изменениями в 19 случаях (76%).

Из них совпадение диапазонов площади поражения легочной паренхимы на МРТ с диапазоном по КТ-картине наблюдалось у 15 (79%) пациентов, при этом в 4 случаях (21%) несовпадения площадь поражения легких на МРТ-сканах была меньше, чем на КТ-изображениях. Не было зафиксировано ни одного случая выявления МРТ-симптоматики патологии в легких при отсутствии КТ-изменений. Было зарегистрировано 4 случая, при которых площадь МРТ-изменений легких превышала таковую на КТ-сканах (рис. 5).

В когорте пациентов, обследованных лишь одним методом – МРТ-скринингом легких (n = 475), патологические изменения в легких были выявлены в 209 наблюдениях (44%).

Патологические изменения по локализации распределились следующим образом:

- двусторонние – 147 (70,3%);
- правосторонние – 41 (19,6%);
- левосторонние – 21 (10%);
- в нижних отделах – 56 (26,8%);
- в средних отделах – 21 (10,8%);
- в верхних отделах – 31 (14,8%);
- средненижние – 62 (29,6%);
- тотальные – 39 (18,6%).

Из всех 475 пациентов, прошедших МРТ-скрининг легких, 39 (8,2%) проходили мультиспиральную КТ органов грудной полости ранее, в сроки 1–9 мес до момента выполнения МРТ-исследования. Среди них 16 больных имели КТ-изменения, соответствующие пневмонии, из которых 12 (2,5%) имели ПЦР-положительный тест на SARS-CoV-2. Во время контрольных МРТ-исследований у 3 пациентов было отмечено увеличение площади изменений в легких с МРТ-1 до МРТ-2 в сроки 1–1,5 мес. Данный факт, возможно, обусловлен выполнением КТ на ранней стадии развития патоморфологических изменений в паренхиме легких и констатацией большей площади поражения на МРТ после прогрессирования болезни.

Возможность сортировки потока пациентов. Среди 209 больных с выявленными МРТ-изменениями в легких диапазоны площади

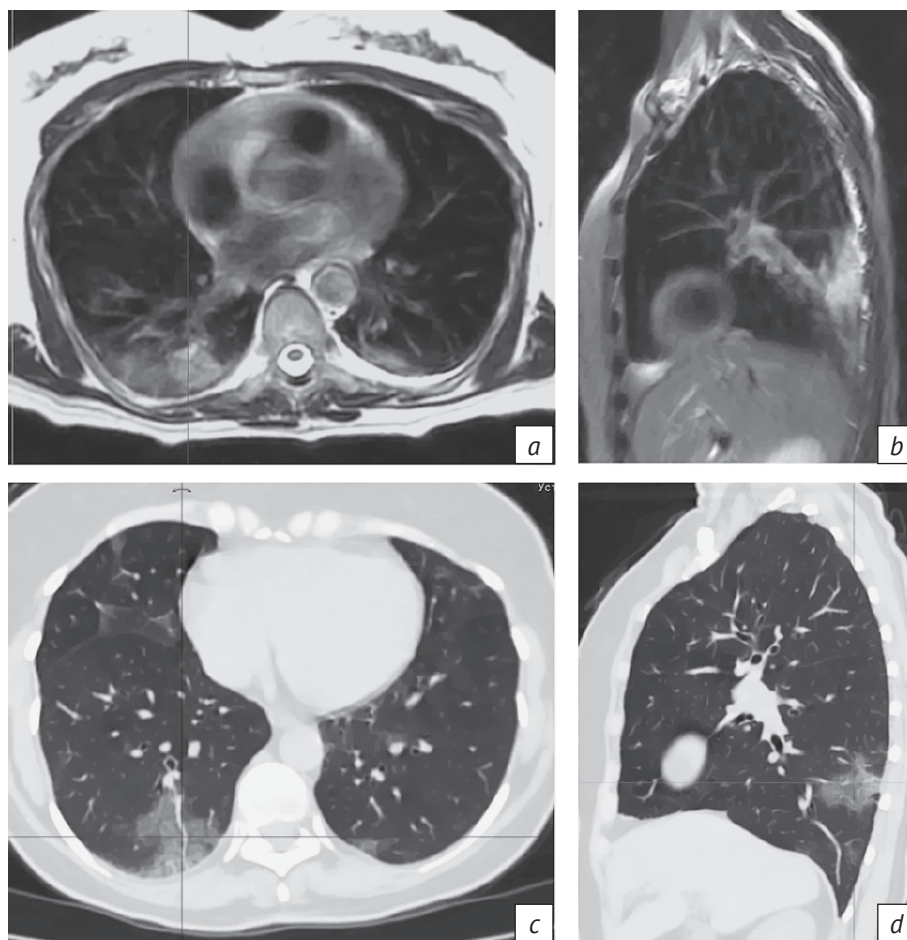


Рис. 5. Пример превалирования площади МРТ-изменений в легких над площадью КТ-изменений у пациентки 58 лет (исследования выполнены с разницей в 30 мин):

a – МРТ T2 FSE, аксиальный скан – участки слабоинтенсивного неомогенного повышения сигнала в паренхиме S10 с обеих сторон, преобладающие справа; *b* – МРТ T2 SPIR, сагиттальный скан – аналогичные изменения сигнала в кортикальной зоне паренхимы S10 правого легкого; *c* – КТ, аксиальный скан; *d* – КТ, сагиттальная реконструкция левого легкого – участки «матового стекла» и «лоскутного одеяла» визуально занимают меньшую площадь при сравнении с МРТ-изображениями

Fig. 5. An example of the prevalence of the area of MRI changes in the lungs over the area of CT changes in a 58-year-old patient (studies were performed with a difference of 30 minutes):

a – MRI T2 FSE axial scan – areas of low-intensity inhomogeneous signal increase in the S10 parenchyma on both sides, prevailing on the right; *b* – MRI T2 SPIR sagittal scan – similar signal changes in the cortical area of the right lung S10 parenchyma; *c* – CT axial scan; *d* – CT sagittal reconstruction of the left lung – areas of ground glass and crazy paving visually occupy a smaller area when compared with MRI images

поражения легочной паренхимы на МРТ градировались по МРТ-критериям на четыре группы (менее 25%, 25–50%, 50–75%, более 75%) (табл. 6).

Пациенты со степенями поражения легких МРТ-1 и МРТ-2 были направлены к терапевту на амбулаторное лечение, больным со степенями МРТ-3 и МРТ-4 была рекомендована госпитализация.

Из всего потока 8 (3,8%) пациентов явились на контрольное исследование в сроки 7–21 сут. У 5 из них был констатирован частичный регресс площади легочных изменений; у 2 человек выявленные ранее изменения степени МРТ-1 не были визуализированы, что было расценено как регресс;

у 1 пациента со степенью поражения МРТ-1 площадь изменений увеличилась, что было расценено как прогрессирование патологического процесса, и была назначена мультиспиральная КТ органов грудной клетки с последующей консультацией терапевта.

Потенциальная польза применения МРТ-скрининга легких в снижении коллективной дозы облучения населения. Учитывая, что, за исключением здоровых добровольцев из группы контроля, все 450 пациентов, прошедших МРТ-скрининг легких, могли быть обследованы

Таблица 6

Шкала, основанная на оценке примерного объема измененной легочной ткани в обоих легких

Table 6

A scale based on assessment of the approximate volume of altered lung tissue in both lungs

Площадь поражения, % / Lesion area, %	Степень / Degree	Доля от общего потока, n (%) / Share of the total flow, n (%)
< 25	MPT-1 / MRI-1	142 (67,9)
25–50	MPT-2 / MRI-2	57 (27,2)
50–75	MPT-3 / MRI-3	7 (3,3)
> 75	MPT-4 / MRI-4	3 (1,4)

методом КТ, можно теоретически рассчитать не полученную дозу облучения. В среднем эффективная эквивалентная доза облучения за одну процедуру КТ органов грудной полости составляет 4–5 мЗв. Таким образом, снижение суммарной дозы облучения в данной группе пациентов составило в среднем 2,025 чел.-Зв. за 1,5 мес, из которых 0,077 чел.-Зв пришлось на контрольные исследования. Экстраполируя полученный опыт на федеральный уровень, можно предположить существенное снижение коллективной эффективной дозы облучения населения, резкий рост которой обусловлен лавинообразно возросшим количеством КТ-исследований в период пандемии COVID-19.

Обсуждение

Наиболее чувствительной импульсной последовательностью для выявления патологических воспалительных изменений в легких при COVID-19 в наших наблюдениях была T2 FS, что отмечалось и в работе Ю.А. Васильева, А.В. Бажина, А.Г. Масри и др., где была применена импульсная последовательность T2 FSE с разделением на части для снижения количества артефактов. При этом консолидация выявляется в последовательностях как T2, так и DIXON, а модификация на основе 3D-градиентного эха позволяла с большей степенью снижать количество артефактов [9]. В исследовании В.Н. Лесняк, В.А. Журавлевой и А.В. Аверьянова также отмечено, что импульсная последовательность T2 обладает высокой чувствительностью в отношении таких изменений в легких, как консолидация и «матовое стекло» [10]. S. Rajaram et al. сообщают о следующей чувствительности MPT при сравнении с КТ в выявлении различных морфологических изменений легких: «матовое стекло» – 75%, некальцинированные легочные узелки – 75%,

плевральный выпот – 100%, консолидация – 100%, фиброз – 89%, лимфоузлы – 71%, ателектазы – 64%. [8]. При этом использовались программы с коротким временем эхо (balanced steady-state free precession, bSSFP) на 1.5Т-томографах со сканированием на задержке вдоха [11]. Данные о чувствительности последовательности T2 FSE к выявлению симптома «матового стекла» в 75% случаев также согласуются с публикациями отечественных авторов [9].

Единичные случаи преобладания площади MPT-поражения легких над площадью КТ-поражения могут быть обусловлены гиперемией воспаленной паренхимы вокруг участков истинного повышения плотности по типу «матового стекла» в начальном периоде заболевания. MPT как метод, высокочувствительный к содержащим жидкость тканям, вероятно, раньше может определить подобные области поражения, в то время как КТ, выполняемое на задержке глубокого вдоха, имитирует дыхательную пробу Вальсальвы. Данный вопрос требует дальнейшего изучения.

Таким образом, компилируя чувствительность методов КТ и MPT, путем приблизительных вычислений можно сделать вывод, что чувствительность MPT в выявлении вирусной пневмонии составляет около 65%.

При анализе 500 исследований MPT-скрининга легких отмечено, что основная часть амбулаторных пациентов (около 68%) имела площадь поражения менее 25% (MPT-1).

Градации потока пациентов по ориентировочной степени тяжести поражения легких позволила выбрать вектор дальнейшей лечебно-диагностической тактики в каждом случае.

При этом скрининговое MPT-исследование легких вполне сопоставимо по стоимости и качеству с КТ-исследованием в выявлении воспалительных изменений, что было показано и в статье В.Н. Лесняк, В.А. Журавлевой и А.В. Аверьянова [10].

Заключение

Чувствительность метода MPT в оценке воспалительных изменений легких при COVID-19 уступает методу КТ, составляя в среднем около 65% для основных симптомов (повышение плотности паренхимы по типу «матового стекла» и консолидации), однако является реальной альтернативой при отсутствии возможности выполнения компьютерной томографии.

С помощью MPT-скрининга легких возможно установление степени поражения паренхимы легких, отчасти сопоставимой с градацией КТ-степеней, но не идентичной ей по причине меньшей чувствительности и специфичности. Данный вопрос требует дальнейших широкомасштабных

исследований, при этом необходимы разъяснительные работы среди врачей клинического профиля.

В зависимости от МРТ-степени поражения легких возможны организация маршрутизации пациентов на любом из этапов лечения (догоспитальном, амбулаторном) и контроль эффективности лечения на этапе реабилитации.

Кроме реализации диагностических и сортировочных целей, МРТ-скрининг является действенным инструментом по снижению коллективной эффективной дозы облучения населения, тем самым представляя прогностическую базу для будущих исследований по оценке отдаленных радиационно-индуцированных стохастических эффектов.

Литература

1. Использование методов визуализации органов грудной клетки при COVID-19. Краткое руководство. Всемирная организация здравоохранения; 2020.
URL: https://apps.who.int/iris/bitstream/handle/10665/332336/WHO-2019-nCoV-Clinical-Radiology_imaging-2020.1-rus.pdf (дата обращения 24.02.2021) (in Russ.).
2. Временные методические рекомендации. Профилактика, диагностика и лечение новой коронавирусной инфекции (COVID-19). Версия 9. М.: Министерство здравоохранения Российской Федерации; 26.10.2020.
URL: https://static-0.minzdrav.gov.ru/system/attachments/attaches/000/052/550/original/%D0%9C%D0%A0_COVID-19_%28v9%29.pdf?1603788097 (дата обращения 24.02.2021).
3. Dangis A, Gieraerts C, De Bruecker Y, et al. Accuracy and reproducibility of low-dose submillisievert chest CT for the diagnosis of COVID-19. *Radiol Cardiothorac Imag.* 2020; 2(2): e200196. <https://doi.org/10.1148/ryct.2020200196>.
4. Inui S, Fujikawa A, Jitsu M, et al. Chest CT findings in cases from the cruise ship Diamond Princess with coronavirus disease (COVID-19). *Radiol Cardiothorac Imag.* 2020; 2(2): e200110. <https://doi.org/10.1148/ryct.2020200110>.
5. Yi CA, Lee KS, Han J, et al. 3-T MRI for differentiating inflammation- and fibrosis-predominant lesions of usual and nonspecific interstitial pneumonia: comparison study with pathologic correlation. *AJR Am J Roentgenol.* 2008; 190(4): 878–5. <https://doi.org/10.2214/AJR.07.2833>.
6. Chang S, Hong SR, Kim YJ, et al. Usefulness of thin-section single-shot turbo spin echo with half-Fourier acquisition in evaluation of local invasion of lung cancer. *J Magn Reson Imaging.* 2014; 41(3): 747–54. <https://doi.org/10.1002/jmri.24587>.
7. Pinal-Fernandez I, Pineda-Sanchez V, Pallisa-Nuñez E, et al. Fast 1.5 T chest MRI for the assessment of interstitial lung disease extent secondary to systemic sclerosis. *Clin Rheumatol.* 2016; 35(9): 2339–45. <https://doi.org/10.1007/s10067-016-3267-0>.
8. Zeng J, Liu Z, Shen G, et al. MRI evaluation of pulmonary lesions and lung tissue changes induced by tuberculosis. *Int J Infect Dis.* 2019; 82: 138–46. <https://doi.org/10.1016/j.ijid.2019.03.004>.
9. Васильев Ю.А., Бажин А.В., Масри А.Г. и др. (сост.). Лучевая диагностика коронавирусной болезни (COVID-19): магнитно-резонансная томография: препринт № ЦДТ – 2020 – III. Версия от 12.05.2020. Серия «Лучшие практики лучевой и инструментальной диагностики». Вып. 67. М.: ГБУЗ «НПКЦ ДиТ ДЗМ»; 2020: 24 с.
10. Лесняк В.Н., Журавлева В.А., Аверьянов А.В. Возможности магнитно-резонансной томографии в диагностике поражений легких при COVID-19. *Клиническая практика.* 2020; 11(2): 51–9. <https://doi.org/10.17816/clinpract34843>.
11. Rajaram S, Swift AJ, Capener D, et al. Lung morphology assessment with balanced steady-state free precession MR imaging compared with CT. *Radiology.* 2012; 263(2): 569–77. <https://doi.org/10.1148/radiol.12110990>.
12. Рассохин В.В., Самарина А.В., Беляков Н.А. и др. Эпидемиология, клиника, диагностика, оценка тяжести заболевания COVID-19 с учетом сопутствующей патологии. ВИЧ-инфекция и иммуносупрессия. 2020; 12(2): 7–30. <https://doi.org/10.22328/2077-9828-2020-12-2-7-30>.

References

1. Use of chest imaging in COVID-19: a rapid advice guide. World Health Organization; 2020. Available at:
URL: https://apps.who.int/iris/bitstream/handle/10665/332336/WHO-2019-nCoV-Clinical-Radiology_imaging-2020.1-rus.pdf (дата обращения 24.02.2021) (in Russ.).
2. Temporary guidelines: prevention, diagnosis and treatment of new coronavirus infection (COVID-19). Version 9. Moscow: Ministry Of Health Of The Russian Federation; 26.10.2020 (in Russ.). Available at:
URL: https://static-0.minzdrav.gov.ru/system/attachments/attaches/000/052/550/original/%D0%9C%D0%A0_COVID-19_%28v9%29.pdf?1603788097 (дата обращения 24.02.2021).
3. Dangis A, Gieraerts C, De Bruecker Y, et al. Accuracy and reproducibility of low-dose submillisievert chest CT for the diagnosis of COVID-19. *Radiol Cardiothorac Imag.* 2020; 2(2): e200196. <https://doi.org/10.1148/ryct.2020200196>.
4. Inui S, Fujikawa A, Jitsu M, et al. Chest CT findings in cases from the cruise ship Diamond Princess with coronavirus disease (COVID-19). *Radiol Cardiothorac Imag.* 2020; 2(2): e200110. <https://doi.org/10.1148/ryct.2020200110>.
5. Yi CA, Lee KS, Han J, et al. 3-T MRI for differentiating inflammation- and fibrosis-predominant lesions of usual and nonspecific interstitial pneumonia: comparison study with pathologic correlation. *AJR Am J Roentgenol.* 2008; 190(4): 878–5. <https://doi.org/10.2214/AJR.07.2833>.
6. Chang S, Hong SR, Kim YJ, et al. Usefulness of thin-section single-shot turbo spin echo with half-Fourier acquisition in evaluation of local invasion of lung cancer. *J Magn Reson Imaging.* 2014; 41(3): 747–54. <https://doi.org/10.1002/jmri.24587>.

- Imaging. 2014; 41(3): 747–54.
<https://doi.org/10.1002/jmri.24587>.
7. Pinal-Fernandez I, Pineda-Sanchez V, Pallisa-Nuñez E, et al. Fast 1.5 T chest MRI for the assessment of interstitial lung disease extent secondary to systemic sclerosis. *Clin Rheumatol*. 2016; 35(9): 2339–45. <https://doi.org/10.1007/s10067-016-3267-0>.
 8. Zeng J, Liu Z, Shen G, et al. MRI evaluation of pulmonary lesions and lung tissue changes induced by tuberculosis. *Int J Infect Dis*. 2019; 82: 138–46. <https://doi.org/10.1016/j.ijid.2019.03.004>.
 9. Vasiliev YuA, Bazhin AV, Masri AG, et al. (comp.). Radiation diagnosis of coronavirus disease (COVID-19): magnetic resonance imaging: Preprint no. CDT-2020 – III. Version from 12.05.2020. Series "Best practices of radiation and instrumental diagnostics". Issue 67. Moscow; 2020: 24 p. (in Russ.)
 10. Lesnyak VN, Zhuravleva VA, Averyanov AV. The capabilities of MRI in the lung lesions diagnosis in patients with COVID-19. *Journal of Clinical Practice*. 2020; 11(2): 51–9 (in Russ.). <https://doi.org/10.17816/clinpract34843>.
 11. Rajaram S, Swift AJ, Capener D, et al. Lung morphology assessment with balanced steady-state free precession MR imaging compared with CT. *Radiology*. 2012; 263(2): 569–77. <https://doi.org/10.1148/radiol.12110990>.
 12. Rassokhin VV, Samarina AV, Belyakov NA, et al. Epidemiology, clinical picture, diagnostics, assessment of the severity of the disease COVID-19. *HIV Infection and Immunosuppressive Disorders*. 2020; 12(2): 7–30 (in Russ.). <https://doi.org/10.22328/2077-9828-2020-12-2-7-30>.