https://doi.org/10.20862/0042-4676-2021-102-2-124-133

Возможности магнитно-резонансной томографии в оценке гидроцефалии

Афандиев Р.М., Фадеева Л.М., Соложенцева К.Д., Пронин И.Н.

ФГАУ «Национальный медицинский исследовательский центр нейрохирургии им. акад. Н.Н. Бурденко» Минздрава России, ул. 4-я Тверская-Ямская, 16, Москва, 125047, Российская Федерация

Афандиев Рамин Малик оглы, аспирант;
http://orcid.org/0000-0001-6384-7960

Фадеева Людмила Михайловна, ведущий инженер отделения;
http://orcid.org/0000-0002-3240-5585

Соложенцева Кристина Дмитриевна, ординатор;
http://orcid.org/0000-0001-9984-9327

Пронин Игорь Николаевич, д. м. н., профессор, академик РАН, заведующий отделением;
http://orcid.org/0000-0002-4480-0275

Резюме

В настоящее время магнитно-резонансная томография (МРТ) является одним из основных методов в диагностике заболеваний, связанных с нарушением ликвородинамики. Быстро развивающиеся магнитно-резонансные технологии позволяют получать все новые и новые сведения о функциональной организации как отдельных составляющих, так и всей ликворной системы в целом. Одним из самых часто встречающихся заболеваний, которые сопровождаются нарушением ликворотока, где первенство МРТ среди других неинвазивных методов диагностики особенно очевидно, является гидроцефалия. В обзоре рассматриваются современные возможности МРТ в оценке ликворотока при различных формах гидроцефалии.

Ключевые слова: гидроцефалия; эндоскопическая тривентрикулостомия; вентрикулоперитонеальное шунтирование; магнитно-резонансная томография; фазоконтрастная магнитно-резонансная томография; обзор.

Конфликт интересов. Авторы заявляют об отсутствии конфликта интересов.

Для цитирования: Афандиев Р.М., Фадеева Л.М., Соложенцева К.Д., Пронин И.Н. Возможности магнитно-резонансной томографии в оценке гидроцефалии. *Вестник рентгенологии и радиологии.* 2021; 102(2): 124–33. https://doi.org/10.20862/0042-4676-2021-102-2-124-133

Для корреспонденции: Афандиев Рамин Малик оглы, E-mail: rafandiev@nsi.ru

Статья поступила 05.05.2020 После доработки 15.06.2020 Принята к печати 16.06.2020

Magnetic Resonance Imaging in the Evaluation of Hydrocephalus

Ramin M. Afandiev, Lyudmila M. Fadeeva, Kristina D. Solozhentseva, Igor N. Pronin

Burdenko National Medical Research Center of Neurosurgery, ul. 4th Tverskaya-Yamskaya, 16, Moscow, 125047, Russian Federation

Ramin M. Afandiev, Postgraduate;
http://orcid.org/0000-0001-6384-7960

Lyudmila M. Fadeeva, Leading Engineer;
http://orcid.org/0000-0002-3240-5585

Kristina D. Solozhentseva, Resident;
http://orcid.org/0000-0001-9984-9327

Igor N. Pronin, Dr. Med. Sc., Professor, Academician of RAS, Head of Department;
http://orcid.org/0000-0002-4480-0275

Abstract
Magnetic resonance imaging (MRI) is presently one of the main methods in the diagnosis of diseases associated with impaired fluid dynamics. Rapidly developing MRI technologies allow us to get more and more information about the functional organization of both individual components and the entire cerebrospinal fluid system (CSF) as a whole. One of the most common diseases accompanied by impaired CSF flow, where the superiority of MRI among other non-invasive methods is especially obvious, is hydrocephalus. The review considers the current capabilities of MRI in assessing CSF flow in various forms of hydrocephalus.
Keywords: hydrocephalus; endoscopic third ventriculostomy; ventriculoperitoneal bypass; magnetic resonance imaging; phase contrast magnetic resonance imaging; review.
Conflict of interest. The authors declare no conflict of interest.
For citation: Afandiev RM, Fadeeva LM, Solozhentseva KD, Pronin IN. Magnetic resonance imaging in the evaluation of hydrocephalus. *Journal of Radiology and Nuclear Medicine.* 2021; 102(2): 124–33 (in Russian). https://doi.org/10.20862/0042-4676-2021-102-2-124-133
For corresponding: Ramin M. Afandiev, E-mail: rafandiev@nsi.ru

Received May 5, 2020 *Revised June 15, 2020* *Accepted June 16, 2020*

Введение

В настоящее время магнитно-резонансная томография (МРТ) является одним из основных методов в диагностике заболеваний, связанных с нарушением ликвородинамики. Быстро развивающиеся магнитно-резонансные (МР) технологии позволяют получать все новые и новые сведения о функциональной организации как отдельных составляющих, так и всей ликворной системы в целом [1]. Одним из самых часто встречающихся заболеваний, которые сопровождаются нарушением ликворотока, где первенство МРТ среди других неинвазивных методов особенно очевидно, является гидроцефалия [2–5].

Гидроцефалия – это избыточное накопление спинномозговой жидкости в ликворных пространствах головного мозга, возникающее в результате дисбаланса между ее продукцией и резорбцией. В норме соотношение продукции и резорбции ликвора является величиной постоянной [2]. Увеличение желудочковой системы может привести к появлению различных неврологических симптомов, вплоть до таких выраженных, как инсульт, а при развитии необратимых изменений мозга – даже к смерти [6, 7]. Одной из самых частых причин развития гидроцефалии являются обструктивные заболевания: опухоли, кистозные образования, спаечные процессы (особенно в детском возрасте) [2, 8, 9]. Реже гидроцефалия наблюдается из-за избыточной продукции ликвора или снижения его резорбции [10]. У детей и пациентов молодого возраста обструктивная форма гидроцефалии является самой распространенной [8].

В литературе описан целый ряд рентгенологических критериев, которые наиболее часто используются в оценке гидроцефалии и степени ее выраженности [11, 12]. К ним можно отнести следующие: увеличение размера желудочковой системы (индекс Эванса более 0,3) (рис. 1), сокращение расстояния между мамиллярными телами и верхним контуром моста на сагиттальном МР-изображении, истончение и выпуклый кверху контур мозолистого тела, нормальные или суженные кортикальные борозды, гиперинтенсивность перивентрикулярных зон белого вещества на Т2-взвешенных и Т2-FLAIR МР-изображениях (интерстициальный отек как признак острой или декомпенсированной гидроцефалии), наличие эффекта потери сигнала от потока ликвора через водопровод мозга на Т2-взвешенных МР-изображениях (особенно при использовании режима 3D T2-CUBE, часто рассматривается как признак сообщающейся гидроцефалии) (рис. 2).

Хотя, по общему мнению, большинство из этих критериев не являются высоко специфичными и не обладают достаточной чувствительностью в диагностике гидроцефалии [12], они продолжают широко использоваться в рутинной клинической практике. В то же время некоторые диагностические признаки, например появление гиперинтенсивного МР-сигнала в перивентрикулярных зонах белого вещества на Т2 и Т2-FLAIR МР-изображениях за счет интерстициального отека, рассматриваются как специфичный признак острой или декомпенсированной гидроцефалии. А наличие выраженного снижения МР-сигнала от быстрого потока ликвора через расширенный водопровод мозга на Т2-взвешенных МР-изображениях (особенно при использовании режима 3D T2-CUBE) позволяет исключить окклюзионный тип гидроцефалии, предполагая наличие сообщающейся формы.

Применявшийся ранее и долгое время считавшийся «золотым стандартом» диагностики гидроцефалии метод прямой инвазивной контрастной вентрикулографии в современных условиях практически не используется из-за его высокой инвазивности. Появление в рамках МРТ протоколов новых импульсных последовательностей и режимов, а также аппаратов с высокой и сверхвысокой

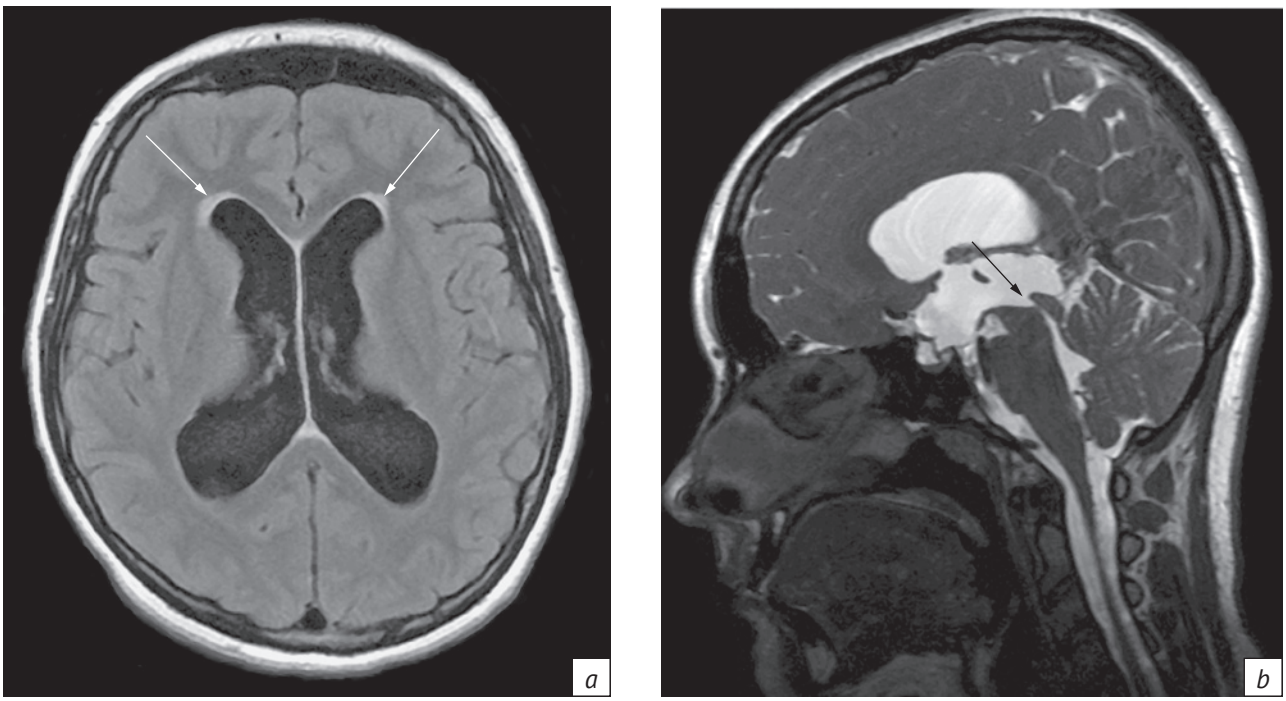

Рис. 1. МР-томограммы пациента с окклюзионной гидроцефалией на уровне водопровода мозга:
a – аксиальное МР-изображение в режиме T2-FLAIR: выраженное расширение боковых желудочков мозга (индекс Эванса 0,36), в перивентрикулярном белом веществе мозга визуализируется повышение МР-сигнала как проявление выраженного интерстициального отека мозга (стрелки); *b* – сагиттальная проекция в режиме FIESTA-C: стеноз водопровода мозга (стрелка) как основная причина расширения боковых и 3-го желудочков мозга

Fig. 1. MRI of a patient with occlusive hydrocephalus at the sylviduct level:
a – axial T2-FLAIR MRI: a marked enlargement of the lateral ventricles of the brain (Evans index 0.36); the periventricular brain white matter shows increased MRI signal as a manifestation of pronounced interstitial cerebral edema (arrows); *b* – sagittal FIESTA-C MRI: sylviduct stenosis (arrow) as the main cause of an expansion of the lateral and third ventricles of the brain

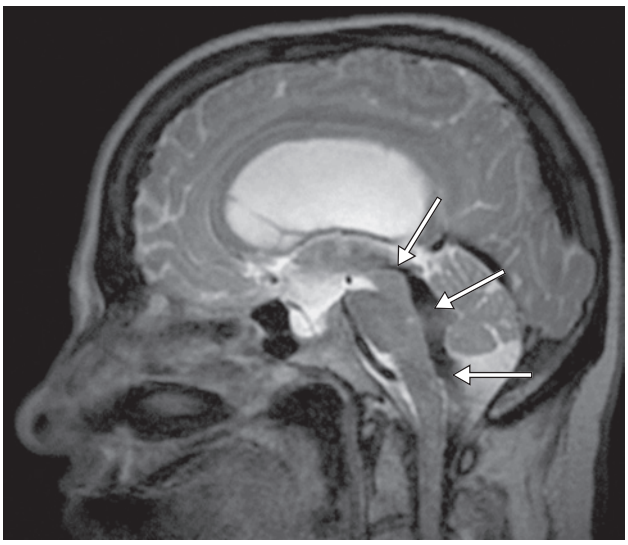

Рис. 2. МР-томограмма пациента с открытой формой гидроцефалии. МРТ в сагиттальной проекции в режиме 3D T2-CUBE демонстрирует выраженное расширение всех отделов желудочковой системы, включая водопровод мозга, и наличие эффекта потери сигнала от ускоренного потока ликвора в его просвете, а также в просвете 4-го желудочка и базальных цистернах основания мозга (стрелки)

Fig. 2. MRI of a patient with communicating hydrocephalus. Sagittal 3D T2-CUBE MRI shows a pronounced expansion of all segments of the ventricular system, including the sylviduct, and the effect of signal loss due to accelerated cerebrospinal fluid flow in the lumen, as well as in the lumen of the fourth ventricle and basal cisterns of the brain base (arrows)

напряженностью магнитного поля (1,5–3,0 Т) позволило шире применять неинвазивные методы МР-диагностики для определения этиологии и лечения этой патологии с возможностью оценки не только качественной, но и количественной информации. К таким методам можно отнести фазоконтрастную МРТ (ФК-МРТ) и высоко разрешающие трехмерные (3D) Т2-сильно-взвешенные импульсные последовательности [13–15]. Однако, как и любые диагностические технологии, эти методики наряду с преимуществами имеют и недостатки.

Так, ФК-МРТ способна неинвазивно оценить особенности циркуляции ликвора, используя количественные параметры [2, 3], но в то же время

при наличии сложного или турбулентного потока результаты могут быть как ложноположительными, так и ложноотрицательными [13]. Другим недостатком является ее чрезвычайная чувствительность к техническим факторам, например к артефактам [2, 16].

Трехмерные Т2-сильно-взвешенные последовательности, такие как FIESTA-C (GE), 3D-CISS (Siemens) или 3D-DRIVE (Philips), обладая высоким пространственным разрешением (толщина срезов может достигать 0,8 мм), способны великолепно передавать тончайшие анатомические детали, но не могут оценить динамически быстро протекающие процессы движения ликвора [8, 9].

Согласно литературным данным, методики 3D T2-CUBE (GE), 3D SPACE (Siemens) или 3D VISTA (Philips) показали свою эффективность в оценке состояния пациентов с обструктивной формой гидроцефалии. Главными преимуществами этих методов являются не только возможность сканирования мозга в 3D-объеме за относительно небольшой промежуток времени, но и способность получения изображений с изотропным вокселом, что является абсолютно необходимым при выполнении мультипланарных реформатов без потери высокого пространственного разрешения. Кроме того, указанные методики обладают низкой чувствительностью к двигательным артефактам (за счет турбулентности потока ликвора) [14]. МРТ-протокол, который мы применяем в диагностике гидроцефалии и после ее хирургического лечения, включает стандартные импульсные последовательности (T1, T2, T2-FLAIR и DWI) и современные методики (FIESTA-C, 3D T2-CUBE и ФК-МРТ). Параметры последних представлены в таблице.

Несообщающаяся (обструктивная) гидроцефалия

Для окклюзионной гидроцефалии место, этиология и тяжесть обструкции имеют решающее значение при планировании лечения [4]. Следует отметить, что любые объемные образования значительных размеров могут снаружи сдавливать желудочковую систему на различных уровнях, а кроме того, любые внутрижелудочковые образования (даже небольших размеров) и внутрижелудочковые кровоизлияния могут привести к развитию обструктивной гидроцефалии [17]. Острая гидроцефалия является неотложным состоянием, требующим немедленного оперативного вмешательства. Откладывание лечения влечет за собой серьезные осложнения, вплоть до гибели пациента [14].

Параметры магнитно-резонансного протокола для пациентов с гидроцефалией до и после ее хирургического лечения
Parameters of the magnetic resonance imaging protocol for patients with hydrocephalus before and after its surgical treatment

Параметры / Parameters	FIESTA-C	3D T2-CUBE	ФК-МРТ на уровне водопровода мозга / PC MRI at the sylviduct level	ФК-МРТ в области тривентрикулярной стомы / PC MRI in the area of third ventriculostomy
TR/TE, мс / TR/TE, ms	7,6/3,7	3000/72,8	40/7,1	40/9,5
Толщина среза, мм / Section thickness, mm	0,8	1,6	4	4
FOV, мм / FOV, mm	240 × 240	240 × 240	210 × 210	180 × 180
Время сканирования, мин / Scanning time, min	6,5	5	4,5	4,5
Кодирующая скорость, см/с / Velocity encoding, cm/sec	–	–	10	3
NEX	1	1	2	2
Количество срезов, n / Number of sections, n	124	256	80	80
Угол поворота, ° / Rotation angle, °	45	90	20	23
Плоскость сканирования / Scanning plane	Сагиттальная / Sagittal	Сагиттальная / Sagittal	Аксиальная/ Сагиттальная / Axial/Sagittal	Аксиальная/ Сагиттальная / Axial/Sagittal

Примечание. ФК-МРТ – фазоконтрастная магнитно-резонансная томография.

Note. PC MRI – phase contrast magnetic resonance imaging.

Наиболее важным диагностическим признаком окклюзионной гидроцефалии при проведении МРТ является вентрикуломегалия выше уровня предполагаемой окклюзии, при этом наличие гиперинтенсивного МР-сигнала в перивентрикулярной зоне белого вещества на Т2-взвешенных или Т2-FLAIR МР-изображениях соответствует острому интерстициальному отеку и используется в дифференциальной диагностике между острой и хронической формами гидроцефалии [7] (см. рис. 1).

Отверстие Монро. В отличие от других мест обструкции желудочковой системы, окклюзия отверстия Монро может привести к одностороннему увеличению бокового желудочка. Самыми частыми опухолями, которые сдавливают отверстие Монро, являются глиомы и эпендимомы. Редко встречаются хориоидпапилломы боковых желудочков или 3-го желудочка с тампонадой отверстий Монро и развитием расширения расположенных выше отделов желудочковой системы. Если первые опухоли в основном растут из окружающего мозгового вещества (экстравентрикулярные), то эпендимомы и папилломы относятся к внутрижелудочковым новообразованиям. Кроме того, целый ряд внутрижелудочковых или перивентрикулярных кистозных образований (арахноидальная, дермоидная или эпидермоидная) могут привести к развитию данного типа гидроцефалии [4]. К образованиям, вызывающим обструкцию ликворной системы именно в этой конкретной области, следует отнести коллоидную кисту [16]. Как правило, она имеет гиперинтенсивный сигнал на Т1 и изо- или гиперинтенсивный сигнал на томограммах по Т2 (рис. 3). При этом интенсивность сигнала различается в зависимости от содержимого кисты. Кисты с белковым компонентом могут быть гипоинтенсивны на Т2- и Т2-FLAIR-взвешенных МР-изображениях. Такие виды кист сложно просто аспирировать [14], и, как правило, требуется их полное удаление.

Сильвиев водопровод. Стеноз водопровода чаще всего классифицируется как врожденный или приобретенный [5, 11]. Наиболее распространенными опухолевыми поражениями, вызывающими сужение водопровода мозга, являются новообразования пинеальной области (герминомы, опухоли шишковидной железы), чуть реже – глиомы покрышки четверохолмия, еще реже – тенториальные менингиомы [4]. Воспалительные процессы и кровоизлияния в желудочковую систему (обычно у детей) могут приводить к образованию спаек и деформаций в области водопровода мозга и формированию стенозирования просвета водопровода с соответствующими последствиями в виде гидроцефалии.

В диагностике и определении причин стеноза, как правило, достаточно использования рутинных методик МРТ (желательно с применением тонких срезов), способных довольно точно отдифференцировать опухоль, вызывающую сужение водопровода, от спаечных процессов. В то же время для исследования ликвородинамических нарушений, особенно при субкомпенсированной форме окклюзионной гидроцефалии, целесообразно применять передовые МРТ-методики. ФК-МРТ позволяет получить количественные данные, которые помогают оценить характеристики проходимости водопровода [5, 15]. Выбор аксиальных и сагиттальных плоскостей изображений является важной составляющей при выполнении ФК-МРТ. Изображения в аксиальной плоскости кодируются в краниокаудальном направлении для количественной оценки ликворотока, а в сагиттальной – для качественной. Скоростные показатели движения ликвора и качественную информацию о ликворотоке можно получить в течение дополнительных

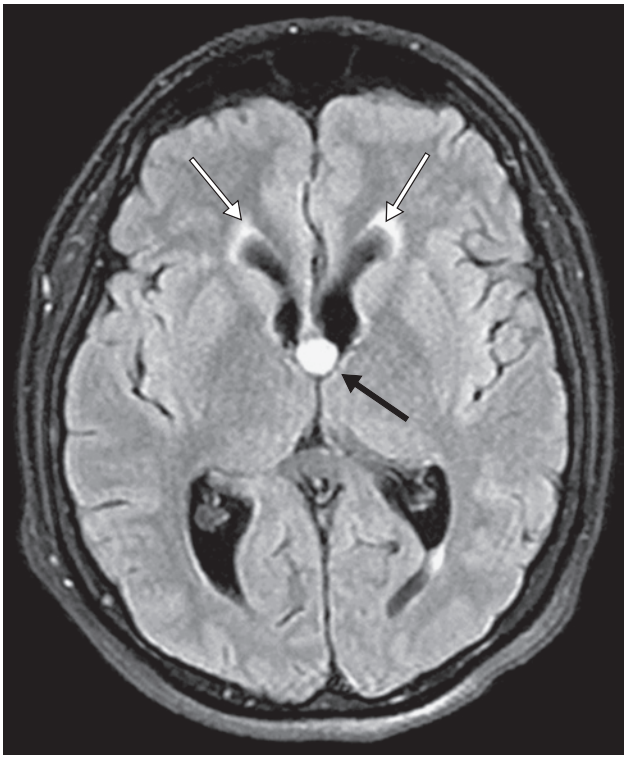

Рис. 3. МРТ пациента с коллоидной кистой 3-го желудочка и окклюзионной декомпенсированной гидроцефалией. На МР-томограмме в аксиальной проекции, выполненной в режиме Т2-FLAIR, определяется объемное образование округлой формы (черная стрелка), расположенное в проекции отверстий Монро. Наблюдается выраженное расширение боковых желудочков мозга с признаками перивентрикулярного отека (белые стрелки)

Fig. 3. MRI of a male patient with a colloid cyst of the third ventricle and decompensated occlusive hydrocephalus. Axial T2-FLAIR MRI determines a round space-occupying lesion (black arrow) located in the projection of the Monroe holes. There is a pronounced expansion of the lateral ventricles of the brain with signs of periventricular edema (white arrows)

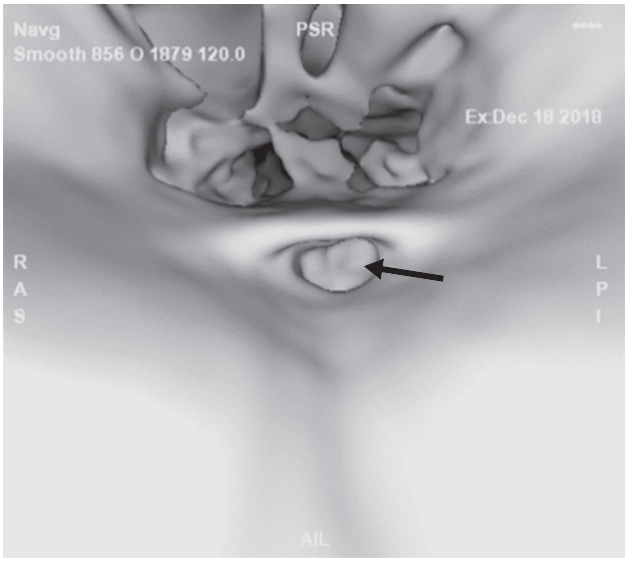

Рис. 4. Виртуальная МР-навигация у пациента с обструктивной гидроцефалией, которая демонстрирует окклюзию водопровода

Fig. 4. Virtual MRI navigation in a male patient with obstructive hydrocephalus that demonstrates sylviduct occlusion

10 мин при выполнении стандартной МРТ. Для точной визуализации водопровода мозга желательно применять трехмерные Т2-сильно-взвешенные изображения (например, режим FIESTA-C с толщиной среза 0,8 мм) [8]. Программа FIESTA-C и последующая постобработка в режиме МР-навигации позволяют точно оценить просвет водопровода мозга, визуализировать спаечные изменения и сужения (см. рис. 1, 4). В литературе имеются сведения, что ФК-МРТ и 3D T2-CUBE оказались высокоэффективными не только в первичной диагностике стенозирования водопровода мозга, но и при оценке ответа на проводимое лечение [4, 5]. Некоторые исследователи считают, что для диагностики стеноза водопровода и выбора тактики лечения достаточно одной методики 3D T2-CUBE [11]. Главным диагностическим признаком окклюзии водопровода мозга при МРТ является отсутствие типичного для функционирующего просвета гипоинтенсивного сигнала от ликворотока из 3-го желудочка в 4-й на 3D T2-CUBE. Существует мнение, что по сравнению с программой FIESTA-C методика 3D T2-CUBE менее чувствительна к различными техническим артефактам и при этом обеспечивает получение изображений с аналогичной контрастностью.

4-й желудочек. Самой частой причиной развития окклюзионной гидроцефалии на уровне 4-го желудочка являются опухолевые образования, расположенные в его полости. У детей можно выделить три основных типа новообразований, которые или растут в полости желудочка, или вдаются в него из окружающего мозга. Это медуллобластома, эпендимома и пилоидная астроцитома [4]. Каждая из опухолей обладает определенными диагностическими характеристиками и по-своему влияет на процесс развития гидроцефалии. Так, интенсивный рост медуллобластомы 4-го желудочка чаще приводит к полной блокаде ликворопроводящих путей и развитию острой гидроцефалии с перивентрикулярным отеком вокруг боковых желудочков. При пилоидных астроцитомах гемисфер мозжечка или ствола мозга гидроцефалия формируется, как правило, медленнее и клиническая гипертензионная симптоматика развивается постепенно. Хориоидпапилломы в проекции 4-го желудочка встречаются примерно в 3 раза реже, чем в просвете боковых желудочков, но могут приводить к нарушению ликвороциркуляции за счет не только сужения свободных ликворных пространств 4-го желудочка, но и нарушения резорбции ликвора. Глиомы ствола мозга также могут вызывать развитие гидроцефалии, в основном за счет утолщения ствола мозга в проекции моста и продолговатого мозга. У взрослых окклюзионная гидроцефалия развивается при грубой компрессии мозговых структур и ликворных пространств на уровне задней черепной ямки при росте петрокливальных менингиом и неврином VIII нерва. Гигантские арахноидальные и дизэмбриогенетические кисты (дермоиды и эпидермоиды), расположенные в субтенториальной области, также могут стать причиной нарушения ликвороциркуляции и расширения желудочковой системы.

Выход из 4-го желудочка и большое затылочное отверстие. К сожалению, нет системных аналитических обзоров и тематических исследований, оценивающих причины развития гидроцефалии на уровне отверстий из 4-го желудочка. Наиболее распространенными факторами, приводящими к обструкции отверстия Мажанди, являются последствия кровоизлияний (например, субарахноидальных и внутрижелудочковых) и воспалительных процессов (менингита), новообразования краниовертебральной области и некоторые краниоцервикальные пороки развития. Среди опухолей краниовертебральной области у взрослых чаще всего встречаются менингиомы, реже хордомы и другие новообразования. В детском возрасте причиной гидроцефалии могут стать эпендимомы нижних отделов 4-го желудочка с распространением в шейный отдел позвоночного канала, а также опухоли продолговатого мозга и верхнешейного отдела спинного мозга (например, пилоидная астроцитома) [4]. Состояния, которые приводят к сужению большого затылочного отверстия, включают остеохондродисплазии, нарушения обмена веществ, пороки развития и мальформации Арнольда–Киари. Сужение затылочного отверстия

часто становится причиной внутричерепной гипертензии из-за нарушения венозного оттока на уровне яремного отверстия [8].

Для поиска обструкции ликворной системы на этом уровне целесообразно использовать трехмерную Т2-сильно-взвешенную импульсную последовательность (например, FIESTA-C) или методику 3D T2-CUBE. Применение ФК-МРТ, выполненной в сагиттальной проекции, показано в изучении состояния ликворных пространств на уровне большого затылочного отверстия и верхнешейных отделов позвоночного канала [11].

Сообщающаяся гидроцефалия

Характерным примером данной формы гидроцефалии является идиопатическая нормотензивная гидроцефалия (ИНТГ), которая проявляется клинической триадой Хакима–Адамса (нарушение походки, недержание мочи и деменция) [9, 18]. Ранняя и точная диагностика имеет решающее значение для контроля за ИНТГ, поскольку среди всех состояний, вызывающих деменцию, ИНТГ является единственным поддающимся лечению [18] с использованием ликворошунтирующих операций. Хотя ответ на такое лечение составляет всего 50–60%, согласно литературным данным, лучшие результаты были достигнуты у тех пациентов, которым диагностика и лечение были проведены на ранней стадии заболевания [19].

Существует ряд рентгенологических критериев, которые позволяют заподозрить и затем диагностировать ИНТГ. Главный среди них – расширенная супратенториальная система желудочков (тривентрикулярная гидроцефалия) с закругленными лобными и увеличенными височными рогами боковых желудочков, дугообразным мозолистым телом и баллонообразным 3-м желудочком, в то время как 4-й сохраняет свои нормальные размеры. При этом отмечается диспропорция между размерами желудочков и шириной борозд, особенно в медиальных височных областях. Еще одной особенностью, отличающей ИНТГ от других видов гидроцефалии, является уменьшение угла мозолистого тела на фронтальных изображениях (менее 90°) (рис. 5). Считается, что стандартные МР-последовательности могут достаточно точно выявлять морфологические изменения желудочковой системы, однако постановка финального диагноза требует количественной оценки гипердинамического ликворотока на основе применения ФК-МРТ (рис. 6) [18, 20]. Хотя количественные параметры ФК-МРТ эффективны для первичной диагностики, их информативность все еще недостаточна для прогнозирования ответа на лечение [18, 20]. К сожалению, по мнению большинства авторов, на сегодняшний день не существует методов прогнозирования результатов лечения, обладающих высокой чувствительностью, специфичностью и точностью [19, 20].

Оценка эффективности лечения гидроцефалии с помощью МРТ

Хотя причины гидроцефалии варьируются в широких пределах, в настоящее время в лечении гидроцефалии неопухолевого генеза используются в основном два метода – вентрикуло-перитонеальное шунтирование (ВПШ) или эндоскопическая тривентрикулостомия (ЭТВ). До сих пор предметом обсуждения остается вопрос: какая группа пациентов получит больше пользы от того или иного метода лечения.

Одним из первых методов малоинвазивного лечения гидроцефалии (особенно окклюзионной) стало ВПШ, включающее установку интравентрикулярного катетера с созданием дополнительного пути оттока ликвора, минуя место существующей обструкции. Смертность, заболеваемость и частота осложнений для ВПШ высоки. Не менее 50% пациентов сталкиваются с различными проблемами в течение первых 2 лет после шунтирования [4]. Вследствие этого большому числу больных, как правило, требуется ревизия или переустановка шунта.

С внедрением эндоскопических методов широкое распространение в лечении гидроцефалии

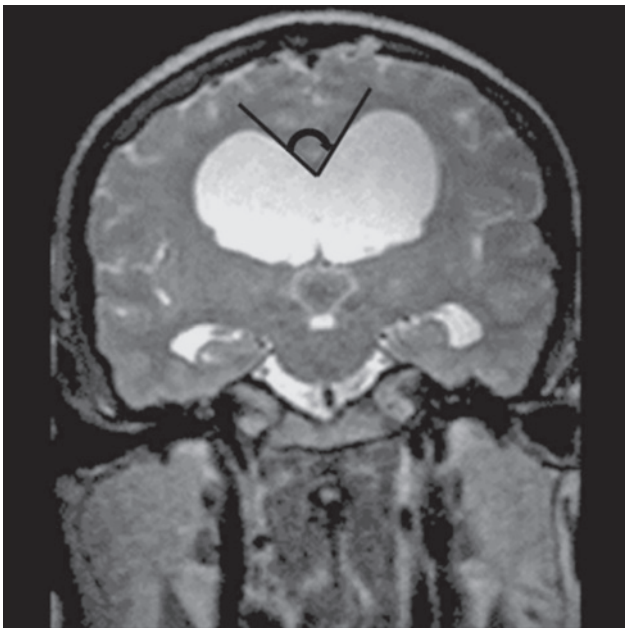

Рис. 5. МРТ пациента с клиническими проявлениями идиопатической нормотензивной гидроцефалии. На представленной МР-томограмме, выполненной в режиме 3D T2-CUBE, демонстрируется уменьшение угла мозолистого тела менее 90°

Fig. 5. MRI of a male patient with the clinical manifestations of idiopathic normal pressure hydrocephalus. The presented 3D T2-CUBE MRI shows a decrease in the callosal angle of less than 90°

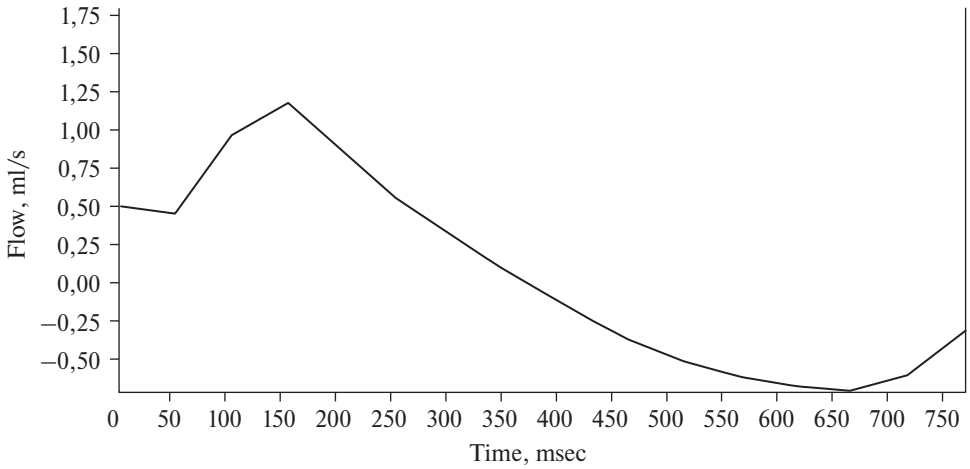

Summary: Flow 1-Curve 1

Parameter	Value
Peak Positive Velocity (cm/s)	22,3
Peak Negative Velocity (cm/s)	–9,5
Flow (ml/beat)	0,039
Positive Pixel Flow (ml/beat)	0,254
Negative Pixel Flow (ml/beat)	–0,215

Рис. 6. Пациент с клиническими проявлениями идиопатической нормотензивной гидроцефалии. Фазоконтрастная МРТ (диаграмма ликворопотока за кардиоцикл). Определяется увеличение показателей размаха линейной скорости потока ликвора и ударного объема в несколько раз по сравнению с возрастной нормой. Положительные показатели демонстрируют движение ликвора в краниокаудальном направлении, отрицательные – в каудокраниальном

Fig. 6. A male patient with the clinical manifestations of idiopathic normal pressure hydrocephalus. Phase contrast MRI (a diagram of cerebrospinal fluid flow per cardiac cycle). There is several-fold increase in the linear velocity encoding range for cerebrospinal fluid flow (cm/sec) compared to the age norm. The positive indicators show cerebrospinal fluid movement in a craniocaudal direction, the negative ones indicate this in a caudocranial one

у детей, особенно с окклюзией на уровне водопровода мозга, получил метод эндоскопической тривентрикулостомии в области дна 3-го желудочка. Считается, что ЭТВ является более физиологичным и менее опасным методом лечения, чем ВПШ. Наиболее значимое осложнение этой методики – кровотечение из-за возможного повреждения базиллярной артерии или одной из ее ветвей, проходящей вблизи места оперативного вмешательства.

Рассмотренные выше методы ликвородренажа выполняются в соответствии с хорошо известными анатомическими, в том числе костными, ориентирами, а также с ранее полученными диагностическими данными (по компьютерной томографии или МРТ) относительно состояния желудочковой системы и деформации мозговых структур. Однако реальная анатомическая ориентация в момент операции (за исключением случаев с наличием интраоперационных ультразвуковых исследований и компьютерных томографических сканеров) у хирургов отсутствует. При наличии существующих деформаций, дислокаций или асимметричного увеличения желудочков мозга повышается риск возникновения как интраоперационных, так и постоперационных осложнений. Поэтому крайне важное значение имеет предоперационная подготовка пациентов, которым планируется проведение процедуры ВПШ или ЭТВ. Предоперационная подготовка к ЭТВ должна включать в себя детальную оценку ориентиров, через которые пройдет эндоскоп, таких как желудочковая система, целостность 3-го желудочка, состояние мембраны Лилиеквиста, положение базиллярной артерии, мамиллярных телец и основных цистерн [9]. С этой целью в своей практике мы используем технологию высокоразрешающей МРТ (предпочтительно 3,0 Т) с применением тонкосрезовых технологий 3D T2-CUBE и FIESTA-C с последующей МР-навигацией. МР-навигация позволяет визуализировать нервы и сосуды, расположенные непосредственно под дном 3-го желудочка, вооружая нейрохирурга знанием дополнительных анатомических ориентиров и индивидуальных особенностей данной области.

МРТ является важным инструментом контроля состояния желудочковой системы и мозгового вещества после проведения ЭТВ. При эффективности стомы уже в первые несколько суток после операции стандартное МРТ-исследование определяет уменьшение интерстициального отека во-

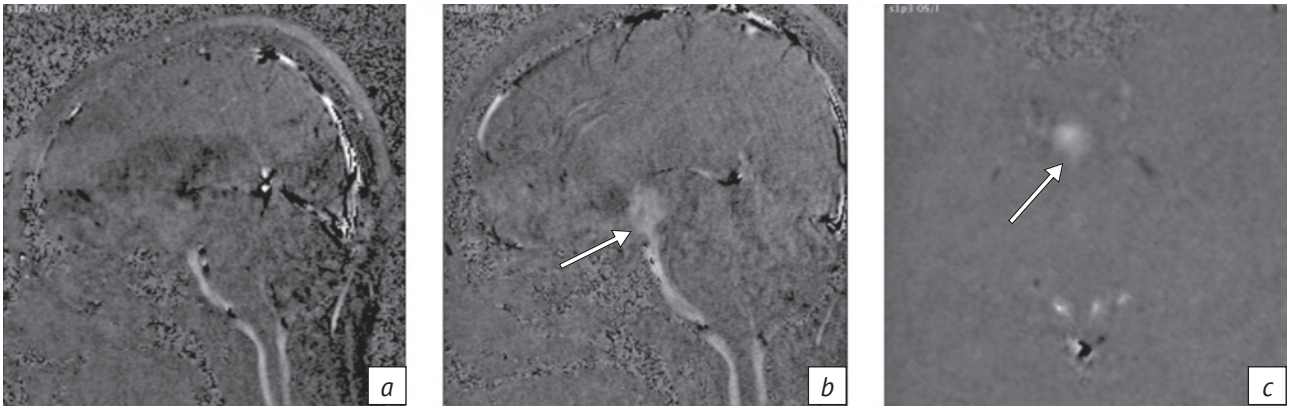

Рис. 7. Пациентка с выраженным стенозированием водопровода мозга и декомпенсированной гидроцефалией. Фазоконтрастные МР-томограммы до (*a*) и после (*b*, *c*) тривентрикулостомии. Определяется поток ликвора в области фенестрации дна 3-го желудочка (стрелки)

Fig. 7. A female patient with severe sylviduct stenosis and decompensated hydrocephalus. Phase contrast MRI before (*a*) and after (*b*, *c*) third ventriculostomy. Cerebrospinal fluid flow is determined in the area of fenestration of the third ventricular floor (arrows)

круг боковых желудочков, сокращение размеров последних и появление эффекта потери сигнала от потока в проекции отверстия в области дна 3-го желудочка. Этот феномен лучше всего визуализируется в режиме 3D T2-CUBE [8]. В качестве контрольного метода (так называемой baseline-оценки) с определением количественных показателей ликворотока в проекции стомы целесообразно использовать ФК-МРТ сразу после операции [21] (рис. 7). В ходе исследований была выявлена значительная положительная корреляция между ударным объемом ликворотока в проекции стомы, измеренным с помощью ФК-МРТ у пациентов после хирургического лечения и клиническим исходом заболевания [22]. Кроме того, на основе именно количественной информации ФК-МРТ возможно в дальнейшем, в отсроченном постоперационном периоде, достоверно судить о функциональной способности стомы и предотвращать нежелательные клинические последствия острой несостоятельности последней.

При установке ВПШ ФК-МРТ способна не только оценить эффективность операции по положению и целостности катетера, исключив при этом возможные осложнения (субдуральные выпоты и гематомы, повреждение нейрональной ткани и др.), но даже определить состоятельность самого вентрикулоперитонеального шунта.

Заключение

МРТ представляет собой эффективный метод диагностики заболеваний, связанных с нарушением ликворотока, наиболее серьезным из которых является гидроцефалия. Метод позволяет быстро и с высокой точностью оценивать структурные изменения мозга, которые стали этиологической причиной развития гидроцефалии, и изучать количественные показатели движения ликвора. Все это дает возможность повысить персонификацию планирования лечения и оценку послеоперационного периода. Вместе с тем новые МРТ-технологии, основанные на современных импульсных последовательностях, требуют адаптации в рутинной клинической практике и проведения полномасштабных сравнительных наблюдательных исследований с целью разработки диагностических алгоритмов и протоколов исследования пациентов с подозрением на гидроцефалию.

Литература [References]

1. Iliff J, Wang M, Liao Y, et al. A paravascular pathway facilitates CSF flow through the brain parenchyma and the clearance of interstitial solutes, including amyloid β. Sci Transl Med. 2012; 4(147): 147ra111. https://doi.org/10.1126/scitranslmed.3003748.
2. Корниенко В.Н., Пронин И.Н. Диагностическая нейрорадиология. 2-е изд. Т. 3. М.: ИП «Т.М. Андреева»; 2009. [Kornienko V.N., Pronin I.N. Diagnostic neuroradiology. 2nd ed. Vol. 3. Moscow: IP “T.M. Andreeva”; 2009 (in Russ.).]
3. Ахметзянов Б.М., Кремнева Е.И., Морозова С.Н. и др. Возможности магнитно-резонансной томографии в оценке ликворной системы в норме и при различных заболеваниях нервной системы. Российский электронный журнал лучевой диагностики. 2018; 8(1): 145–66. https://doi.org/10.21569/2222-7415-2018-8-1-145-166. [Akhmetzyanov BM, Kremneva EI, Morozova SN, et al. Magnetic resonance imaging in evaluation of the cerebrospinal fluid system in norm and with various diseases of the nervous

system. Russian Electronic Journal of Radiology. 2018; 8(1): 145–66 (in Russ.). https://doi.org/10.21569/2222-7415-2018-8-1-145-166.]
4. Mack J, Squier W, Eastman J. Anatomy and development of the meninges: implications for subdural collections and CSF circulation. Pediatr Radiol. 2009; 39(3): 200–10. https://doi.org/10.1007/s00247-008-1084-6.
5. Тулупов А.А., Горев В.Н. Особенности динамики движения ликвора, по данным кино-МР-миелографии. Часть 2. Желудочковая система и конвекситальные отделы субарахноидальных пространств. Вестник НГУ. Серия: Биология, клиническая медицина. 2009; 7(1): 29–35. [Tulupov AA, Gorev VN. dynamic properties of cerebrospinal fluid circulation by data of cine-MR-myelography. Part 2. Ventricular system and cortical parts of subarachnoid spaces. Bulletin of the NSU. Series: Biology, Clinical Medicine. 2009; 7(1): 29–35 (in Russ.).]
6. Segal M, Pollay M. The secretion of cerebrospinal fluid. Exp Eye Res. 1977; 25: 127–48. https://doi.org/10.1016/S0014-4835(77)80012-2.
7. Reith W, Yilmaz U. Hydrocephalus and intracranial hypotension. Der Radiologe. 2012; 52: 821–6. https://doi.org/10.1007/s00117-012-2325-0.
8. Algin O, Turkbey B. Intrathecal gadolinium-enhanced MR cisternography: a comprehensive review. AJNR Am J Neuroradiol. 2013; 34(1): 14–22. https://doi.org/10.3174/ajnr.A2899.
9. Hingwala D, Chatterjee S, Kesavadas C, et al. Applications of 3D CISS sequence for problem solving in neuroimaging. Indian J Radiol Imaging. 2011; 21(2): 90–7. https://doi.org/10.4103/0971-3026.82283.
10. Greitz D. Radiological assessment of hydrocephalus: new theories and implications for therapy. Neurosurg Rev. 2004: 27(3): 145–65. https://doi.org/10.1007/s10143-004-0326-9.
11. Dincer A, Ozek M. Radiologic evaluation of pediatric hydrocephalus. Childs Nerv Syst. 2011; 27(10): 1543–62. https://doi.org/10.1007/s00381-011-1559-x.
12. Pople I. Hydrocephalus and shunts: what the neurologist should know. J Neurol Neurosurg Psychiatry. 2002; 73(1): 17–22. https://doi.org/10.1136/jnnp.73.suppl_1.i17.
13. Algin O. Role of complex hydrocephalus in unsuccessful endoscopic third ventriculostomy. Childs Nerv Syst. 2010; 26(1): 3–4. https://doi.org/10.1007/s00381-009-1001-9.
14. Algin O, Turkbey B, Ozmen E, et al. Evaluation of spontaneous third ventriculostomy by three-dimensional sampling perfection with application-optimized contrasts using different flip-angle evolutions (3D-SPACE) sequence by 3 T MR imaging: preliminary results with variant flip-angle mode. J Neuroradiol. 2013; 40(1): 11–8. https://doi.org/10.1016/j.neurad.2011.12.003.
15. Арутюнов Н.В., Корниенко В.Н., Фадеева Л.М., Мамедов Ф.Р. Современные методы исследования патологии ликворной системы. Лучевая диагностика и терапиялучевая диагностика и терапия. 2012; 3(3): 117–26. [Arutyunov NV, Kornienko VN, Melnikova-Pitshelauri TV, Fadeeva LN. Modern methods of studying csf system pathology. Diagnostic Radiology and Radiotherapy. 2012; 3(3): 117–26 (in Russ.).]
16. Algin O, Hakyemez B, Parlak M. Phase-contrast MRI and 3D CISS versus contrast-enhanced MR cisternography on the evaluation of the aqueductal stenosis. Neuroradiology. 2010; 52(2): 99–108. https://doi.org/10.1007/s00234-009-0592-x.
17. Alves T, Ibrahim E, Martin B, et al. Principles, techniques, and clinical applications of phase-contrast magnetic resonance cerebrospinal fluid imaging. Neurographics. 2017; 7: 199–210. https://doi.org/10.3174/ng.3170204.
18. Battal B, Kocaoglu M, Bulakbasi N, et al. Cerebrospinal fluid flow imaging by using phase-contrast MR technique. Br J Radiol. 2011; 84(1004): 758–65. https://doi.org/10.1259/bjr/66206791.
19. Osborn A, Preece M. Intracranial cysts: Radiologicpathologic correlation and imaging approach. Radiology. 2006; 239(3): 650–64. https://doi.org/10.1148/radiol.2393050823.
20. Bejjani G. Association of the adult Chiari malformation and idiopathic intracranial hypertension: more than a coincidence. Med Hypotheses. 2003; 60(6): 859–63. https://doi.org/10.1016/s0306-9877(03)00064-1.
21. Bargallo N, Olondo L, Garcia A, et al. Functional analysis of third ventriculostomy patency by quantification of CSF stroke volume by using cine phase-contrast MR imaging. AJNR Am J Neuroradiol. 2005; 26(10): 2514–21.
22. Stivaros S, Sinclair D, Bromiley P, et al. Endoscopic third ventriculostomy: predicting outcome with phase-contrast MR imaging. Radiology. 2009; 252(3): 825–32. https://doi.org/10.1148/radiol.2523081398.