https://doi.org/10.20862/0042-4676-2020-101-4-235-243

К вопросу о стандартизации МРТ-исследований с использованием автоматического инъектора для введения магнитно-резонансных контрастных средств

Фокин В.А.

ФГБУ «Национальный медицинский исследовательский центр им В.А. Алмазова» Минздрава России, ул. Аккуратова, 2, Санкт-Петербург, 197341, Российская Федерация

Фокин Владимир Александрович, д. м. н, профессор кафедры лучевой диагностики и медицинской визуализации, заведующий отделом лучевой диагностики;
orcid.org/0000-0001-7885-9024

Резюме
Одной из важных задач в лучевой диагностике для получения стандартизированных данных и корректной оценки их в динамике у одного и того же пациента является воспроизводимость условий, используемых при сканировании, особенно в магнитно-резонансной томографии. Важным аспектом является использование автоматического инъектора для введения магнитно-резонансных контрастных средств. В статье рассмотрены аспекты получения стандартизированных результатов с использованием автоматического инъектора при выполнении стандартного контрастирования с применением субтракции, динамического контрастного усиления, магнитно-резонансной ангиографии и перфузии.
Ключевые слова: автоматический инъектор; контрастное усиление; магнитно-резонансная перфузия; динамическое контрастное усиление; обзор.
Конфликт интересов. Автор сотрудничает с АО «БАЙЕР». АО «БАЙЕР» не оказывало какого-либо влияния на анализ и интерпретацию результатов.
Финансирование. Публикация подготовлена при поддержке АО «БАЙЕР».
Для цитирования: Фокин В.А. К вопросу о стандартизации МРТ-исследований с использованием автоматического инъектора для введения магнитно-резонансных контрастных средств. *Вестник рентгенологии и радиологии*. 2020; 101(4): 235–43. https://doi.org/10.20862/0042-4676-2020-101-4-235-243
Для корреспонденции: Фокин Владимир Александрович, E-mail: vladfokin@mail.ru

Статья поступила 25.02.2020 *После доработки 30.06.2020* *Принята в печать 01.07.2020*
PP-CONT-RU-0004-1

Standardization of MRI Studies Using an Automatic Magnetic Resonance Contrast Agent Injector

Vladimir A. Fokin

Almazov National Medical Research Center, Russian Ministry of Health, ul. Akkuratova, 2, Saint-Petersburg, 197341, Russian Federation

Vladimir A. Fokin, Dr. Med. Sc., Professor, Chair of Radiology and Medical Visualization, Head of Radiology Department;
orcid.org/0000-0001-7885-9024

Abstract
The reproducibility of the conditions used during scanning, especially in MRI, is one of the important tasks in radiodiagnosis to obtain standardized data and to correctly assess them over time in the same patient. The important aspect is to use an automatic magnetic resonance contrast agent injector. The paper considers the aspects of obtaining standardized results using the automatic injector during standard contrast enhancement, by applying subtraction, dynamic contrast enhancement, magnetic resonance angiography, and magnetic resonance perfusion.
Keywords: automatic injector; contrast enhancement; magnetic resonance perfusion; dynamic contrast enhancement; review.
Conflict of interest. The author cooperates with JSC "BAYER". JSC "BAYER" did not exert any influence on the analysis and interpretation of the results.
Funding. The publication has been prepared with support from JSC "BAYER".
For citation: Fokin VA. Standardization of MRI studies using an automatic magnetic resonance contrast agent injector. *Journal of Radiology and Nuclear Medicine*. 2020; 101(4): 235–43 (in Russian). https://doi.org/10.20862/0042-4676-2020-101-4-235-243
For corresponding: Vladimir A. Fokin, E-mail: vladfokin@mail.ru

Received 25.02.2020 *Revised 30.06.2020* *Accepted 01.07.2020*
PP-CONT-RU-0004-1

Введение

Для оптимального адекватного сопоставления результатов, полученных в разные временные точки, в том числе и у пациентов, находящихся на динамическом наблюдении с регулярным выполнением магнитно-резонансной томографии (МРТ), необходимо быть уверенными, что все условия сканирования были стандартизированы и соблюдены. Это относится в первую очередь к условиям МРТ-сканирования: следует соблюдать неизменное положение пациента, поскольку во время сканирования крайне важно отсутствие смещения области интереса даже на небольшое расстояние. При наблюдении пациента в динамике, например при оценке ответа опухоли на лечение, должны применяться одни и те же импульсные последовательности, их параметры (время повторения, время эхо и т. д.), толщина срезов, матрица, угол наклона плоскости срезов. Необходимо, чтобы при этом были использованы те же магнитно-резонансные контрастные средства (МРКС), с такой же релаксивностью, в той же дозировке; особенно важна для динамических исследований одинаковая и стабильная скорость введения МРКС, которую позволяет поддерживать автоматический инъектор за счет как введения контрастных средств с заданной скоростью, так и быстрого переключения с введения контрастного средства на введение проталкивающего болюса физиологического раствора [1].

Несмотря на высокую многоуровневую контрастность при МРТ, когда в рамках одной и той же импульсной последовательности, меняя ее параметры (время повторения, время эхо, угол наклона и др.), врач может получить даже при бесконтрастном исследовании различные интенсивности МР-сигнала и, соответственно, различный контраст между различными тканями, интерес к применению МРКС не снижается.

В данной статье будут рассмотрены преимущества применения автоматического инъектора при использовании различных методик контрастирования для стандартизации полученных результатов. При написании обзора проводился поиск литературы по базам данных Scopus, Web of Science, MedLine.

Методики контрастирования

В настоящее время в клинической практике при МРТ-исследованиях широко применяются различные методики контрастирования:

1) контрастное усиление (contrast enhancement) – наиболее простой и распространенный вид исследования, в том числе редко используемая методика переноса намагниченности (magnetization transfer contrast);

2) динамическое контрастное усиление (dynamic contrast enhancement);

3) МР-ангиография с контрастированием (contrast enhancement MR angiography);

4) МР-перфузия (MR perfusion).

Контрастное усиление. Наиболее простым и распространенным видом исследования является оценка накопления МРКС на постконтрастных МР-томограммах. Как правило, используют Т1-взвешенные изображения (Т1-ВИ), на которых и оценивают накопление МРКС однократно через определенный временной промежуток по увеличению интенсивности МР-сигнала (усилению контрастности).

Помимо визуальной оценки можно применять и методику цифрового вычитания – субтракцию. Основным требованиям к ее выполнению является то, что изображения до и после введения контрастного средства должны полностью соответствовать друг другу по положению области исследования пациента, углу наклона срезов, матрице, полю обзора и т. д. За исключением первого (положение области исследования пациента до и после введения МРКС), все остальные параметры могут быть соблюдены опытным рентгенолаборантом с помощью простой функции – «копировать положение и позицию срезов» (например, в МР-томографах одного из производителей: copy center and slice position) [2, 3].

На идентичное положение области исследования пациента до и после введения МРКС повлиять сложно, но возможно. Одним из способов является планирование контрастных исследований, установка венозного катетера и подключение к автоматическому инъектору для введения МРКС до начала сканирования. При этом пациент не ощущает перехода «бесконтрастной» части исследования в «контрастную» его часть. Он слышит примерно тот же звук, и только иногда, у части пациентов, появляется минимальное ощущение тепла при введении относительно небольшого объема МРКС (обычно 5–20 мл). При этом снижается вероятность движения, например при исследованиях головы.

В случае же ручного введения больной слышит завершение шума, слышит и видит входящего рентгенолаборанта или процедурную сестру, которая сообщает ему о необходимости введения МРКС. При этом может произойти движение головы пациента, лежащего лицом вверх и головой вперед, в сторону говорящего. После этого крайне трудно вернуть больного в положение, полностью совпадающее с первоначальным, и минимальный сдвиг головы в томографе крайне вероятен.

Выполняемая после этого субтракция, может «выявить» участки накопления МРКС там, где их на самом деле нет, только за счет небольшого сдвига головы (рис. 1).

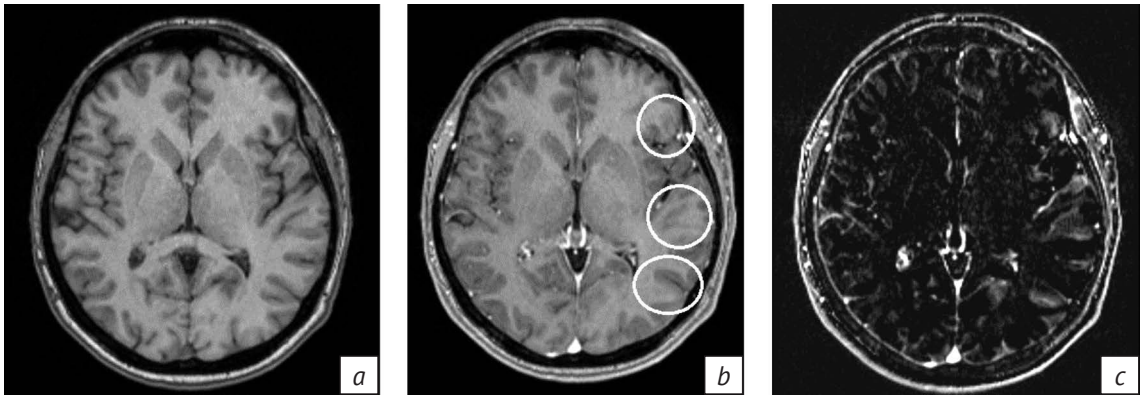

Рис. 1. Т1-ВИ до контрастирования (*a*), то же положение срезов, та же матрица после введения МРКС (*b*), выполнена цифровая субтракция (*c*) для объективизации накопления МРКС. В левом полушарии на постконтрастных Т1-ВИ (*b*) овалами выделены области несоответствия положения и различная визуализация борозд по сравнению с преконтрастными изображениями (*a*). В результате на субтракции визуализируются изменения, похожие на накопление, которые объясняются небольшим поворотом головы пациента при ручном введении МРКС

Fig. 1. T1WI before contrasting (*a*), the same position of slices, the same matrix after MRCA injection (*b*); digital subtraction (*c*) was performed to objectify MRCA accumulation. In the left hemisphere, position mismatch areas and different visualizations of furrows are shown with ovals on the postcontrast T1WIs (*b*) versus precontrast ones (*a*). As a result of subtraction, there are images of changes that are similar to the accumulation that is explained by a slight turn of the patient's head during manual MRCA injection

Похожая ситуация наблюдается и при исследованиях сердца, органов брюшной полости, где дополнительно появляющийся фактор различий по глубине задержки дыхания пациента также вносит дополнительный «шум» на субтракционных изображениях.

Поэтому при проведении контрастных исследований, даже при использовании методики «обычного контрастного усиления», подключение автоматического инъектора позволит снизить риск появления артефактов, имитирующих накопление МРКС там, где его нет, что в конечном итоге может снизить количество ложноположительных заключений.

Динамическое контрастное усиление. Методика динамического контрастного усиления (ДКУ) позволяет с использованием быстрых Т1-импульсных последовательностей на основе различной скорости накопления тканями МРКС получить изменение интенсивности МР-сигнала и построить динамические кривые. В нейровизуализации это чаще всего микроаденомы гипофиза (рис. 2).

МР-маммография. В настоящее время методика МР-маммографии получает все большее распространение. Данный метод визуализации молочной железы продемонстрировал более высокую чувствительность по сравнению с традиционной маммографией у женщин, относящихся к группе риска (мутации гена BRCA1/2, семейный анамнез, высокая плотность ткани молочной железы при рентгеновской маммографии) [4–6]. МР-маммография включена в различные клинические рекомендации, в том числе российские, как метод для оценки распространенности заболевания, определения количества очагов и их локализации, предоперационного планирования (наличие или отсутствие инвазии вглубь фасции), оценки ответа на лечение (как в случае оперативного вмешательства, так и в случае химиотерапии) [7–10].

Поскольку важным параметром для дифференциальной диагностики является скорость накопления контрастного средства в патологическом образовании, крайне важно использовать стандартизированную скорость введения МРКС и избегать двигательных артефактов. Также важной особенностью при МР-маммографии является укладка пациентки лицом вниз. Поэтому до начала сканирования необходимо установить венозный катетер и подключить его к автоматическому инъектору для введения МРКС [8].

При ДКУ после введения МРКС на основании изменения интенсивности сигнала в зоне интереса строится кривая зависимости интенсивности сигнала от времени. Характер патологического образования определяется скоростью накопления и скоростью вымывания контрастного средства. Так, постепенное увеличение интенсивности сигнала и восходящий тип кривой более характерны для доброкачественных образований молочной железы. Быстрое увеличение интенсивности МР-сигнала и быстрое снижение (вымывание) свидетельствуют о большей вероятности злокачественных образований [11].

Кроме того, данные ДКУ могут быть проанализированы с помощью построения цветных карт, предлагаемых многими производителями. Чаще

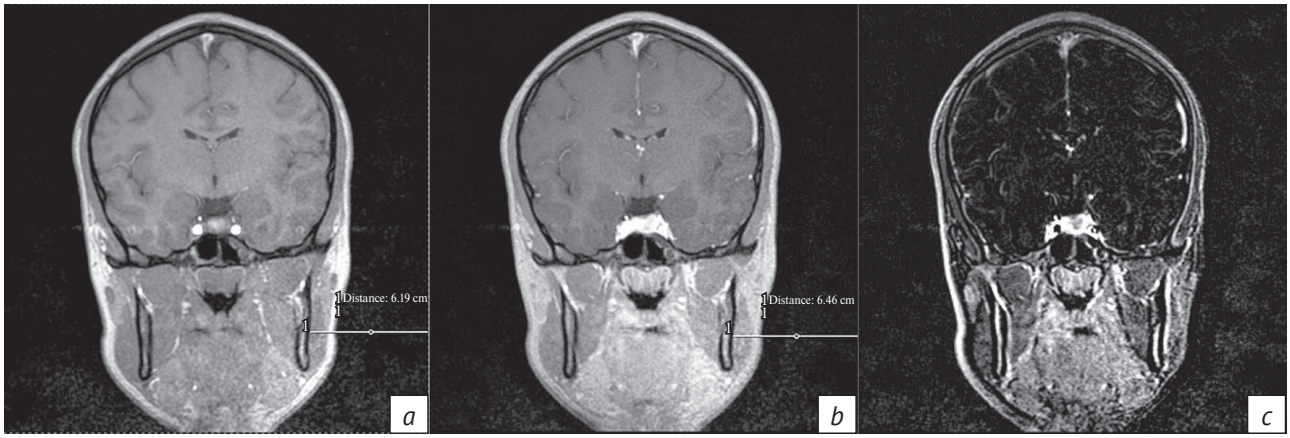

Рис. 2. ДКУ гипофиза с ручным введением МРКС. На преконтрастных (*a*) и постконтрастных (*b*) Т1-ВИ отмечается сдвиг головы пациента, что при измерении в области ветви нижней челюсти слева дает смещение на 2,7 мм и на субтракционной серии (*c*) приводит к визуализации «накопления» в области кортикального вещества кости, которого на самом деле нет при анализе постконтрастных Т1-ВИ головы пациента после ручного введения. На результаты оценки накопления в гипофизе это повлияло в меньшей степени, поскольку он находится практически в изоцентре, но с учетом того, что чаще всего идет поиск микроаденомы, даже меньшее смещение может быть крайне критичным[1]

Fig. 2. DCE of the pituitary gland with manual MRCA injection. The precontrast (*a*) and postcontrast (*b*) T1WIs display the turn of the patient's head, which, when measured in the region of the lower jaw branch on the left, gives a displacement of 2.7 mm and the subtraction series (*c*) shows accumulation in the cortical bone area, which is actually absent in the analysis of postcontrast T1WIs of the patient's head after manual injection[1]

всего это карты притока, оттока, карта максимального накопления. С их помощью можно визуально сопоставить анатомию и, например, пик накопления в той или иной ткани. И здесь также необходима стандартизация параметров введения МРКС с использованием автоматического инъектора.

МРТ печени. При МРТ печени стандартным методом визуализации является многофазное динамическое контрастирование, которое позволяет получить важную информацию при обнаружении и характеристике поражений печени. Такое исследование проводят с использованием как неспецифических внеклеточных контрастных средств, которые распределяются во внеклеточном пространстве внутри и снаружи сосудов, так и гепатоспецифических МРКС (например, контрастного средства Примовист®). Гепатоспецифические контрастные средства распределяются во внеклеточном пространстве, а также захватываются нормальными, неизмененными гепатоцитами, позволяя получить информацию по характеру кровоснабжения очага (гипер- или гиповаскулярный) и по наличию и расположению гепатоцитов в очаговом поражении в гепатобилиарную фазу, которая опосредована наличием специфических белковых транспортеров, расположенных в канальцах или на синусоидальном полюсе неизмененных гепатоцитов. Таким образом, при сопоставлении данных, полученных при МРТ печени с ДКУ, с соответствующей клинической информацией, в большинстве случаев диагноз с высокой степенью уверенности может быть поставлен без проведения инвазивных процедур, таких как биопсия печени [12–16].

Европейское общество абдоминальной радиологии (European Society of Gastrointestinal and Abdominal Radiology – ESGAR) в 2015 г. выпустило согласованное заявление (consensus statement) по визуализации печени, в котором рекомендовано гепатоспецифические МРКС вводить с помощью автоматического инъектора со скоростью 1–2 мл/с с последующим промыванием физиологическим раствором объемом 20 мл со скоростью введения 1–2 мл/с. Коэффициент согласия 18 экспертов ESGAR составил 4,8 при максимуме 5 [12]. С учетом того, что относительно недавно, например, для ДКУ печени E.K. Brodsky et al. (2014 г.) продемонстрировали возможность покрытия всей печени с изотропным разрешением 2,1 мм и временным разрешением 4 с, применение автоматического инъектора является в будущем обязательным для получения воспроизводимых результатов [17].

Таким образом, во всех случаях проведения ДКУ для стандартизации и сопоставимости резуль-

[1] *Яковлев С.А.* Роль динамической контрастной МРТ в комплексной лучевой диагностике и дифференциальной диагностике объемных образований головного мозга, расположенных по средней линии. Дис. … канд. мед. наук. СПб; 2009.

[1] *Yakovlev SA.* The role of dynamic contrast MRI in complex radiology and differential diagnosis of masses using the midline. Thesis … Cand. Med. Sc. S.-Pb.; 2009.

татов и снижения риска получения некорректных изображений оптимальным способом введения МРКС будет введение с помощью автоматического инъектора.

МР-перфузия. Методика МР-перфузии по сути является разновидностью ДКУ с более высоким временным разрешением и позволяет оценить кровоток. Для вычисления параметров кровотока используют расчет показателей с интегральной оценкой площади под кривой. Выделяют три вида перфузии:

1) Т1-перфузия, или DCE (dynamic contrast enhancement);

2) Т2*-перфузия, или DSC (dynamic susceptibility contrast);

3) бесконтрастная перфузия, или ASL (arterial spin labeling).

В случае диагностики опухолей центральной нервной системы проведение МР-перфузии показано при стадировании первичных опухолей, дифференциальной диагностике, планировании хирургического вмешательства, а также оценке динамики лечения [18].

Т1-перфузия на современных аппаратах обладает хорошими пространственным и временным разрешениями. Максимальным временным разрешением обладает Т2*-перфузия (около 1 с), которая чаще всего и применяется в нейрорадиологии.

Каждый вид контрастной перфузии позволяет получать определенные показатели, например, Т1-перфузия – k_{trans} (коэффициент переноса, характеризующий проницаемость сосудистой стенки), а Т2*-перфузия – CBF (cerebral blood flow – скорость церебрального кровотока) и CBV (cerebral blood volume – объем церебрального кровотока). Данные показатели позволяют точнее охарактеризовать очаговое поражение головного мозга. Таким образом, проведение обоих видов перфузии может быть целесообразным в ряде случаев, как полагают M. Essig et al. (2013 г.). И Т1, и Т2* могут быть выполнены в одном протоколе МРТ, при этом Т1-перфузия должна проводиться первой. Первая инъекция МРКС выполняет две функции: во-первых, позволяет провести преднагрузку контрастного средства, чтобы помочь компенсировать эффект задержки при поврежденном гематоэнцефалическом барьере для дальнейшего получения Т2*, а во-вторых, предоставляет динамические данные для расчета показателей проницаемости [19].

Учитывая необходимость введения МРКС при разных видах перфузии с разной скоростью (при Т1-перфузии – 2 мл/с, а при Т2*-перфузии – 4–5 мл/с), применение автоматического инъектора является необходимым условием для поддержания стабильной соответствующей скорости введения, получения необходимой геометрии болюса и, как следствие, сопоставимых карт перфузии. Автоматизированное введение с помощью инъектора является более предпочтительным для получения достоверных и воспроизводимых результатов МР-перфузии [19, 20].

Наибольшее количество ошибок возникает, когда при перфузии перед рентгенолаборантом ставится практически невыполнимая задача: ввести контрастное средство с высокой скоростью (4–5 мл/с), быстро переключиться на болюс физраствора и вводить его с такой же высокой скоростью – и все это надо сделать по команде врача из пультовой после завершения шиммирования. На рисунке 3 приведено несколько примеров карт GBP (global bolus plot – график глобального [прохождения] болюса). Обратите внимание, как различаются графики: геометрия болюса, время до прихода и время до пика падения МР-сигнала. Фракция выброса левого желудочка сердца у данной группы пациентов находилась в пределах нормальных значений (55–70%).

Качество получаемых карт перфузии определяется прежде всего геометрией болюса, которая в свою очередь зависит как минимум от трех основных факторов: уровня введения МРКС, скорости и стабильности скорости введения, фракции выброса (ударного объема) сердца у пациента. Возможно и необходимо влиять на первые три из вышеперечисленных факторов: уровень введения, скорость введения и стабильность скорости введения.

Кроме того, одним из важных факторов для поддержания стабильности скорости введения является получение минимально короткого интервала между инъекциями МРКС и физиологического раствора.

M.J. Paldino и D.P. Barboriak в своей фундаментальной работе 2009 г., посвященной основам количественной оценки при динамическом контрастном усилении, утверждают, что использование автоматического инъектора позволяет добиться более воспроизводимых результатов при болюсном введении МРКС [20]. Согласно рекомендациям Американского общества функциональной нейрорадиологии (American Society of Functional Neuroradiology – ASFNR), выпущенным в 2015 г., а также мнению экспертов в нейровизуализации применение автоматического инъектора также рекомендовано для получения воспроизводимых результатов [18, 19].

Магнитно-резонансная ангиография с контрастированием. В практических рекомендациях Американской коллегии рентгенологии (American College of Radiology – ACR) 2016 г. отмечено, что магнитно-резонансная ангиография (МРА) с контрастированием имеет преимущества перед бесконтрастной методикой при диагностике различных заболеваний, связанных с поражением артерий. Так, у пациентов с цереброваскулярными заболеваниями при исследовании интра- и экстракраниальных артерий контрастная МРА менее подвержена влиянию замедленного или турбулентного

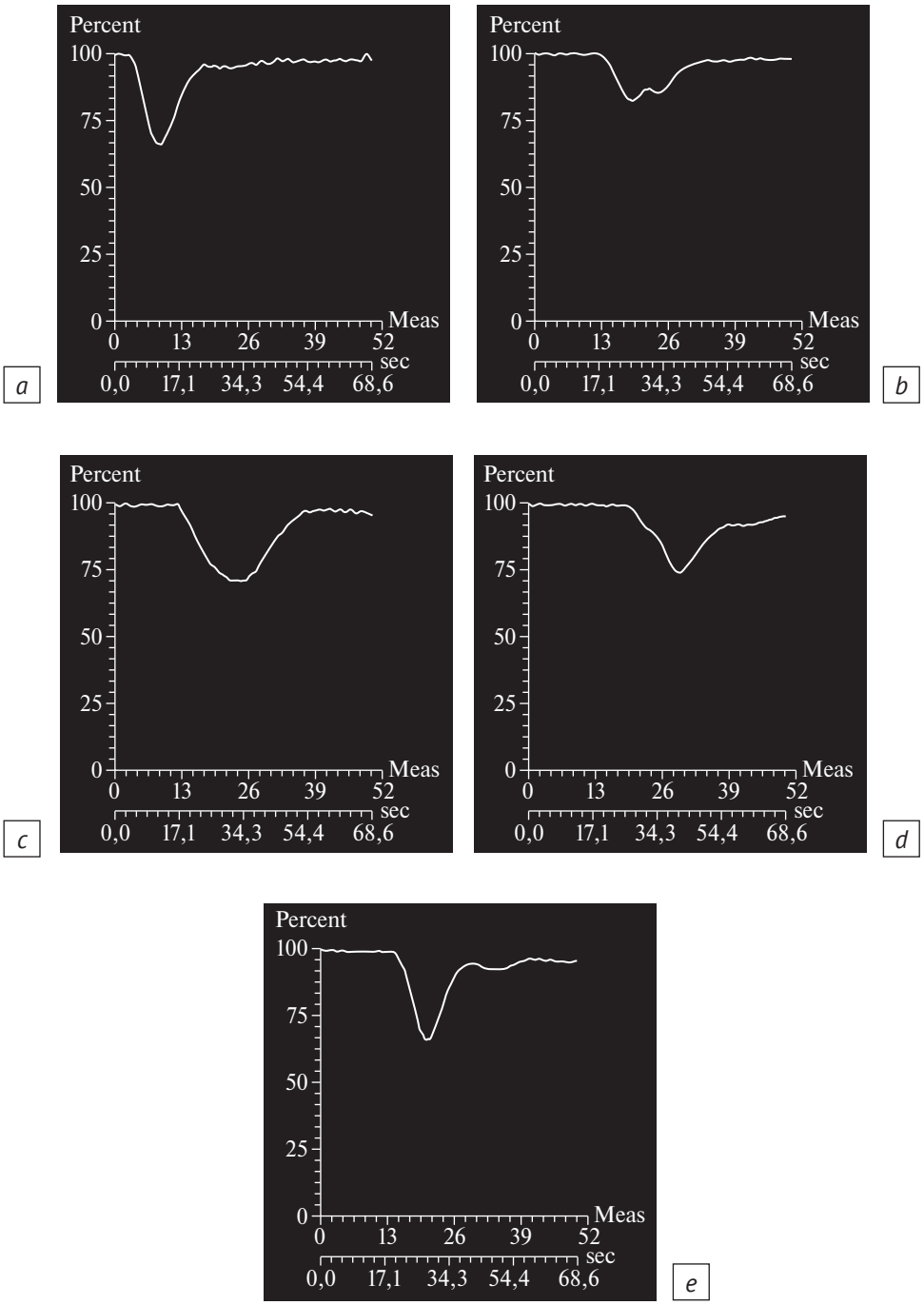

Рис. 3. Пример нескольких ручных введений МРКС при выполнении T2*-перфузии на графике глобального прохождения болюса (GBP):
a – практически идеальное введение и идеальный болюс (узкий и глубокий пик – падение интенсивности МР-сигнала более 75%); *b* – отсроченное прибытие контрастного средства и два «горба» говорят о задержке и медленном переключении с введения МРКС на введение физраствора, возникших при ручной процедуре; *c* – отсроченное прибытие контрастного средства и растянутый болюс указывают на низкую скорость ручного введения МРКС; *d* – пациент Б., первое исследование: прибытие контрастного средства с задержкой и растянутый болюс, что говорит о низкой скорости ручного введения МРКС; *e* – пациент Б., второе исследование: прибытие контрастного средства с меньшей задержкой и узкий болюс, что говорит о близкой к рекомендованной скорости введения МРКС

Fig. 3. Example of multiple manual MRCA injections during T2* perfusion on the global bolus plot (GBP):
a – almost ideal injection and an ideal bolus (narrow and deep peak – a more than 75% decline in MR signal intensity); *b* – contrast agent arrival delays and two humps, which indicates the manual injection-related delay and slow switching from MRCA injection to saline solution injection; *c* – contrast agent arrival delays and an extended bolus, which indicates the low injection rate for MRCA when administered manually; *d* – patient B., the first study. Contrast agent arrival with a delay, as well an extended bolus, which indicates the low injection rate for MRCA, when administered manually; *e* – patient B., the second study. Arrival of contrast agent with a less delay, as well as a narrow bolus, indicates the rate that is close to the recommended one for MRCA

кровотока (встречающегося, например, в месте бифуркации артерий), что позволяет точнее оценить просвет сосудов, а также визуализировать артериовенозные мальформации [21]. Введение МРКС при проведении МРА аорты позволяет повысить чувствительность и специфичность метода и в то же время провести дифференциальную диагностику между быстро и медленно растущей аневризмой, оценить наличие воспалительных процессов в стенке аорты и окружающих структурах благодаря более высокой разрешающей способности МРТ для мягких тканей [22, 23]. Одной из причин развития артериальной гипертензии может быть атеросклеротическое поражение артерий почек. Было продемонстрировано, что контрастная МРА почечных артерий имеет более высокие показатели чувствительности и специфичности по сравнению с допплеровским исследованием – 93% и 93% против 85% и 84%, соответственно[24, 25].

При МРА с контрастированием важное значение имеет получение максимального по интенсивности МР-сигнала в сосуде зоны интереса. Для выбора оптимальных параметров в 2012 г. D.B. Husarik et al. провели исследование на фантоме и показали, что при использовании полумолярных средств оптимальным решением для увеличения максимальной интенсивности сигнала является применение методики с высокой скоростью введения болюса физиологического раствора (fast saline chaser – быстрый болюс-«преследователь») после введения МРКС. При этом даже при введении 40% концентрации МРКС интенсивность сигнала практически приближается к интенсивности МР-сигнала с введением МРКС со 100% концентрацией [26].

T. Tsuboyama et al. (2017 г.) проанализировали применение автоматического инъектора при выполнении МРА на модели животных. Они установили, что соотношение сигнал/шум при трехмерной МРА было статистически выше при использовании автоматического инъектора, чем при ручной инъекции ($p < 0,001$). Применение инъектора позволило получить значительно более высокое качество изображения, чем ручная инъекция ($p = 0,001$), из-за значительно более выраженного усиления МР-сигнала в артериях ($p = 0,031$) [27].

G. Jost et al. в 2017 г., проводя сопоставление качества контрастной МРА на модели животных (мини-пиги) с использованием ручного введения МРКС и с помощью автоматического двухколбового иньектора MEDRAD® Spectris Solaris EP, показали, что только применение автоматического инъектора позволило значительно сократить время от начала введения до пика (TTP – time to peak), а высота пика и его ширина были более стабильными при использовании автоматического инъектора, то есть применение автоматического инъектора позволяло получать более оптимальную форму болюса контрастного средства. Автоматическое введение давало более высокое качество контрастирования в более дистальных сосудах по сравнению с ручным. Одним из объяснений данных результатов может быть отсутствие воспроизводимости скорости введения при тестовом болюсе и во время исследования при ручном введении, что не позволяло подобрать оптимальное время сканирования. Также было отмечено, что при ручном введении появляется «разрыв» болюса МРКС из-за более длительного переключения с введения МРКС на введение проталкивающего болюса физиологического раствора. Кроме того, применение автоматического инъектора упростило рабочий процесс, который не требовал присутствия оператора в комнате сканирования для введения МРКС, и позволило проводить исследование с контрастным усилением только с одним оператором [28].

При использовании различных методик контрастирования МРТ крайне важно соблюдать скорость введения, а также временные параметры поступления болюса контрастного средства в зону интереса и время сканирования. Исследование L. Endrikat et al. продемонстрировало, что применение автоматического двухколбового инъектора для введения МРКС сопровождается минимальным отклонением от целевой скорости введения, в то время как ручное введение ассоциируется со значительными отклонениями от целевых значений. В ходе данного исследования МРКС (гадобутрол) многократно вводили с помощью инъекционной системы и вручную. В последнем случае введение выполняли 10 опытных рентгенолаборантов. Были изучены шесть сценариев с двумя различными целевыми скоростями введения (1 и 5 мл/с), двумя различными объемами контрастного средства (10 и 20 мл) и двумя различными диаметрами внутривенных катетеров (22 и 20 G). Скорость введения регистрировали в динамике [1].

Результаты исследования продемонстрировали, что скорости введения в динамике при использовании инъекционной системы были практически идентичными. Незначительные отклонения от целевой скорости введения были отмечены только в ходе фаз нарастания скорости и ее снижения. Скорость введения в ручном режиме значительно отклонялась от целевых значений в течение всего процесса введения как контрастного средства, так и проталкивающего болюса физиологического раствора. При использовании автоматической инъекционной системы отклонение от целевого показателя составило ≤0,06 мл/с (≤6%) при скорости введения 1 мл/с и ≤1,02 мл/с (<20%) при скорости 5 мл/с. При выполнении инъекции в ручном режиме отклонение составило ≤0,35 мл/с (≤35%) и ≤3,1 мл/с (≤62%) для скоростей 1 и 5 мл/с соответственно. Интервал между окончанием введения

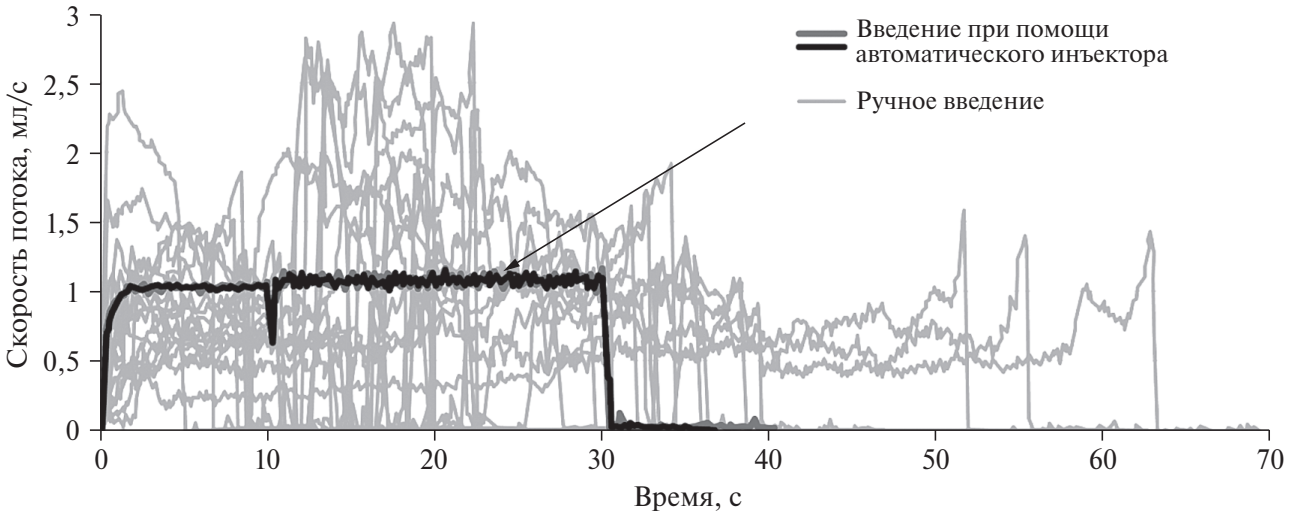

Рис. 4. В сценариях со скоростью введения 1 мл/с инъекционная система точно ввела контрастное средство за необходимое время, на представленном на рисунке сценарии – за 10 с. При использовании инъекционной системы отклонение от целевых параметров скорости введения составило ≤0,06 мл/с (≤6%) в сценариях со скоростью введения 1 мл/с, при введении вручную данный показатель составил ≤0,35 мл/с (≤35%) [1]

Fig. 4. In the 1 ml/sec scenarios, the injection system accurately injected the contrast agent for the time (10 sec) required in the scenario given in the figure. When the injection system was used, the deviation from the target injection rate was ≤0.06 ml/sec (≤6%) in the 1 ml/sec scenarios; for manual injections, this figure was ≤0.35 ml/sec (≤35%) [1]

контрастного средства и началом введения проталкивающего болюса физиологического раствора у всех 10 рентгенолаборантов варьировал от 1 до 6 с, независимо от способа переключения и стажа рентгенолаборанта. При использовании автоматической инъекционной системы этот интервал был значительно меньше. Результаты одного из сценариев сравнения изменения профиля скорости введения при ручном и автоматическом введении представлены на рисунке 4.

Необходимая общая продолжительность введения была достигнута только при использовании автоматической инъекционной системы. Продолжительность введения в ручном режиме, как правило, превышала расчетный и требуемый (для оптимальной визуализации) показатель. Это может осложнять расчет пикового усиления сигнала в исследуемой сосудистой области. В частности, при большой длительности введения (>15 с) часть контрастного средства уже успевает рециркулировать и смешаться с только что введенной оставшейся частью, что оказывает влияние на форму болюса. Результаты исследования L. Endrikat et al. указывают на то, что введение МРКС при помощи автоматической инъекционной системы позволяет добиться высокой точности и воспроизводимости параметров введения [1].

Заключение

Таким образом, данные различных публикаций, а также рекомендации различных сообществ указывают на то, что использование автоматического инъектора при введении магнитно-резонансных контрастных средств позволяет получать надежные, воспроизводимые результаты, которые важны при выполнении стандартного контрастирования с применением субтракции, динамического контрастного усиления, МРА и МР-перфузии, а также может упростить рабочий процесс за счет того, что для проведения исследований с контрастным усилением достаточно присутствия в пультовой одного оператора.

Литература [References]

1. Endrikat J, Barbati R, Scarpa M, Jost G, Uber AE 3rd. Accuracy and repeatability of automated injector versus manual administration of an MRI contrast agent – results of a laboratory study. Invest Radiol. 2018; 53(1): 1–5. doi: 10.1097/rli.0000000000000403
2. Hubbard C, Kocher MR, Hardie AD. The use of MRI digital subtraction technique in the diagnosis of traumatic pancreatic injury. Radiol Case Rep. 2019; 14(5): 639–45. doi: 10.1016/j.radcr.2019.03.003
3. Papini GD, Di Leo G, Tritella S, Nano G, Cotticelli B, Clemente C, et al. Evaluation of inflammatory status of atherosclerotic carotid plaque before thromboendarterectomy using delayed contrast-enhanced subtracted images after magnetic resonance angiography. Eur J Radiol. 2011; 80(3): e373-e380. doi: 10.1016/j.ejrad.2011.01.029

4. Kuhl CK, Schrading S, Leutner CC, Morakkabati-Spitz N, Wardelmann E, Fimmers R, et al. Mammography, breast ultrasound, and magnetic resonance imaging for surveillance of women at high familial risk for breast cancer. J Clin Oncol. 2005; 23(33): 8469–76. doi: 10.1200/JCO.2004.00.4960
5. Leach MO, Boggis CR, Dixon AK, Easton DF, Eeles RA, Evans DG, et al. Screening with magnetic resonance imaging and mammography of a UK population at high familial risk of breast cancer: a prospective multicentre cohort study (MARIBS). Lancet. 2005; 365(9473): 1769–78. doi: 10.1016/S0140-6736(05)66481-1
6. Bakker MF, de Lange SV, Pijnappel RM, Mann RM, Peeters PH, Monninkhof EM, et al. Supplemental MRI screening for women with extremely dense breast tissue. N Engl J Med. 2019; 381(22): 2091–102. doi: 10.1056/NEJMoa1903986
7. Клинические рекомендации. Рак молочной железы. Министерство здравоохранения Российской Федерации. 2020. URL: http: //cr.rosminzdrav.ru/#!/schema/236 (дата обращения 17.07.2020).
[Clinical guidelines. Breast cancer. Ministry of Health of the Russian Federation. 2020. Available at: http: //cr.rosminzdrav.ru/#!/schema/236 (accessed July 17, 2020) (in Russian).]
8. Sardanelli F, Boetes C, Borisch B, Decker T, Federico M, Gilbert FJ, et al. Magnetic resonance imaging of the breast: recommendations from the EUSOMA working group. Eur J Cancer. 2010; 46(8): 1296–316. doi: 10.1016/j.ejca.2010.02.015
9. Monticciolo DL, Newell MS, Hendrick RE, Helvie MA, Moy L, Monsees B, et al. Breast cancer screening for average-risk women: recommendations from the ACR commission on breast imaging. J Am Coll Radiol. 2017; 14(9): 1137–43. doi: 10.1016/j.jacr.2017.06.001
10. Monticciolo DL, Newell MS, Moy L, Niell B, Monsees B, Sickles EA. Breast cancer screening in women at higher-than-average risk: recommendations from the ACR. J Am Coll Radiol. 2018; 15(3 Pt A): 408–14. doi: 10.1016/j.jacr.2017.11.034
11. D'Orsi CJ, Sickles EA, Mendelson EB, Morris EA. ACR BI-RADS atlas: breast imaging reporting and data system. Reston, VA, American College of Radiology; 2013. Available at: https: //www.acr.org/Clinical-Resources/Reporting-and-Data-Systems/Bi-Rads (accessed July 17, 2020)
12. Neri E, Bali MA, Ba-Ssalamah A, Boraschi P, Brancatelli G, Caseiro Alves F, et al. ESGAR consensus statement on liver MR imaging and clinical use of liver-specific contrast agents. Eur Radiol. 2016; 26(4): 921–31. doi: 10.1007/s00330-015-3900-3
13. Zech CJ, Ba-Ssalamah A, Berg T, Chandarana H, Chau GY, Grazioli L, et al. Consensus report from the 8th international forum for liver magnetic resonance imaging. Eur Radiol. 2020; 30(1): 370–82. doi: 10.1007/s00330-019-06369-4
14. Choi JY, Lee JM, Sirlin CB. CT and MR imaging diagnosis and staging of hepatocellular carcinoma: part I. Development, growth, and spread: key pathologic and imaging aspects. Radiology. 2014; 272(3): 635–54. doi: 10.1148/radiol.14132361
15. van Montfoort JE, Stieger B, Meijer DK, Weinmann HJ, Meier PJ, Fattinger KE. Hepatic uptake of the magnetic resonance imaging contrast agent gadoxetate by the organic anion transporting polypeptide OATP1. J Pharmacol Exp Ther. 1999; 290(1): 153–7.
16. Seale MK, Catalano OA, Saini S, Hahn PF, Sahani DV. Hepatobiliary-specific MR contrast agents: role in imaging the liver and biliary tree. Radiographics. 2009; 29(6): 1725–48. doi: 10.1148/rg.296095515
17. Brodsky EK, Bultman EM, Johnson KM, Horng DE, Schelman WR, Block WF, Reeder SB. High-spatial and high-temporal resolution dynamic contrast-enhanced perfusion imaging of the liver with time-resolved three-dimensional radial MRI. Magn Reson Med. 2014; 71(3): 934–41. doi: 10.1002/mrm.24727
18. Welker K, Boxerman J, Kalnin XA, Kaufmann T, Shiroishi M, Wintermark M. ASFNR recommendations for clinical performance of MR dynamic susceptibility contrast perfusion imaging of the brain. Am J Neuroradiol. 2015; 36(6): E41–51. doi: 10.3174/ajnr.A4341
19. Essig M, Shiroishi MS, Nguyen TB, Saake M, Provenzale JM, Enterline D, et al. Perfusion MRI: the five most frequently asked technical questions. Am J Roentgenol. 2013; 200(1): 24–34. doi: 10.2214/AJR.12.9543
20. Paldino MJ, Barboriak DP. Fundamentals of quantitative dynamic contrast-enhanced MR imaging. Magn Reson Imaging Clin N Am. 2009; 17(2): 277–89. doi: 10.1016/j.mric.2009.01.007
21. American College of Radiology ACR Appropriateness Criteria®. Cerebrovascular disease. 2016. Available at: https: //acsearch.acr.org/docs/69478/Narrative/ (accessed July 17, 2020).
22. American College of Radiology ACR Appropriateness Criteria®. Suspected thoracic aortic aneurysm. 2017. Available at: https: //acsearch.acr.org/docs/3099659/Narrative/ (accessed July 17, 2020).
23. American College of Radiology ACR Appropriateness Criteria®. Abdominal aortic aneurysm: interventional planning and follow-up. 2017. Available at: https: //acsearch.acr.org/docs/70548/Narrative/ (accessed July 17, 2020).
24. Solar M, Zizka J, Krajina A, Michl A, Raupach J, Klzo L, et al. Comparison of duplex ultrasonography and magnetic resonance imaging in the detection of significant renal artery stenosis. Acta Medica (Hradec Kralove). 2011; 54(1): 9–12. doi: 10.14712/18059694.2016.10
25. American College of Radiology ACR Appropriateness Criteria®. Renovascular hypertension. 2017. Available at: https: //acsearch.acr.org/docs/69374/Narrative/ (accessed July 17, 2020).
26. Husarik DB, Bashir MR, Weber PW, Nichols EB, Howle LE, Merkle EM, Nelson RC. Contrast-enhanced magnetic resonance angiography first-pass arterial enhancement as a function of gadolinium-chelate concentration, and the saline chaser volume and injection rate. Invest Radiol. 2012; 47(2): 121–7. doi: 10.1097/RLI.0b013e3182300603
27. Tsuboyama T, Jost G, Pietsch H, Tomiyama N. Comparison of power versus manual injection in bolus shape and image quality on contrast-enhanced magnetic resonance angiography. Invest Radiol. 2017; 52(9): 547–53. doi: 10.1097/RLI.0000000000000383
28. Jost G, Endrikat J, Pietsch H. The impact of injector-based contrast agent administration on bolus shape and magnetic resonance angiography image quality. Magn Reson Insights. 2017; 10: 1178623x17705894. doi: 10.1177/1178623X17705894