http://doi.org/10.20862/0042-4676-2019-100-5-254-262

Использование метода контурного анализа лучевых изображений злокачественных опухолей молочных желез на ретроспективном материале

Михайлов М.К.[1], **Романычева Е.А.**[2,*], **Севастьянов В.В.**[3], **Фурман Я.А.**[3]

[1] *ГБОУ ДПО «Казанская государственная медицинская академия» – филиал ФГБОУ ДПО «Российская медицинская академия непрерывного профессионального образования» Минздрава России, ул. Бутлерова, 36, Казань, 420012, Российская Федерация*

[2] *ГБУ РМЭ «Республиканский онкологический диспансер», ул. Осипенко, 22, Йошкар-Ола, 424037, Российская Федерация*

[3] *ФГБОУ ВО «Поволжский государственный технологический университет», пл. Ленина, 3, Йошкар-Ола, 424000, Российская Федерация*

Резюме

Цель. Повысить достоверность визуального анализа рентгеновских маммограмм путем применения математических моделей новообразований и метода их обработки на основе математического аппарата контурного анализа.

Материал и методы. Из рентгеновских маммограмм, полученных при плановых обследованиях в Республиканском онкологическом диспансере у пациенток возрастной категории от 38 до 82 лет, сформировано два набора данных. Первый набор содержит 100 комплектов изображений рентгеновской маммографии, на которых не выявлены патологические изменения злокачественной природы. Второй набор представлен 168 комплектами изображений рентгеновской маммографии с морфологически верифицированным раком молочной железы. Все комплекты маммографических изображений представлены в стандартных прямой краниокаудальной и косой медиолатеральной проекциях. Снимки получены на аналоговом маммографе. Для последующей компьютерной обработки использованы цифровые копии снимков в разрешении 600 dpi. Компьютерная обработка цифровых маммографических изображений заключалась в сегментации объемных образований, определении коэффициента линейности контуров и дифференциальной диагностике объемных новообразований на основе вычисленного значения коэффициента прямолинейности их контуров.

Результаты. Разработан алгоритм выделения контуров объемных образований на рентгеновских маммографических изображениях. В качестве математической модели контура используется последовательность комплекснозначных векторов, аппроксимирующих его кривую. Введено понятие коэффициента прямолинейности контура, количественно характеризующее его форму. Разработан метод объективной классификации злокачественных и доброкачественных объемных образований на основе значения введенного коэффициента прямолинейности. Установлено, что контуры объемных образований молочных желез доброкачественной природы характеризуются более высоким значением коэффициента прямолинейности (порядка 0,3–0,4) (категория BI-RADS 2), в то время как контуры злокачественных опухолей имеют гораздо меньшее значение данного показателя (порядка 0,05–0,1) (категории BI-RADS 4–5). Определены основные количественные показатели информативности предложенного метода, такие как чувствительность, специфичность и точность. Показано, что предложенный метод обладает большей специфичностью по сравнению с традиционным визуальным анализом, проводимым врачом-рентгенологом. Это позволяет использовать предложенный метод в качестве дополнительной методики при визуальном анализе маммограмм для повышения достоверности клинических заключений.

Заключение. Практическая ценность метода заключается в возможности количественной оценки форм контуров злокачественных новообразований молочных желез, снижении трудоемкости маммографического исследования и повышении его объективности. Предложенный метод позволяет сократить время анализа рентгеновских маммограмм и повысить достоверность клинических заключений.

Ключевые слова: рентгеновская маммография; злокачественные опухоли молочной железы; критерии злокачественности; математические методы контурного анализа; количественный анализ.

Конфликт интересов. Авторы заявляют об отсутствии конфликта интересов.

Финансирование. Исследование не имело спонсорской поддержки.

Для цитирования: Михайлов М.К., Романычева Е.А., Севастьянов В.В., Фурман Я.А. Использование метода контурного анализа лучевых изображений злокачественных опухолей молочных желез на ретроспективном материале. *Вестник рентгенологии и радиологии*. 2019; 100 (5): 254–62. https://doi.org/10.20862/0042-4676-2019-100-5-254-262

Статья поступила 16.10.2018 *После доработки 27.05.2019* *Принята к печати 05.06.2019*

Use of a Method for Contour Analysis of Radiation Images of Malignant Breast Tumors on the Basis of Retrospective Material

Mars K. Mikhailov[1], **Ekaterina A. Romanycheva**[2,*], **Viktor V. Sevast'yanov**[3], **Yakov A. Furman**[3]

[1] *Kazan State Medical Academy – Branch of the Russian Medical Academy of Continuous Professional Education, Ministry of Health of the Russian Federation, ul. Butlerova, 36, Kazan, 420012, Russian Federation*

[2] *Republican Oncology Dispensary, ul. Osipenko, 22, Yoshkar-Ola, 424037, Russian Federation*

[3] *Volga State University of Technology, pl. Lenina, 3, Yoshkar-Ola, 424000, Russian Federation*

Abstract

Objective. To enhance the reliability of visual analysis of X-ray mammograms, by applying the mathematical models of neoplasms and a method for their processing based on the mathematical apparatus of contour analysis.

Material and methods. Two data sets were generated from X-ray mammograms obtained from 38–82 year old patients at routine examinations in the Republican Oncology Dispensary. The first set contained 100 packages of X-ray mammographic images that failed to reveal abnormal malignant changes. The second set was represented by 168 packages of X-ray mammographic images showing morphologically verified breast cancer. All the packages of mammographic images are presented in the standard direct craniocaudal and mediolateral oblique projections. The images were obtained using an analog mammograph. Digital copies of images having a resolution of 600 dpi were obtained for subsequent computer processing. The latter of digital mammographic images involved segmentation of space-occupying lesions, determination of the linearity factor of their outlines, and differential diagnosis of space-occupying lesions based on the calculated value of the linearity factor of their outlines.

Results. An algorithm was elaborated for identifying the outlines of space-occupying lesions on X-ray mammographic images. The sequence of complex-valued vectors approximating its curve was used as a mathematical model of the outline. The concept on the outline linearity factor, which quantitatively characterizes its shape, was introduced. A method was developed for the objective classification of malignant and benign space-occupying lesions based on the value of the introduced linearity factor. The outlines of benign space-occupying lesions in the breast were ascertained to be characterized by the higher linearity factor (in the region of 0.3–0.4) (BI-RADS category 2), while the outlines of malignant tumors had a much lower value of this factor (in the order of 0.05–0.1) (BI-RADS categories 4–5). The main quantitative measures (sensitivity, specificity, and accuracy) of the informative value of the proposed method were determined. The latter was shown to have a higher specificity than the traditional visual analysis carried out by a radiologist. This allows the proposed method to be used as an additional procedure in the visual analysis of mammograms to enhance the reliability of clinical findings.

Conclusion. The practical value of the method is in quantitatively evaluating the shapes of malignant breast neoplasms, in reducing the performance of a mammographic examination, and in increasing its objectivity. The proposed method makes it possible to reduce the time of analyzing X-ray mammograms and to enhance the reliability of clinical findings.

Keywords: X-ray mammography; malignant breast tumors; criteria of malignancy; mathematical methods of contour analysis; quantitative analysis.

Conflict of interest. The authors declare no conflict of interest.

Funding. The study had no sponsorship.

For citation: Mikhailov M.K., Romanycheva E.A., Sevastyanov V.V., Furman Ya.A. Use of a method for contour analysis of radiation images of malignant breast tumors on the basis of retrospective material. *Journal of Radiology and Nuclear Medicine*. 2019; 100 (5): 254–62 (in Russ.). https://doi.org/10.20862/0042-4676-2019-100-5-254-262

Received 16.10.2018 *Revised 27.05.2019* *Accepted 05.06.2019*

Введение

Проблема лечения рака молочной железы (РМЖ) является одной из актуальных задач современной онкологии. Несмотря на рост диагностических возможностей, оснащенности медицинских учреждений высокотехнологическим оборудованием, развитие новых диагностических методик, доля активно выявленных больных РМЖ, заболевание у которых диагностируется на ранней стадии, остается достаточно низкой.

Ведущим скрининговым методом для обнаружения РМЖ является рентгеновская маммография. Интерпретация данных лучевой диагностики злокачественных опухолей молочных желез (МЖ) по маммограммам основана в основном на визуальном анализе, результаты которого в значительной

степени зависят от квалификации врача-специалиста. Основной задачей врача-рентгенолога является распознавание с наибольшей вероятностью патологических образований на рентгеновской маммограмме. Поэтому так важно разрабатывать новые программы и алгоритмы автоматического анализа рентгеновских маммографических изображений, предоставляющие врачу объективную информацию о характере объектов на маммографических снимках в привычном и понятном виде и позволяющие оказать помощь в принятии решения. В перспективе использование подобных программ позволит увеличить количество случаев выявления РМЖ на ранней стадии, повысить качество медицинской диагностики.

В 2003 г. Американской коллегией радиологов (ACR) была предложена система описания, интерпретации и протоколирования данных маммографических изображений, соответствующих морфологическим признакам злокачественной опухоли, – BI-RADS (Breast Imaging Reporting and Data System). Основными целями данной системы протоколирования являются разработка унифицированной, стандартизованной терминологии для описания результатов визуализации МЖ и определение категории выявленных изменений [1, 2]. Стандартный протокол описания маммограмм должен включать описание патологических признаков с использованием стандартной терминологии (объемное образование, асимметрия, нарушение архитектоники, кальцификация, сопутствующие признаки). Образование – это пространственная структура патологической плотности, занимающая определенный объем МЖ, обязательно визуализирующаяся на изображении в двух стандартных проекциях (CC и MLO) [2].

Приоритетными задачами нашего исследования стали разработка и оценка диагностической ценности метода контурного анализа объемных образований МЖ, соответствующих категориям 2, 4 и 5 по классификации BI-RADS. При обнаружении объемного образования при визуальном анализе рентгеновской маммограммы врач обращает внимание на форму, контур и плотность новообразования. Математический аппарат контурного анализа дает возможность количественно описывать формы контуров объектов. С целью разработки методики объективной диагностики типа новообразований на рентгеновских маммографических изображениях было принято решение о применении математического моделирования на базе контурного анализа, позволяющего повысить объективность исследования, уменьшить трудоемкость анализа данных. Использование контурного анализа обеспечивает возможность разработки методов объективной диагностики РМЖ в автоматическом режиме [3], что особенно важно для рентгенологов с небольшим опытом работы.

Материал и методы

В ходе исследования была проведена ретроспективная оценка 168 комплектов маммограмм пациенток в возрасте от 38 до 82 лет с морфологически верифицированным РМЖ и 100 комплектов маммограмм пациенток контрольной группы аналогичной возрастной категории, при анализе которых патологических злокачественных изменений в МЖ обнаружено не было. Снимки выполнены в стандартных краниокаудальной (CC) и медиолатеральной косой (MLO) проекциях с помощью аналогового маммографа MammoDiagnost UC. Для последующей компьютерной обработки получены цифровые копии снимков в разрешении 600 dpi при помощи сканера Canon IR-5220. Компьютерная обработка цифровых маммографических изображений заключается в сегментации объемных образований с наименьшей деформацией контуров, определении коэффициента линейности контуров и дифференциальной диагностике объемных новообразований на основе данного показателя.

Для анализа изображений на рентгеновских маммограммах методами контурного анализа была разработана программа[1], интерфейс которой представлен на рисунке 1.

Для уточнения характера объемного образования врачу требуется обозначить область интереса на рентгеновском маммографическом изображении (рис. 2, *а*) [4]. Сегментация объемных образований в теле МЖ выполняется при помощи алгоритма локально-оптимальной пороговой обработки изображений, подробное описание которого приведено в работе Я.А. Фурмана и др. [5]. Данный алгоритм позволяет выделять объекты на изображениях в градациях серого с наименьшим искажением формы их контуров. В соответствии с этим алгоритмом на первом этапе вычисляется гистограмма яркости области интереса (рис. 2, *б*). Она содержит две компоненты. Первая компонента характеризует распределение яркости фоновых пикселов изображения и ограничена значениями I_{min} и I_m. Вторая характеризует распределение яркостей пикселов новообразования и ограничена значениями I_m и I_{max}. После получения гистограммы яркости области интереса выполняется пороговая обработка маммографического изображе-

[1]Романычева Е.А., Иванов К.О., Батухтин Д.М., Севастьянов В.В., Фурман Я.А., Ерусланов Р.В. Программа для количественной оценки формы контуров объектов маммографического изображения, версия 1.0. Свидетельство о государственной регистрации программы для ЭВМ № 2015612821 от 26.02.2015 г.
Романычева Е.А., Иванов К.О., Батухтин Д.М., Севастьянов В.В., Фурман Я.А., Ерусланов Р.В. Программа для сегментации объектов маммографического рентгеновского изображения с минимальным искажением их формы, версия 1.0. Свидетельство о государственной регистрации программы для ЭВМ № 2015612897 от 26.02.2015 г.

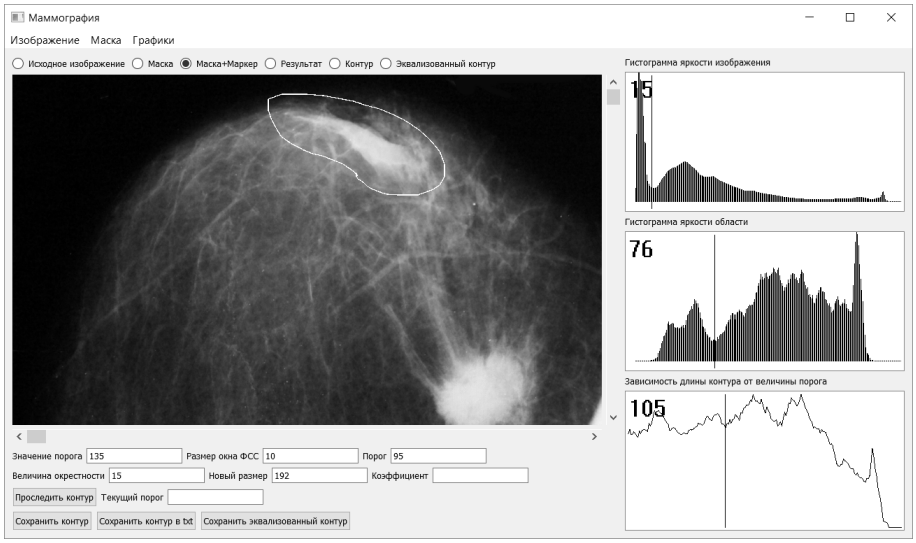

Рис. 1. Интерфейс программы для уточнения типа объемного образования на рентгеновской маммограмме

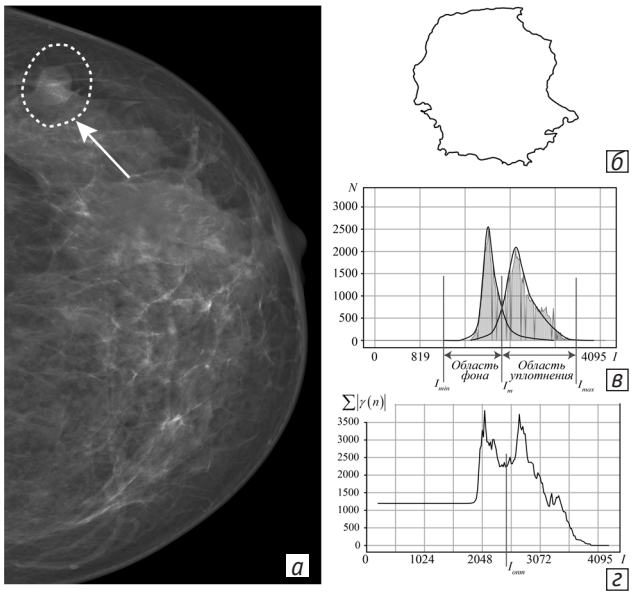

Рис. 2. Формирование контура объемного образования в теле молочной железы с помощью процедуры локально-оптимальной пороговой обработки изображений:

а – рентгеновское маммографическое изображение, стрелкой обозначена область интереса; *б* – гистограмма яркости области интереса; *в* – контур объемного образования; *г* – зависимость длины контура объемного образования от порогового значения яркости

ния. Пороговое значение $I_{пор}$ выбирается на пересечении двух компонент гистограммы яркости обозначенной области интереса маммографического изображения. Результатом работы описанного алгоритма является двухцветное изображение, белые пикселы которого соответствуют объемному образованию. Далее выполняется прослеживание контура объемного образования по методу Розенфельда, при этом кодирование контура осуществляется упорядоченной последовательностью комплексных чисел, задающих вектор на плоскости. Каждый вектор соединяет соседние точки объемного образования (рис. 2, *в*). Следующим этапом определяется пороговое значение яркости, при котором происходит минимальное искажение формы контура объемного образования в случае пороговой обработки маммографического изображения. Для этого определяется зависимость длины контура объемного образования от порогового значения яркости (рис. 2, *г*). В этой зависимости определяется положение глобального минимума $I_{опт}$, которое расположено в окрестности ранее найденного порогового значения I_m. Найденная величина $I_{опт}$ является оптимальным пороговым значением для обработки изображения рентгеновской маммографии, при котором сегментируются объемные образования с наименьшей деформацией контуров.

Далее для прослеженного контура вычисляется коэффициент его прямолинейности, равный отношению длины его прямолинейных участков к общей длине контура. Обозначим последовательность комплексных чисел, кодирующих контур объемного образования, через $\mathbf{\Gamma} = \{\gamma(m)\}_m = 0, \ldots, M$. Для проверки принадлежности вектора $\gamma(m)$ к прямолинейному участку контура введено понятие индекса его прямолинейности, определяемое выражением:

$$p(m) = \sum_{n=m}^{n+d-1} \gamma(n) \Big/ \sum_{n=m}^{n+d-1} |\gamma(n)|, \qquad (1)$$

где d – размер окна линейного фильтра, в работе выбирается равным 10.

Вектор $\gamma(m)$ принадлежит линейному участку контура, если индекс его прямолинейности $\rho(m)$ больше порогового значения $\rho(n)$, иначе считается, что вектор относится к криволинейному участку. Обозначим векторы контура, принадлежащие его прямолинейному участку, через $\gamma(l)$, где l – множество индексов этих векторов. Вычисление индекса прямолинейности контура объемного

образования осуществляется как отношение длины его прямолинейных участков к периметру контура:

$$k = \sum_{l=0}^{L-1} |\gamma(l)| \Big/ \sum_{m=0}^{M-1} |\gamma(m)|, \qquad (2)$$

Различия между контурами злокачественных и доброкачественных объемных образований заметны на изображениях, полученных с помощью как аналогового, так и цифрового маммографа. На рисунке 3 представлены примеры контуров объемных образований в двух проекциях. Контуры злокачественных объемных образований характеризуются изрезанной формой, в то время как контуры образований доброкачественной природы имеют гладкую форму. Количественно оценить различия между формами контуров злокачественных и доброкачественных объемных образований позволяет введенный коэффициент прямолинейности (2), который используется в данной работе для их дифференциальной диагностики.

Результаты

При визуальном анализе изображений рентгеновских маммограмм были установлены различия контуров доброкачественных и злокачественных новообразований. Согласно системе протоколирования BI-RADS, образования МЖ доброкачественной природы могут иметь округлую или овальную форму, контуры их, как правило, четкие, хорошо определяемые, ровные (BI-RADS 2), а злокачественные образования МЖ чаще характеризуются неправильной формой и нечеткими, плохо определяемыми, размытыми, мелкодольчатыми, тяжистыми, лучистыми, спикулообразными контурами (BI-RADS 4–5) [1, 2].

При анализе 268 комплектов изображений рентгеновской маммографии наибольшая разница между значениями коэффициентов прямолинейности контуров доброкачественных и злокачественных объемных образований отмечена при $\rho_п = 0{,}95$. При $\rho_п = 0{,}95$ значения коэффициентов прямолинейности контуров доброкачественных объемных образований принадлежат интервалу 0,3–0,4 (BI-RADS 2), в то время как значения коэффициентов прямолинейности контуров злокачественных объемных образований принадлежат интервалу 0,05–0,1 (BI-RADS 4–5).

При анализе комплекта из 100 изображений маммограмм пациенток контрольной группы с помощью предложенного метода как образования

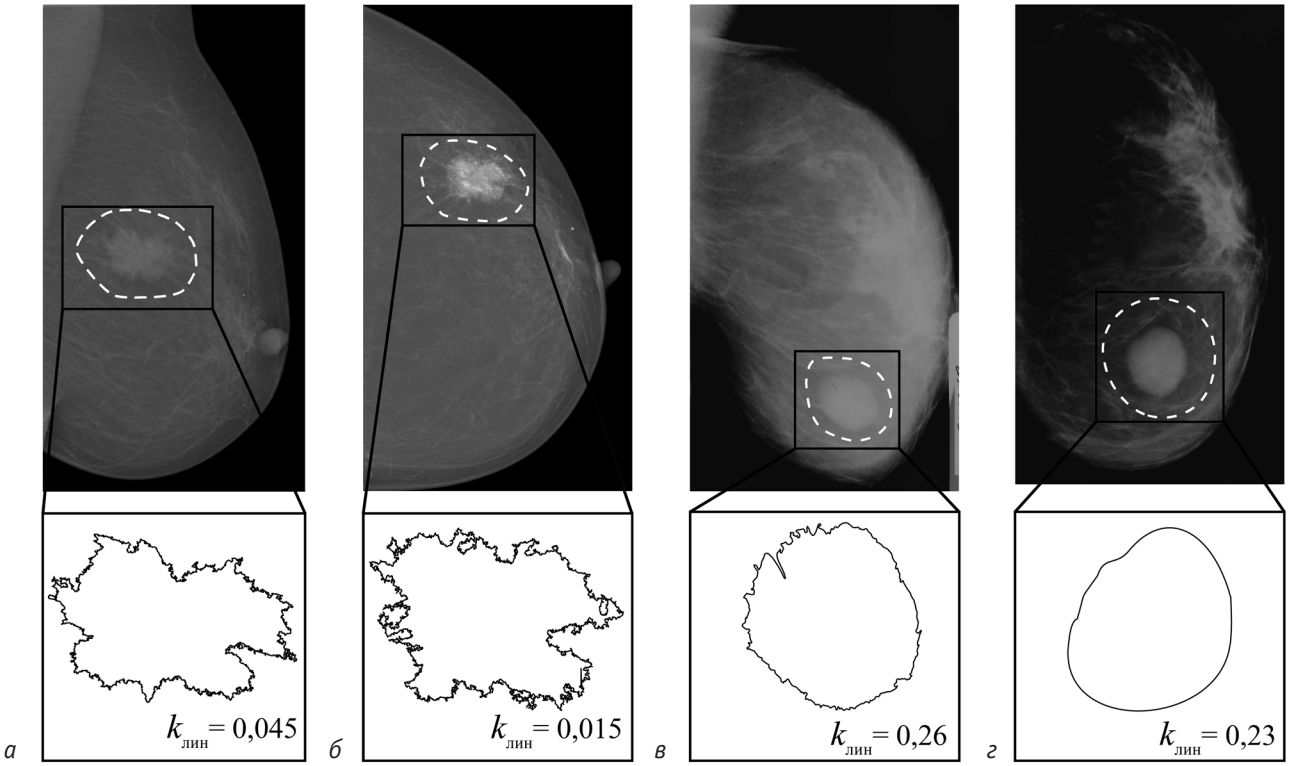

Рис. 3. Контуры объемных образований в теле молочной железы, сформированные с помощью процедуры локально-оптимальной пороговой обработки изображений (пунктиром обозначена область интереса):

а, б – объемное образование молочной железы неправильной формы с мелкодольчатыми краями и наличием участков радиальной лучистости (категория BI-RADS 5) в проекциях MLO и CC, по результатам патогистологического исследования – инвазивный протоковый рак (категория BI-RADS 6) [4]; *в, г* – доброкачественное объемное образование молочной железы овальной формы с ровными четкими краями (категория BI-RADS 2) в проекциях MLO и CC

доброкачественной природы (*TN*) было классифицировано 98 изображений, как патология (*FP*) – 2 изображения. В первой группе, включавшей 168 маммограмм с морфологически подтвержденными злокачественными объемными образованиями, были классифицированы как патология (*TP*) 160 изображений, как образования доброкачественной природы (*FN*) – 8 изображений. Полученные величины позволяют определить предварительные оценки основных показателей информативности предложенного метода, а именно чувствительность (*Se*), специфичность (*Sp*) и точность (*Ac*), определяемые с помощью выражений:

$$Se = \frac{TP}{TP + FN} \times 100\%, \quad Sp = \frac{TN}{TN + FP} \times 100\%,$$
$$Ac = \frac{TP + TN}{TP + TN + FP + FN} \times 100\%. \qquad (3)$$

Рассчитанные значения показателей информативности метода составили: $Se = 0{,}95$, $Sp = 0{,}98$, $Ac = 0{,}96$. Для полученных значений определены байесовские 95% доверительные интервалы, поскольку данные величины были получены с использованием фиксированной выборки и являются случайными величинами.

Для нахождения 95% доверительных интервалов чувствительности (*Se*) и точности (*Ac*) можно использовать нормальный закон распределения, поскольку $n_1 \times Se = 98 > 4$ и $n_1(1 - Se) = 5 > 4$, $Ac\,(n_1 + n_2) = 257{,}28 > 4$ и $(1 - Ac)(n_1 + n_2) = 10{,}72 > 4$ [6]. Тогда границы доверительных интервалов могут быть получены с помощью соотношений:

$$p_1 = \frac{p^* + \frac{1}{2}\frac{t_\beta^2}{n} - t_\beta\sqrt{\frac{p^*(1-p^*)}{n} + \frac{1}{4}\frac{t_\beta^2}{n^2}}}{1 + \frac{t_\beta^2}{n}},$$
$$p_1 = \frac{p^* + \frac{1}{2}\frac{t_\beta^2}{n} + t_\beta\sqrt{\frac{p^*(1-p^*)}{n} + \frac{1}{4}\frac{t_\beta^2}{n^2}}}{1 + \frac{t_\beta^2}{n}}, \qquad (4)$$

где p_1 и p_2 – нижняя и верхняя границы доверительного интервала, p^* – частота события, для которого находятся доверительные интервалы (чувствительность или точность), β – значение доверительной вероятности (95%). Величина t_β, как правило, берется из специальных таблиц и определяется как:

$$t_\beta = \arg\Phi^* \left(\frac{1+\beta}{2}\right), \qquad (5)$$

где $\arg\Phi^*$ – функция, обратная нормальной функции распределения Φ^*.

Для $\beta = 0{,}95$ $t_\beta = 1{,}96$. Подставляя вычисленные значения в выражение (4), получаем, что $Se \in [0{,}88; 0{,}94]$, $Ac \in [0{,}93; 0{,}98]$ с вероятностью 95%.

Для нахождения 95% байесовского доверительного интервала, которому принадлежит значение специфичности (*Sp*), необходимо принять гипотезу о том, что эта случайная величина имеет биномиальный закон распределения, поскольку $n_2 \times Sp = 164{,}64 > 4$, а $n_2(1 - Sp) = 3{,}36 < 4$ [6]. В данном случае границы интервалов определяются уравнениями:

$$\sum_{m=k}^{n} C_k^m p^m (1-p)^{n-m} = \frac{\alpha}{2}, \quad \sum_{m=0}^{k} C_k^m p^m (1-p)^{n-m} = \frac{\alpha}{2}, \qquad (6)$$

где k – число появлений события, $\alpha = 1 - \beta$, где βp – значение доверительной вероятности.

Нижняя и верхняя границы доверительной области определяются путем разрешения уравнения (5) относительно p. В работе Е.С. Вентцель и Л.А. Овчарова [6] приведены таблицы со значениями нижних и верхних границ интервалов доверительной вероятности для $\beta = 0{,}95$ и $\beta = 0{,}99$. С их использованием был определен 95% доверительный интервал для специфичности (*Sp*), который составил [0,91; 0,99].

На используемой в данном исследовании ретроспективной выборке получены оценки показателей информативности визуального анализа маммографических изображений, выполняемого врачом-рентгенологом. Для этого врачу в случайном порядке предъявлялись изображения из первого и второго наборов данных и фиксировались его клинические заключения. Врач классифицировал как доброкачественные образования 94 изображения из второго набора данных, содержавшего 100 маммограмм пациенток контрольной группы, при этом 6 маммограмм были определены как патология. Из первого набора данных, содержавшего 168 патологических маммограмм, врач расценил объемные образования как злокачественные на 153 изображениях, на остальных не было выявлено патологических отклонений злокачественного характера. Исходя из вышеизложенного, оценки показателей информативности визуального анализа, проведенного врачом-рентгенологом, составили: $Se_{вр} = 0{,}91$, $Sp_{вр} = 0{,}94$ и $Ac_{вр} = 0{,}93$. Полученные величины принадлежат нормальному закону распределения, их байесовские 95% доверительные интервалы, рассчитанные в соответствии с формулой (4), равны: $Se_{вр} \in [0{,}88; 0{,}97]$, $Sp_{вр} \in [0{,}86; 0{,}94]$, $Ac_{вр} \in [0{,}89; 0{,}95]$. Значения показателей информативности предлагаемого метода и визуального анализа маммограмм, проводимого врачом-рентгенологом, представлены в таблице.

Обсуждение

Дифференциальная диагностика объемных образований МЖ является основной задачей при анализе маммографических изображений.

Показатели информативности визуального анализа изображений рентгеновской маммографии и метода их контурного анализа при дифференциальной диагностике объемных образований

Параметр	Оценка	
	Врач	Система
TN, n	94	98
FP, n	6	2
TP, n	153	160
FN, n	15	8
Sp, %	[0,86; 0,94]	[0,88; 0,94]
Se, %	[0,88; 0,97]	[0,91; 0,99]
Ac, %	[0,89; 0,95]	[0,93; 0,98]

Важной проблемой программ маммографического скрининга РМЖ, снижающей его чувствительность и специфичность, на сегодняшний день остается плотная паренхима железы. Данная проблема требует выполнения дополнительных диагностических исследований, что повышает общие затраты.

В последнее время отмечается рост интереса к разработке систем компьютерного выявления патологических образований (computer-aided detection – CAD) на лучевых изображениях [7–9]. Информационные технологии позволяют обрабатывать изображение в целях оптимизации его восприятия в виде отдельного фрагмента, а также с краевым усилением, что повышает его резкость. Возможность цифровой субстракции, то есть вычитания части деталей изображения, позволяет сконцентрироваться на главной зоне интереса. Компьютерное распознавание увеличивает точность расшифровки деталей при анализе маммограмм, обращая внимание врача-рентгенолога на потенциально опасные участки, которые могли быть не замечены, что в конечном счете помогает правильно поставить диагноз и увеличивает шансы на сохранение жизни пациенту. Результат работы систем CAD – привлечение внимания врача к зоне интереса на изображении, которое фиксируется пометками на экране компьютера [3, 10]. Однако эти системы не способны проводить дифференциальный анализ выявленных зон интереса, кроме того, они созданы за рубежом, их алгоритмы и коды запатентованы, что не дает возможности их свободного применения.

По результатам нашего анализа рентгеновских маммограмм предикторами для их обработки методами контурного анализа стали значимые рентгенологические признаки злокачественных поражений. Рентгенологические паттерны РМЖ для объемного образования – неровность, нечеткость контура опухолевого узла с наличием спикулообразных (лучистых) тяжей по периферии и его неправильная форма (звездчатая, амебовидная, мелкодольчатая) [1, 2, 11].

В ходе проведенного исследования выявлено различие в коэффициентах линейности контуров объемных образований злокачественной и доброкачественной природы. Показано, что вычисление коэффициента линейности контуров объемных образований позволяет решить проблему их дифференциальной диагностики. На ретроспективном материале определены доверительные интервалы для основных показателей информативности предложенного метода и визуального анализа маммографических изображений, проводимого врачом-рентгенологом. При этом получены достаточно высокие значения показателей, что свидетельствует об эффективности применения предложенного метода классификации объемных новообразований в тканях МЖ [12–14]. Кроме того, показатели информативности метода контурного анализа изображений рентгеновской маммографии оказались выше, чем при визуальной интерпретации маммограмм, выполняемой врачом-рентгенологом, поэтому предложенный метод может использоваться в интересах повышения достоверности визуального анализа маммограмм.

Однако следует отметить, что предлагаемый математический аппарат контурного анализа лучевых изображений МЖ не чувствителен к оценке прочих изменений в МЖ, таких как асимметрия плотности паренхимы, нарушение архитектоники, скопления микрокальцинатов. Для изучения указанных параметров необходимы иные подходы и разработка программы другого типа.

Заключение

Рентгеновская маммография является ценным методом в диагностике злокачественных опухолей МЖ. Прогресс в данном направлении связан с разработкой аппаратно-программных комплексов цифровой маммографии, позволяющих диагностировать заболевания на ранней стадии с помощью компьютерной обработки изображений. Перспективными являются усовершенствование предлагаемого нами метода контурного анализа с целью оценки контура более мелких (менее 1 см), непальпируемых образований МЖ, а также разработка программ, помогающих проводить оценку не только контура объемного образования, но и прочих изменений в МЖ, таких как асимметрия плотности паренхимы, нарушение архитектоники, скопления микрокальцинатов.

В связи с вышеизложенным применение аналоговых маммографических снимков для диагностики типа новообразований МЖ с помощью современных методов цифровой обработки изображений и теории контурного анализа является актуальной задачей для отечественного здравоохранения. Предложенный на основе контурного

анализа количественный подход к диагностике злокачественных опухолей МЖ повышает объективность принимаемых решений. Это направление требует дальнейшего исследования и разработки современных алгоритмов математической оценки маммографического изображения.

Литература

1. Шумакова Т.А., Солнцева И.А., Сафронова О.Б., Савелло В.Е., Серебрякова С.В. Применение международной классификации BI-RADS в маммологической практике: Руководство для врачей. СПб.: ЭЛБИ-СПб; 2018.
2. Синицын В.Е. ACR BI-RADS: система описания и обработки данных исследования молочной железы. Маммологический атлас: маммография, ультразвуковое исследование, магнитно-резонансная томография. М.: Медпрактика-М; 2010.
3. Рожкова Н.И., Бурдина И.И., Дабагов А.Р., Мазо М.Л., Прокопенко С.П., Якобс О.Э. Лучевая диагностика в маммологии: руководство для врачей. М.: СИМК; 2014.
4. Moreira I.C., Amaral I., Domingues I., Cardoso A., Cardoso M.J., Cardoso J.S. INbreast: toward a full-field digital mammographic database. *Acad. Radiol.* 2012; 19 (2): 236–48. DOI: 10.1016/j.acra.2011.09.014
5. Фурман Я.А., Кревецкий А.В., Передреев А.К. Введение в контурный анализ и его приложения к обработке изображений и сигналов. 2-е изд. М.: Физматлит; 2003.
6. Вентцель Е.С., Овчаров Л.А. Теория вероятностей и ее инженерные приложения. М.: Высшая школа; 2000.
7. Baker J.A., Rosen E.L., Lo J.Y., Gimenez E.I., Walsh R., Soo M.S. Computer-aided detection (CAD) in screening mammography: sensitivity of commercial CAD systems for detecting architectural distortion. *Am. J. Roentgenol.* 2003; 181 (4): 1083–8. DOI: 10.2214/ajr.181.4.1811083
8. Dheeba J., Albert Singh N., Tamil Selvi S. Computer-aided detection of breast cancer on mammograms: a swarm intelligence optimized wavelet neural network approach. *J. Biomed. Inform.* 2014; 49: 45–52. DOI: 10.1016/j.jbi.2014.01.010
9. Lehman C.D., Wellman R.D., Buist D.S., Kerlikowske K., Tosteson A.N., Miglioretti D.L. Diagnostic accuracy of digital screening mammography with and without computer-aided detection. *JAMA Intern. Med.* 2015; 175 (11): 1828–37. DOI: 10.1001/jamainternmed.2015.5231
10. Рожкова Н.И., Горшков В.А. (ред.) Цифровая маммологическая клиника. Технологии визуализации. М.: СИМК; 2013.
11. Шах Б.А., Фундаро Д.М., Мандава С. Лучевая диагностика заболеваний молочной железы. М.: БИНОМ; 2013.
12. Романычева Е.А., Батухтин Д.М., Иванов К.О., Севастьянов В.В., Фурман Я.А., Ерусланов Р.В. Классификация объектов по их форме на маммографических изображениях методами контурного анализа. *Вестник Поволжского государственного технологического университета. Серия: Радиотехнические и инфокоммуникационные системы.* 2014; 4: 58–74.
13. Михайлов М.К., Севастьянов В.В., Фурман Я.А., Романычева Е.А. Дифференциальная диагностика изображений новообразований с сильной вариабельностью формы на рентгенологических маммограммах методами контурного анализа. Материалы IX Всероссийского национального конгресса лучевых диагностов и терапевтов «Радиология-2015». *Российский электронный журнал лучевой диагностики.* 2015; 5 (2): 112.
14. Батухтин Д.М., Романычева Е.А., Севастьянов В.В., Иванов К.О., Фурман Я.А. Комбинированная методика классификации объектов на маммографических изображениях. *Медицинская техника.* 2016; 50 (2): 19–22.

References

1. Shumakova T.A., Solntseva I.A., Safronova O.B., Savello V.E., Serebryakova S.V. Application of the international BI-RADS classification in mammology: a guide for physicians. Saint Petersburg: ELBI-SPb, 2018 (in Russ.).
2. Sinitsyn V.E. ACR BI-RADS: a system for describing and processing breast imaging data. Mammology atlas: mammography, ultrasound, and magnetic resonance imaging. Moscow: Medpraktika-M; 2010 (in Russ.).
3. Rozhkova N.I., Burdina I.I., Dabagov A.R., Mazo M.L., Prokopenko S.P., Jacobs O.E. X-ray diagnosis in mammology: guidelines for physicians. Moscow: SIMK; 2014 (in Russ.).
4. Moreira I.C., Amaral I., Domingues I., Cardoso A., Cardoso M.J., Cardoso J.S. INbreast: toward a full-field digital mammographic database. *Acad. Radiol.* 2012; 19 (2): 236–48. DOI: 10.1016/j.acra.2011.09.014
5. Furman Ya.A., Krevetskiy A.V., Peredreev A.K. Introduction to contour analysis and its applications to the processing of images and signals. 2nd ed. Moscow: Fizmatlit; 2003 (in Russ.).
6. Wentzel E.S., Ovcharov L.A. The theory of probability and its engineering applications. Moscow: Vysshaya shkola; 2006 (in Russ.).
7. Baker J.A., Rosen E.L., Lo J.Y., Gimenez E.I., Walsh R., Soo M.S. Computer-aided detection (CAD) in screening mammography: sensitivity of commercial CAD systems for detecting architectural distortion. *Am. J. Roentgenol.* 2003; 181 (4): 1083–8. DOI: 10.2214/ajr.181.4.1811083
8. Dheeba J., Albert Singh N., Tamil Selvi S. Computer-aided detection of breast cancer on mammograms: a swarm intelligence optimized wavelet neural network approach. *J. Biomed. Inform.* 2014; 49: 45–52. DOI: 10.1016/j.jbi. 2014.01.010
9. Lehman C.D., Wellman R.D., Buist D.S., Kerlikowske K., Tosteson A.N., Miglioretti D.L. Diagnostic accuracy of digital screening mammography with and without computer-aided detection. *JAMA Intern. Med.* 2015; 175 (11): 1828–37. DOI: 10.1001/jamainternmed.2015.5231
10. Rozhkova N.I., Gorshkov V.A. (Eds.). Digital mammological clinic. Visualization technologies. M.: SIMK; 2013 (in Russ.).
11. Shakh B.A., Fundaro D.M., Mandava S. Radiation diagnosis of breast diseases. Moscow: BINOM; 2013 (in Russ.).
12. Romanycheva E.A., Batukhtin D.M., Ivanov K.O., Sevastyanov V.V., Furman Ya.A., Eruslanov R.V. Classification of objects according to their shape in mammographic images using loop analysis. *Journal of Volga State University of Technology. Series: Radiotechnical and Infocommunication Systems.* 2014; 4: 58–71 (in Russ.).
13. Mikhailov M.K., Sevastyanov V.V., Furman Ya.A., Romanycheva E.A. Differential diagnosis of images of neoplasms with a strong shape variability on X-ray mammograms by

methods of contour analysis. Proceedings of the 9th All-Russian National Congress of Radiation Diagnosis and Therapy "Radiology-2015". *Russian Electronic Journal of Radiology*. 2015; 5 (2): 112 (in Russ.).

14. Batukhtin D.M., Romanycheva E.A., Sevastyanov V.V., Ivanov K.O., Furman Ya.A. Combined method of classifying objects in mammographic images. *Biomedical Engineering*. 2016; 50 (2): 100–4.

Сведения об авторах | Information about the authors

Михайлов Марс Константинович, д. м. н., профессор, академик Академии наук Республики Татарстан, заведующий кафедрой лучевой диагностики ГБОУ ДПО «Казанская государственная медицинская академия» – филиала ФГБОУ ДПО «Российская медицинская академия непрерывного профессионального образования» Минздрава России, orcid.org/0000-0002-7708-1932

Романычева Екатерина Андреевна*, врач-рентгенолог, ГБУ РМЭ «Республиканский онкологический диспансер», orcid.org/0000-0002-0254-092X

E-mail: katerina.rrr@bk.ru

Севастьянов Виктор Викторович, д. м. н., профессор кафедры радиотехнических и медико-биологических систем ФГБОУ ВО «Поволжский государственный технологический университет», orcid.org/0000-0001-6329-709X

Фурман Яков Абрамович, д. т. н., профессор кафедры радиотехнических и медико-биологических систем ФГБОУ ВО «Поволжский государственный технологический университет», orcid.org/0000-0002-5321-1122

Mars K. Mikhailov, Dr. Med. Sc., Professor, Academician of the Academy of Sciences of the Republic of Tatarstan, Head of Radiation Diagnosis Department, Kazan State Medical Academy – Branch of the Russian Medical Academy of Continuous Professional Education, Ministry of Health of the Russian Federation, orcid.org/0000-0002-7708-1932

Ekaterina A. Romanycheva*, Radiologist, Republican Oncology Dispensary, orcid.org/0000-0002-0254-092X

E-mail: katerina.rrr@bk.ru

Viktor V. Sevast'yanov, Dr. Med. Sc., Professor, Department of Radio and Medical-Biological System Engineering, Volga State University of Technology, orcid.org/0000-0001-6329-709X

Yakov A. Furman, Dr. Eng. Sc., Professor, Department of Radio and Medical-Biological System Engineering, Volga State University of Technology, orcid.org/0000-0002-5321-1122