

**ЛУЧЕВАЯ ДИАГНОСТИКА УРОЛОГИЧЕСКИХ ОСЛОЖНЕНИЙ  
ПОСЛЕ ЛЕЧЕНИЯ ОПУХОЛЕЙ МАЛОГО ТАЗА.  
ЧАСТЬ I. МОЧЕВЫЕ СВИЩИ**

**Т.П. Березовская**, д. м. н., профессор, гл. науч. сотр.;

**Н.К. Силантьева**, д. м. н., заведующая отделением компьютерной томографии;

**О.Г. Бекетова**, науч. сотр.

Медицинский радиологический научный центр им. А.Ф. Цыба – филиал ФГБУ «Национальный медицинский исследовательский радиологический центр» Минздрава России,  
ул. Королева, 4, Обнинск, 249036, Российская Федерация

**RADIOLOGY OF UROLOGICAL COMPLICATIONS  
AFTER TREATMENT OF PELVIC TUMORS.  
PART I. URINARY FISTULAS**

**T.P. Berezovskaya**, MD, PhD, DSc, Professor, Leader Research Associate;

**N.K. Silant'eva**, MD, PhD, DSc, Head of Computed Tomography Department;

**O.G. Beketova**, Research Associate

A.F. Tsyb Medical Radiological Research Center – branch of National Medical Research Radiological Center, Ministry of Health of the RF,  
ul. Koroleva, 4, Obninsk, 249036, Russian Federation

Мочевые свищи, осложняющие лечение опухолей тазовых органов, являются клинико-диагностической проблемой, требующей исследования и решения. Первоочередным методом лучевой диагностики мочевых свищей считается спиральная компьютерная томография. О применении магнитно-резонансной томографии (МРТ) известно меньше, в связи с чем в работе иллюстрируются возможности МРТ в выявлении и характеристике мочевых свищей и обсуждаются ограничения метода, требующие дополнительного использования других лучевых методов. Поиск литературы по теме исследования осуществлялся по базам данных PubMed и eLIBRARY.

**Ключевые слова:** магнитно-резонансная томография; мочевые свищи; злокачественные опухоли органов малого таза; лучевые повреждения; осложнения хирургического лечения.

**Для цитирования:** Березовская Т.П., Силантьева Н.К., Бекетова О.Г. Лучевая диагностика урологических осложнений после лечения опухолей малого таза. Часть I. Мочевые свищи. *Вестник рентгенологии и радиологии*. 2017; 98 (2): 111–8. DOI: 10.20862/0042-4676-2017-98-2-111-118

**Для корреспонденции:** Березовская Татьяна Павловна; E-mail: berez@mrrc.obninsk.ru

Urinary fistulas complicating treatment of pelvic tumors are the clinical diagnostic problem that needs research and decision. The top-priority radiological method for diagnostic urinary fistulas is computed tomography. About application magnetic resonance imaging (MRI) is less well known. The possibilities MRI to diagnostic of urinary fistulas are illustrated in the article; we discuss the limitation of method requiring additional use of other radiological methods. A literature search on the topic of research was carried out on the databases PubMed and eLIBRARY.

**Index terms:** magnetic resonance imaging; urinary fistula; pelvic cancer; radiation injury; postoperative complications.

**For citation:** Berezovskaya T.P., Silant'eva N.K., Beketova O.G. Radiology of urological complications after treatment of pelvic tumors. Part I. Urinary fistulas. *Vestnik Rentgenologii i Radiologii (Russian Journal of Radiology)*. 2017; 98 (2): 111–8 (in Russ.). DOI: 10.20862/0042-4676-2017-98-2-111-118

**For correspondence:** Tat'yana P. Berezovskaya; E-mail: berez@mrrc.obninsk.ru

**Information about authors:**

Berezovskaya T.P., <http://orcid.org/0000-0002-3549-4499>

Silant'eva N.K., <http://orcid.org/0000-0001-5574-0565>

Beketova O.G., <http://orcid.org/0000-0002-7381-3251>

**Acknowledgements.** The study had no sponsorship.

**Conflict of interest.** The authors declare no conflict of interest.

Received 12 September 2016

Accepted 11 October 2016

Мочевые свищи у больных с опухолями тазовых органов встречаются не только при местном распространении первичной или рецидивной злокачествен-

ной опухоли органов малого таза, но и в связи с ее хирургическим, лучевым или комбинированным лечением (КЛ). Лучевая диагностика играет ключевую роль

в выявлении, оценке этиологии, локализации и протяженности этих осложнений, что помогает рационально планировать их лечение.

Цель нашей работы – представить возможности лучевой диагностики мочевых свищей, связанных с хирургическим, лучевым или комбинированным лечением опухолей малого таза, с акцентом на использование МРТ.

Мочевым свищом (МС) называется патологическое сообщение между мочевой системой (мочевым пузырем, мочеточником, уретрой) и тазовыми органами – влагалищем, кишечником (внутренний МС) или кожей (наружный МС).

Лечение опухолей малого таза у женщин чаще всего осложняется мочепузырно-влагалищным свищом, возникающим в отдаленные сроки, обычно через 1–3 года, после облучения. Частота этого осложнения оценивается в 1–10% от общего числа больных раком шейки матки (РШМ) и раком тела матки (РТМ), получавших лучевую терапию (ЛТ) изолированно или в сочетании с другими методами лечения [1, 2]. В группе риска – пациентки с поражением влагалищного или надчревного нервного сплетения, сосудистыми заболеваниями, сахарным диабетом и гипертонической болезнью [2]. Реже образование МС обусловлено не распознанными своевременно повреждениями мочевого пузыря или мочеточников при радикальной гистерэктомии по поводу РТМ и РШМ; частота этого осложнения составляет 0,9–2,6%, диагностика проводится, как правило, в течение первых 14 дней после операции. К предрасполагающим факторам относят изменение анатомических соотношений в области малого таза за счет предшествовавших операций, ЛТ, воспалительных процессов, а также распространенную стадию заболевания, сахарный диабет и инфекционные осложнения в области операционной раны [3, 4].

Кишечно-мочепузырные свищи после лечения опухолей малого таза чаще локализуются на уровне прямой кишки. У мужчин

они формируются после агрессивного лечения рака предстательной железы (РПЖ) методами HIFU, криотерапии, брахитерапии и/или дистанционной ЛТ. Ректовезикальным свищом может осложниться хирургическое или комбинированное лечение рака прямой кишки (РПК) у мужчин, особенно при расширении объема резекции за счет частичной простатэктомии; частота этого осложнения у больных, получавших предоперационную химиолучевую терапию (ХЛТ), достигает 18% [5].

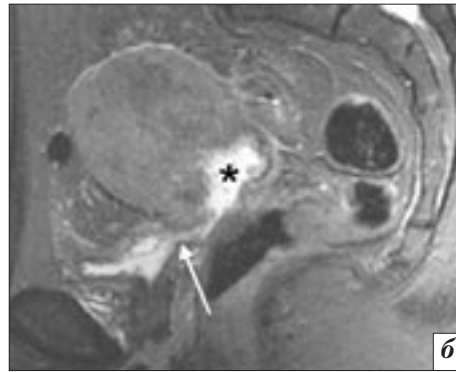
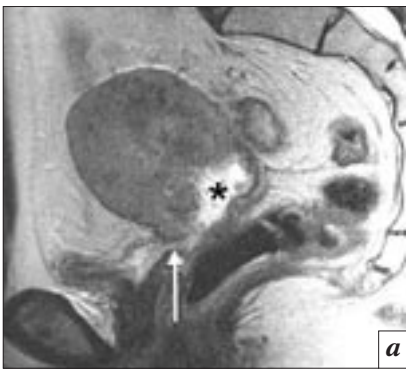Очень редким, но крайне тяжелым осложнением комбинированного лечения РПЖ или рака мочевого пузыря (РМП) является уросимфизальный свищ, представляющий собой прямое сообщение между мочевым пузырем или расширенным проксимальным отделом уретры (после лечения постлучевой стриктуры шейки мочевого пузыря) и лобковым симфизом. Уросимфизальный свищ проявляется рецидивирующей инфекцией мочевых путей, оститом/остеомиелитом лонных костей и может потребовать цистэктомии и деривации мочи [6, 7].

Во всех случаях формирование МС создает серьезную психотравмирующую ситуацию, резко ухудшает качество жизни и социальную адаптацию пациента. Консервативная терапия МС малоэффективна, так как ткани, окружающие свищевой ход, в большинстве случаев склерозированы и плохо кровоснабжаются. Результаты хирургического лечения МС также нельзя назвать удовлетворительными, так как высока вероятность рецидивирования свища. Постлучевые МС часто причисляют к неоперабельным и этим больным отказывают в оперативном лечении, что тяжело отражается на их физическом и психическом состоянии [2].

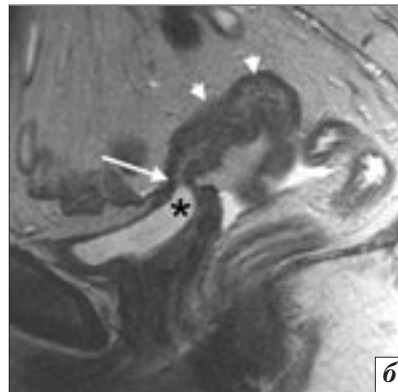
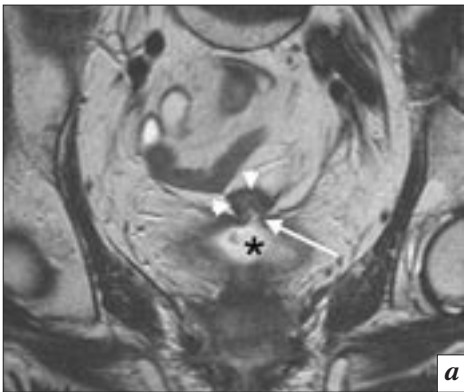
Лучевые методы диагностики при планировании лечения МС используются с целью установить наличие, тип и точную лока-

лизацию МС, исключить наличие рецидива в зоне МС, а также уточнить, является ли МС простым или комплексным. Диагноз мочепузырно-влагалищного или мочеточниково-влагалищного свища может быть установлен рентгенологически при помощи кольпографии, экскреторной урографии, ретроградной пиелографии, а также СКТ. Детальный анализ возможностей всех рентгенологических методов в диагностике мочеполювых свищей представлен в иллюстрированном обзоре N.C. Yu et al. [8]. Вместе с тем методом визуализации, позволяющим наиболее полно ответить на все поставленные вопросы, по мнению специалистов, является МРТ [9, 10]. Эффективность МРТ в диагностике МС обусловлена, помимо высокого тканевого контраста, естественным контрастом мочи, обеспечивающим хорошую визуализацию ее скоплений на T1-ВИ, T2-ВИ и особенно в режиме МР-урографии. При МРТ часто возможна также прямая визуализация дефекта в стенках мочевого пузыря и сообщающегося с ним органа: влагалища, тонкой или толстой кишок. Размеры дефекта могут значительно варьировать – от точечных до обширных. Визуализация крупных дефектов не вызывает затруднений. Как правило, такие дефекты являются следствием ЛТ/ХЛТ или КЛ при РШМ и РТМ и формируются на уровне задней стенки мочевого пузыря и верхней трети и сводов влагалища (рис. 1), реже свищевое сообщение возникает в зоне контакта верхушки мочевого пузыря с петлей кишки, как правило сигмовидной (рис. 2).

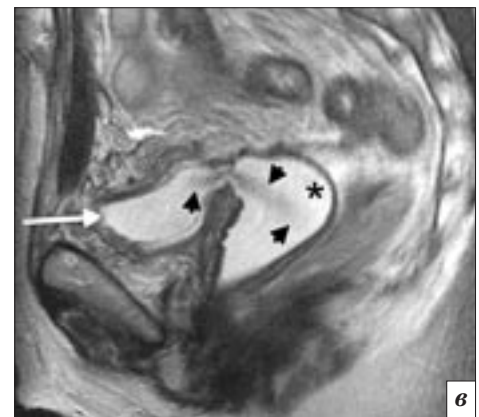
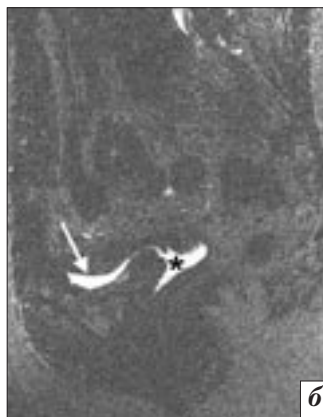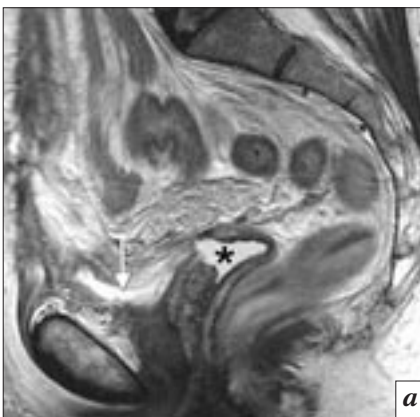В случае небольшого линейного дефекта, например при повреждении стенки пузыря во время гистерэктомии, визуализировать МС помогают артефакты потока, возникающие в результате перетекания мочи из одного органа в другой под действием силы тяжести и усиливающиеся после изменения положения тела,



**Рис. 1.** МРТ малого таза, T2-ВИ (а), STIR (б). Мочепузырно-влагалищный свищ, сформировавшийся в процессе ХЛТ РШМ. Мочевой пузырь спавшийся, по задней стенке пузыря и передней стенке влагалища – дефект (стрелка), шейка матки разрушена, с образованием кратерообразной полости (звездочка). Лучевая терапия на область таза была прекращена, наложена эпицистостома



**Рис. 2.** МРТ малого таза, T2-ВИ в коронарной (а) и сагитальной (б) плоскостях. Толстокишечно-мочепузырный свищ, возникший через 2 года после комбинированного лечения РТМ. В области верхушки мочевого пузыря (звездочка) определяются дефект (стрелка) и сообщение с просветом прилегающей петли сигмовидной кишки (головки стрелок)



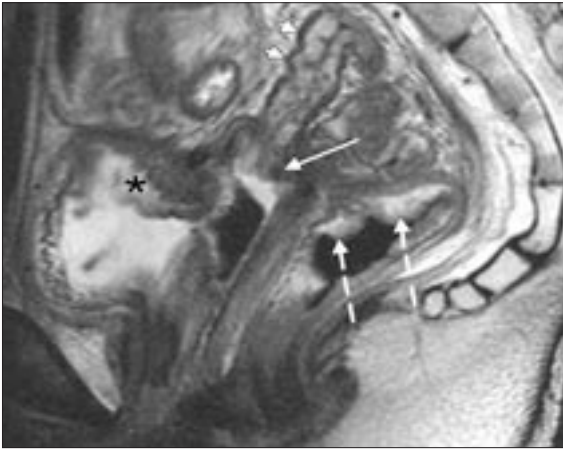
**Рис. 3.** МРТ малого таза, T2-ВИ в сагитальной плоскости (а), МР-урограмма (б) в положении больной лежа на спине, T2-ВИ в сагитальной плоскости в положении больной на животе после введения жидкости во влагалище (в). Мочепузырно-влагалищный свищ, образовавшийся вследствие интраоперационной травмы при гистерэктоми по поводу РТМ. Мочевой пузырь (стрелка) и просвет влагалища (звездочка) заполнены жидкостью. После введения жидкости во влагалище (в) отчетливо виден артефакт потока в области свищевое сообщения (головки стрелок)

в частности при перевороте пациента со спины на живот (рис. 3). Наличие значительного количества жидкости в просвете соседних с мочевым пузырем органов (влагалища или прямой кишки) также указывает на возможное сообщение их с просветом мочевого пузыря.

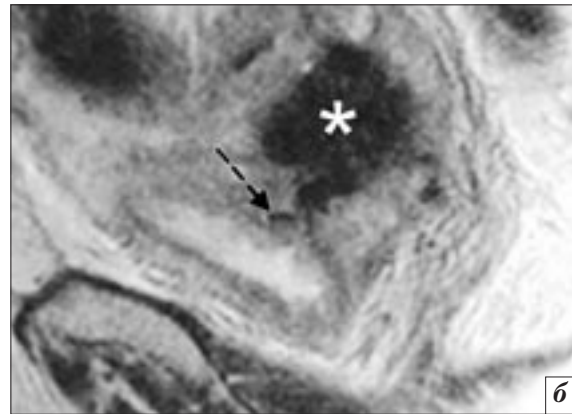
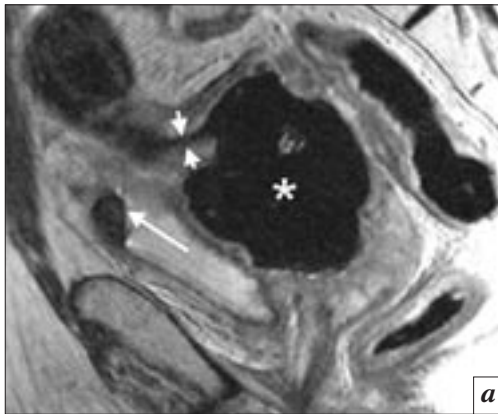
Свищи, возникшие после ЛТ или КЛ, нередко бывают комбинированными, то есть с сообще-

нием трех и более тазовых органов, например: мочепузырно-влагалищно-прямокишечные, мочепузырно-влагалищно-тонкои/или толстокишечные. Комбинированные свищи, как правило, крупных размеров, сопровождаются формированием обширных полостей, содержащих газ и жидкость, тазовых абсцессов или кишечной непроходимостью. При комбинированных свищах (рис. 4)

МРТ является оптимальным методом, позволяющим уточнить количество и локализацию свищевых сообщений между тазовыми органами [10]. Комбинированные постлучевые свищи обычно сопровождаются выраженными воспалительными изменениями стенок сообщающихся органов, которые проявляются буллезным отеком слизистой оболочки мочевого пузыря,



**Рис. 4.** МРТ малого таза, T2-ВИ в сагиттальной плоскости. Комбинированный мочепузырно-влагалищно-толстокишечный свищ. Визуализируются выраженные воспалительные изменения стенок сигмовидной кишки с утолщением и отеком подслизистого слоя (головки стрелок), буллезный отек слизистой оболочки и утолщение мышечного слоя стенок мочевого пузыря (звездочка) с дефектом в задней стенке, утолщение и отек стенок влагалища с дефектом в области купола и сообщением с сигмовидной кишкой (стрелка), выраженные постлучевые изменения в передней стенке нижеампулярного отдела прямой кишки (пунктирные стрелки)



**Рис. 5.** МРТ малого таза, T2-ВИ в сагиттальной плоскости (а, б). Комбинированный толстокишечно-влагалищно-мочепузырный свищ, возникший после комбинированного лечения РТМ. Дефект в стенке сигмовидной кишки (головки стрелок) и прилежащего свода влагалища с формированием воздушной полости (звездочка), наличие газа в мочевом пузыре (стрелка). Узкий свищевой ход в задней стенке мочевого пузыря с пузырьками газа (пунктирная стрелка) на фоне выраженных воспалительных изменений стенки

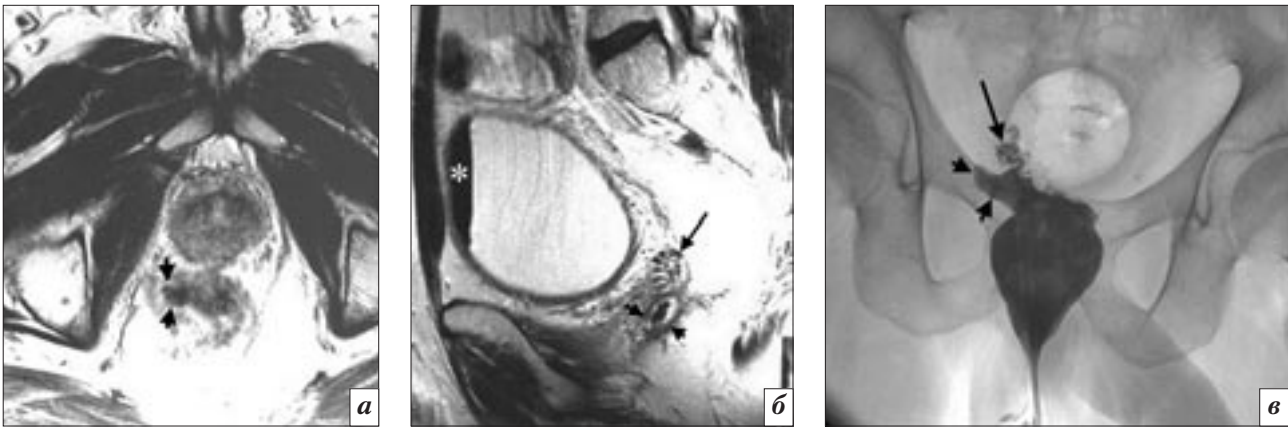
утолщением и повышением МР-сигнала от мышечного слоя стенок пузыря и влагалища и отеком подслизистого слоя стенки кишки (см. рис. 4).

При подозрении на кишечно-пузырный свищ основным методом визуализации принято считать СКТ [11]. Хотя свищевой ход прямо не визуализируется, о его наличии свидетельствуют такие признаки, как наличие воздуха в мочевом пузыре, попадание в пузырь перорально или ректально введенного контрастного вещества, а также локальное утолщение стенки пузыря в месте прилегания кишечной петли. Для того чтобы выявить попадание контраста из кишечника в пузырь, сканирование выполняется сначала после перорального или ректального введения

контрастного вещества, а затем – после внутривенного контрастирования. К достоинствам СКТ также относят неинвазивность и способность визуализировать сопутствующую патологию в полости таза [8]. Детальное описание этиологии, возможностей различных методов диагностики и подходов к лечению кишечно-пузырных свищей представлено в обзоре Т. Golabek et al. [12].

Преимуществом МРТ является возможность непосредственной визуализации свищевых дефектов. Затруднения могут возникнуть при визуализации узких и извилистых свищевых ходов в стенке мочевого пузыря, проследить которые помогает наличие в них мелких пузырьков газа. Данные литературы свидетельствуют о том, что использова-

ние внутривенного контрастного усиления препаратами гадолиния позволяет улучшить визуализацию свищевых ходов за счет контрастирования его стенок и отсутствия сигнала от просвета [12–14]. Наличие свища подтверждается обнаружением газа в мочевом пузыре, при условии, что другие причины его попадания в пузырь исключены (рис. 5). Газ в мочевом пузыре определяется при кишечно-мочепузырных и ректоуретральных свищах. Возможен и более сложный путь попадания газа из прямой кишки в мочевой пузырь, например через семенные пузырьки, который мы наблюдали при несостоятельности колоректального анастомоза (рис. 6). В таких случаях подтвердить наличие сообщения помогает использование рентге-

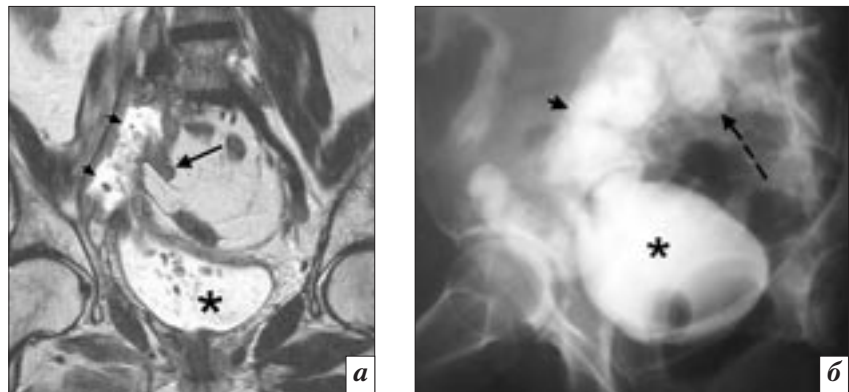


**Рис. 6.** МРТ малого таза, T2-ВИ в аксиальной (а) и сагитальной (б) плоскостях, ректография (в). Поздняя несостоятельность колоректального анастомоза после передней резекции прямой кишки по поводу РПК: а – периаанастомотическая полость, содержащая газ (головки стрелок), сообщающаяся с кишкой; б – газ в семенных пузырьках (стрелка) и в мочевом пузыре (звездочка); в – экстравазация водорастворимого контрастного препарата из прямой кишки на уровне анастомоза с затеком в семенные пузырьки (стрелка)

ноконтрастных методик, в частности ректографии с водорастворимым контрастным веществом, выявляющей затек контраста из просвета прямой кишки в периаанастомотическую полость и затем в семенные пузырьки.

Другим признаком, позволяющим заподозрить наличие кишечно-мочевыводящего свища при МРТ, даже в отсутствие четко определяемого дефекта в стенке кишки, является наличие в моче фрагментов кишечного содержимого в виде полиморфной взвеси (рис. 7). Рентгеноконтрастные методики, такие как ретроградная цистография, позволяют выявить заброс контрастного вещества в кишечник и подтвердить наличие свищевого сообщения между мочевым пузырем и кишечником.

Наличие уретросимфизиального свища диагностируется с помощью МРТ при визуализации мочи в области лобкового симфиза, куда она чаще всего попадает из мочевого пузыря, сформировавшейся в области проксимального отдела уретры или шейки мочевого пузыря в результате попыток устранить постлучевой стеноз уретры (рис. 8). В этой полости могут содержаться частично обызвестленные фрагменты некротизированных тканей простаты (рис. 9). Воз-

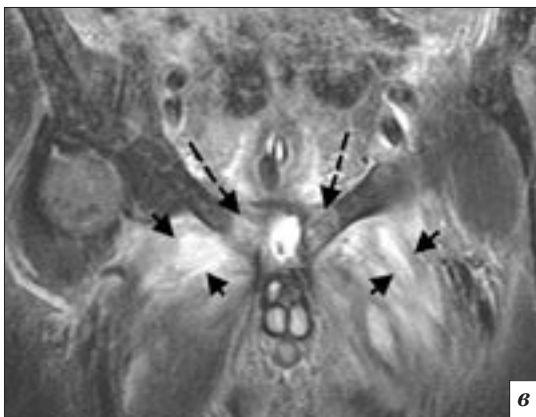
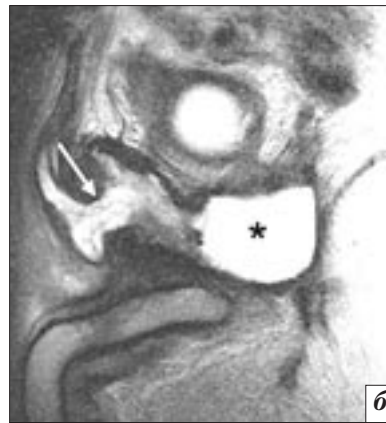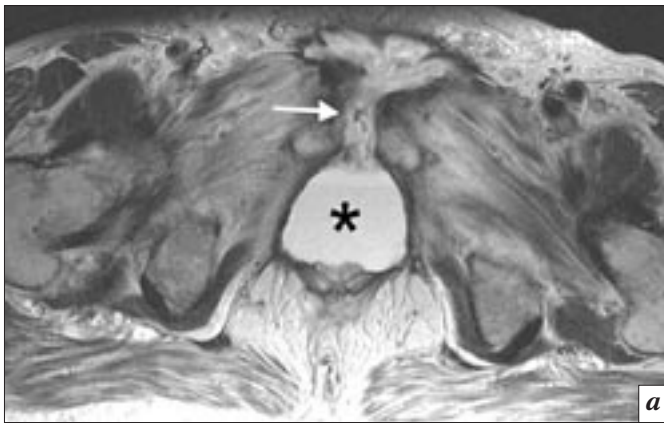


**Рис. 7.** МРТ малого таза, T2-ВИ в коронарной плоскости (а), ретроградная цистография (б). Несостоятельность реконструированного правого мочеточника с формированием тонкокишечно-мочевыводящего свища после хирургического лечения рецидива РШМ у правой стенки таза с пластикой нижней трети правого мочеточника по Боари: а – визуализируется мочевого пузыря у правой стенки таза (головки стрелок), сообщающаяся с мочевым пузырем (звездочка), наличие крупной полиморфной взвеси позволяет заподозрить сообщение с петлей тонкой кишки (стрелка), прилежащей к медиальной стенке затека; б – попадание контрастного препарата из мочевого пузыря (звездочка) в кишечник (головка стрелки). Пациентке был наложен обходной энтеро-энтероанастомоз

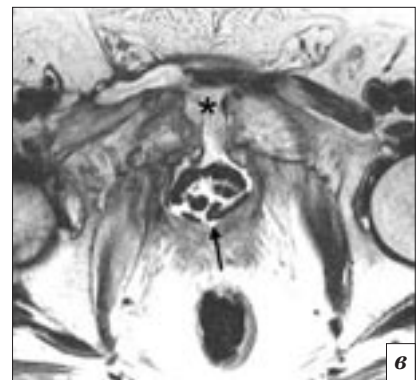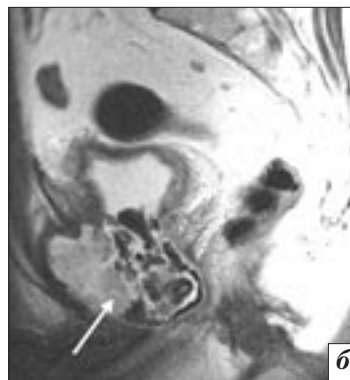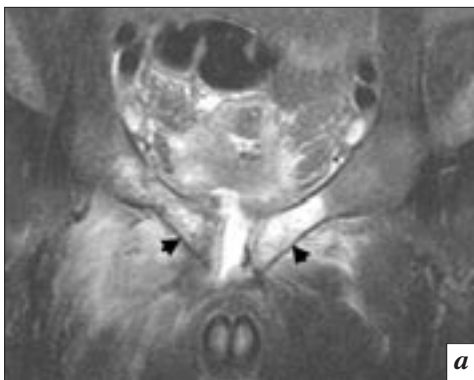
действие мочи на костные структуры лонного сочленения приводит к развитию остита лонных костей, который проявляется патологическими изменениями МР-сигнала в их парасимфизиальных отделах и лучше определяется на T1-ВИ и T2-ВИ с подавлением сигнала от жира или в режиме STIR. Распространение мочи через лобковый симфиз во внутренние отделы бедра сопровождается мочевым пропитыванием мышц и их воспали-

тельно-некротическими изменениями, что отчетливо визуализируется в режимах T2-ВИ с подавлением сигнала от жира/STIR (см. рис. 8, 9).

Таким образом, мочевые свищи, возникшие в результате лучевого, хирургического и комбинированного лечения опухолей тазовых органов, являются сложной и нерешенной клинико-диагностической проблемой. МРТ позволяет визуализировать значительную их часть, не прибегая



**Рис. 8.** МРТ малого таза, T2-ВИ в аксиальной (а) и сагиттальной (б) плоскостях, STIR в коронарной плоскости (в). Уретросимфизиальный свищ после брахитерапии и дистанционной ЛТ по поводу РПЖ. Визуализируются мочевиная полость в области простатического отдела уретры (звездочка) с распространением мочи через лобковый симфиз (стрелка) во внутренние отделы бедра, сопутствующие воспалительные изменения в лонных костях (пунктирные стрелки), некротические изменения в мышцах внутренней поверхности бедра (головки стрелок)



**Рис. 9.** МРТ малого таза, STIR во фронтальной плоскости (а), T2-ВИ в сагиттальной (б) и аксиальной (в) плоскостях. Уретросимфизиальный свищ у больного РПЖ после дистанционной ЛТ, повторных ТУР и лазерной инцизии простаты и склерозированной шейки мочевого пузыря. Визуализируются мочевиная полость в области простаты и шейки пузыря с конкрементами (стрелка), воспалительные изменения в лонных костях (головки стрелок), распространение мочи через лобковый симфиз (звездочка)

к использованию контрастных препаратов и ионизирующей радиации, и получить комплексную информацию о состоянии органов и тканей малого таза, локализации и протяженности патологических изменений. Однако в ряде случаев необходим комплексный диагностический

подход для подтверждения экстрavasации мочи.

#### **Конфликт интересов**

Авторы заявляют об отсутствии конфликта интересов.

#### **Финансирование**

Исследование не имело спонсорской поддержки.

#### **Литература**

1. Каприн А.Д., Гармаш С.В., Рерберг А.Г. Осложнения со стороны верхних мочевых путей при лучевой и химиолучевой терапии местно-распространенного рака шейки матки. *Радиология—практика.* 2009; 1: 41–8.

2. Лоран О.Б., Серегин А.В., Довлатов З.А. Современные подходы к лечению постлучевых урогенитальных свищей у женщин. *Экспериментальная и клиническая урология*. 2015; 4: 42–5.
3. Likic I.S., Kadija S., Ladjovic N.G., Stefanovic A., Jermic K., Petkovic S. et al. Analysis of urologic complications after radical hysterectomy. *Am. J. Obstet. Gynecol.* 2008; 199 (6): 644.
4. Likić-Ladević I., Kadija S., Ladević N., Stefanović A., Argirović R., Petković S. et al. Urological complications after radical hysterectomy: incidence rates and predisposing factors. *Vojnosanit. Pregl.* 2007; 64 (6): 381–4.
5. Frasson M., Garcia-Granero E., Parajó A., Garcia-Mayor L., Flor B., Garcia-Granero A. et al. Rectal cancer threatening or affecting the prostatic plane: is partial prostatectomy oncologic adequate? Result of multicenter retrospective study. *Colorectal. Dis.* 2015; 16 (8): 689–97.
6. Kats E., Venema P.L. Kropman R.F. A rare complication after endoscopic resection of the prostate: osteitis pubis due to prostate-symphysis fistula. *J. Urol.* 1997; 157: 624.
7. Kats E., Venema P.L., Kropman R.F., Kieft G.J. Diagnosis and treatment of osteitis pubis caused by prostate-symphysis fistula: a rare complication after transurethral resection of the prostate. *Br. J. Urol.* 1998; 81 (6): 927–8.
8. Yu N.C., Raman S.S., Patel M., Barbaric Z. Fistulas of the genitourinary tract: a radiologic review. *Radiographics.* 2004; 24 (5): 1331–52.
9. Narayanan P., Nobbenhuis M., Reynolds K.M., Sahdev A., Reznik R.H., Rockall A.G. Fistulas in malignant gynecologic disease: etiology, imaging, and management. *Radiographics.* 2009; 29 (4): 1073–83.
10. Paspulati R.M., Dalal T.A. Imaging of complications following gynecologic surgery. *Radiographics.* 2010; 30 (3): 625–42.
11. Tang Y.Z., Booth T.C., Swallow D., Shahabuddin K., Thomas M., Hanbury D. et al. Imaging features of colovesical fistulae on MRI. *Br. J. Radiol.* 2012; 85 (1018): 1371–5.
12. Golabek T., Szymanska A., Szopinski T., Bukowczan J., Furmanek M., Powroznik J. et al. Enterovesical fistulae: aetiology, imaging, and management. *Gastroenterol. Res. Pract.* 2013; 2013: 617967.
13. Ravichandran S., Ahmed H.U., Matanhelia S.S., Dobson M. Is there a role for magnetic resonance imaging in diagnosing colovesical fistulas? *Urology.* 2008; 72 (4): 832–7.
14. Semelka R.C., Hricak H., Kim B., Forstner R., Bis K.G., Ascher S.M. et al. Pelvic fistulas: appearances on MR images. *Abdom. Imaging.* 1997; 22 (1): 91–5.
3. Likic I.S., Kadija S., Ladjovic N.G., Stefanovic A., Jermic K., Petkovic S. et al. Analysis of urologic complications after radical hysterectomy. *Am. J. Obstet. Gynecol.* 2008; 199 (6): 644.
4. Likić-Ladević I., Kadija S., Ladević N., Stefanović A., Argirović R., Petković S. et al. Urological complications after radical hysterectomy: incidence rates and predisposing factors. *Vojnosanit. Pregl.* 2007; 64 (6): 381–4.
5. Frasson M., Garcia-Granero E., Parajó A., Garcia-Mayor L., Flor B., Garcia-Granero A. et al. Rectal cancer threatening or affecting the prostatic plane: is partial prostatectomy oncologic adequate? Result of multicenter retrospective study. *Colorectal. Dis.* 2015; 16 (8): 689–97.
6. Kats E., Venema P.L. Kropman R.F. A rare complication after endoscopic resection of the prostate: osteitis pubis due to prostate-symphysis fistula. *J. Urol.* 1997; 157: 624.
7. Kats E., Venema P.L., Kropman R.F., Kieft G.J. Diagnosis and treatment of osteitis pubis caused by prostate-symphysis fistula: a rare complication after transurethral resection of the prostate. *Br. J. Urol.* 1998; 81 (6): 927–8.
8. Yu N.C., Raman S.S., Patel M., Barbaric Z. Fistulas of the genitourinary tract: a radiologic review. *Radiographics.* 2004; 24 (5): 1331–52.
9. Narayanan P., Nobbenhuis M., Reynolds K.M., Sahdev A., Reznik R.H., Rockall A.G. Fistulas in malignant gynecologic disease: etiology, imaging, and management. *Radiographics.* 2009; 29 (4): 1073–83.
10. Paspulati R.M., Dalal T.A. Imaging of complications following gynecologic surgery. *Radiographics.* 2010; 30 (3): 625–42.

## References

1. Kaprin A.D., Garmash S.V., Rerberg A.G. Complications of the upper urinary tract with radiation and chemoradiation therapy of locally advanced cervical cancer. *Radiologiya–Praktika (Radiology–Practice, Russian journal)*. 2009; 1: 41–8 (in Russ.).
2. Loran O.B., Seregin A.V., Dowlatov Z.A. Modern approaches to the treatment of post-radiation urogenital fistula in women. *Ekspierimetal'naya i Klinicheskaya Urologiya (Experimental and Clinical Urology, Russian journal)*. 2015; 4: 42–5 (in Russ.).
3. Likic I.S., Kadija S., Ladjovic N.G., Stefanovic A., Jermic K., Petkovic S. et al. Analysis of urologic complications after radical hysterectomy. *Am. J. Obstet. Gynecol.* 2008; 199 (6): 644.
4. Likić-Ladević I., Kadija S., Ladević N., Stefanović A., Argirović R., Petković S. et al. Urological complications after radical hysterectomy: incidence rates and predisposing factors. *Vojnosanit. Pregl.* 2007; 64 (6): 381–4.
5. Frasson M., Garcia-Granero E., Parajó A., Garcia-Mayor L., Flor B., Garcia-Granero A. et al. Rectal cancer threatening or affecting the prostatic plane: is partial prostatectomy oncologic adequate? Result of multicenter retrospective study. *Colorectal. Dis.* 2015; 16 (8): 689–97.
6. Kats E., Venema P.L. Kropman R.F. A rare complication after endoscopic resection of the prostate: osteitis pubis due to prostate-symphysis fistula. *J. Urol.* 1997; 157: 624.
7. Kats E., Venema P.L., Kropman R.F., Kieft G.J. Diagnosis and treatment of osteitis pubis caused by prostate-symphysis fistula: a rare complication after transurethral resection of the prostate. *Br. J. Urol.* 1998; 81 (6): 927–8.
8. Yu N.C., Raman S.S., Patel M., Barbaric Z. Fistulas of the genitourinary tract: a radiologic review. *Radiographics.* 2004; 24 (5): 1331–52.
9. Narayanan P., Nobbenhuis M., Reynolds K.M., Sahdev A., Reznik R.H., Rockall A.G. Fistulas in malignant gynecologic disease: etiology, imaging, and management. *Radiographics.* 2009; 29 (4): 1073–83.
10. Paspulati R.M., Dalal T.A. Imaging of complications following gynecologic surgery. *Radiographics.* 2010; 30 (3): 625–42.

- lowing gynecologic surgery. *Radiographics*. 2010; 30 (3): 625–42.
11. Tang Y.Z., Booth T.C., Swallow D., Shahabuddin K., Thomas M., Hanbury D. et al. Imaging features of colovesical fistulae on MRI. *Br. J. Radiol.* 2012; 85 (1018): 1371–5.
12. Golabek T., Szymanska A., Szopinski T., Bukowczan J., Furmanek M., Powroznik J. et al. Enterovesical fistulae: aetiology, imaging, and management. *Gastroenterol. Res. Pract.* 2013; 2013: 617967.
13. Ravichandran S., Ahmed H.U., Matanhelia S.S., Dobson M. Is there a role for magnetic resonance imaging in diagnosing colovesical fistulas? *Urology*. 2008; 72 (4): 832–7.
14. Semelka R.C., Hricak H., Kim B., Forstner R., Bis K.G., Ascher S.M. et al. Pelvic fistulas: appearances on MR images. *Abdom. Imaging*. 1997; 22 (1): 91–5.

Поступила 12.09.2016

Принята к печати 11.10.2016